E LIBRIS

Hugh Cecil Earl of Lonsdale.

8.6

Regie Huth
Córdoba
1º December
1880

TRATADO

DE

ANATOMIA DESCRIPTIVA.

TRATADO

DE

ANATOMÍA DESCRIPTIVA

DE LOS

ANIMALES DOMÉSTICOS

POR

D. JOSE ROBERT Y SERRAT

Catedrático de dicha asignatura

EN LA ESCUELA DE VETERINARIA DE ZARAGOZA

Y

Licenciado en Medicina y Cirujía

TOMO SEGUNDO.—SARCOLOGIA

ZARAGOZA:

ESTABLECIMIENTO TIPOGRÁFICO DE CALISTO ARIÑO

1880

El autor ha cumplido con todas las formalidades legales para los efectos de la propiedad literaria.

SARCOLOGÍA.

Etimología y definicion.—Damos el nombre de sarcología, del griego *sars,* carne, y *logos,* discurso, *á la rama de la anatomía que tiene por objeto la descripcion de las partes blandas que componen el cuerpo de los animales.*

Division.—La *sarcología,* como manifestamos en la página 10 del tomo primero, comprende: la *miología,* la *esplanología,* la *angiología,* la *neurología,* los *aparatos de los sentidos,* los *aparatos genitales* y la *embriología.* La *esplanología* abraza además los *aparatos digestivo, respiratorio* y *urinario.*

MIOLOGÍA Ó MIOGRAFÍA.

Etimología y definicion.—Damos el nombre de miología, del griego *mus*, músculo, y *logos*, discurso, *á la rama de la anatomía descriptiva que tiene por objeto el estudio de los músculos.*

Llamamos músculos *á unos órganos fibrosos, más ó ménos rojos, estriados ó lisos, los cuales tienen la propiedad de contraerse bajo la influencia de una escitacion, constituyendo las partes activas del aparato locomotor.*

Divídense, por consiguiente, los músculos en *dos clases: rojos ó estriados* y *pálidos ó lisos.*

Nos ocuparemos ahora exclusivamente de los primeros, reservando el estudio de los segundos para cuando tratemos de la estructura de los órganos en donde se encuentran.

Los músculos *rojos, estriados, macizos, del exterior, del esqueleto, voluntarios, ó de la vida de relacion,* se dividen en *músculos del tronco* y en *músculos de los miembros.* Los *primeros* se subdividen á la vez en músculos *de la parte central ó media,* en músculos *de la extremidad anterior* y en músculos *de la extremidad posterior.* Los *segundos* se subdividen tambien en músculos *de los miembros anteriores* y en músculos *de los miembros posteriores.*

CAPÍTULO PRIMERO.

DE LOS MÚSCULOS DEL TRONCO.

Admitiendo, como admitimos, la division de las masas carnosas del tronco, conveniente será que las describamos por separado y en los tres artículos siguientes:

ARTÍCULO PRIMERO.

De los músculos de la parte media del tronco.

Los órganos contráctiles de esta parte del cuerpo de los animales están agrupados en *seis regiones,* las cuales, contadas de delante atrás, de fuera adentro y de arriba abajo, son: 1.° *Region subcutánea.* 2.° *Region cervical.* 3.° *Region espino-dorso-lumbar.* 4.° *Region costal.* 5.° *Region axilar.* 6.° *Region abdominal.*

En el siguiente cuadro sinóptico exponemos el número y los nombres de los músculos comprendidos en cada una de estas regiones.

LOS MÚSCULOS DE LA PARTE MEDIA DEL TRONCO ESTÁN AGRUPADOS EN LAS SEIS REGIONES SIGUIENTES

- 1.º REGION SUBCUTÁNEA, que sólo tiene el músculo subcutáneo ó panículo carnoso.
- 2.º REGION CERVICAL, que se divide en.....
  - Superior, que se subdivide en.....
    - Plano superficial, que comprende seis músculos..
      1. Trapecio cervical.
      2. Romboideo.
      3. Angular del omoplato.
      4. Esplenio.
      5. Complexo pequeño.
      6. Complexo grande.
    - Plano profundo, que consta de once musculos.
      1. Transverso-espinal del cuello
      2. Seis inter-transversales.
      3. Oblicuo grande de la cabeza.
      4. Oblicuo pequeño de la cabeza
      5. Recto superior grande.
      6. Recto superior pequeño.
  - Inferior, que se subdivide en.....
    - Plano superficial, que abraza cinco musculos....
      1. Mastóido-humeral.
      2. Esterno-maxilar.
      3. Esterno-hioideo.
      4. Esterno-tiroideo.
      5. Subescapulo-hioideo.
    - Plano profundo, que tambien abarca cinco musculos.....
      1. Recto inferior grande.
      2. Recto inferior pequeño.
      3. Recto inferior lateral.
      4. Escaleno ó escalenos.
      5. Largo del cuello.
- 3.º REGION-ESPINO-DORSO-LUMBAR, que se divide en.....
  - Plano superficial, que tiene cuatro musculos...
    1. Trapecio dorsal.
    2. Gran dorsal.
    3. Dentellado pequeño anterior de la respiracion.
    4. Dentellado pequeño posterior de la respiracion.
  - Plano profundo, que posee tres musculos.....
    1. Ilio-espinal.
    2. Inter-costal comun.
    3. Transverso-espinal del dorso y lomos.
- 4.º REGION COSTAL, que se divide en.....
  - Plano superficial, que comprende treinta y seis musculos.....
    1. Dentellado grande.
    2. Transversal de las costillas.
    3. Diez y siete inter-costales externos.
    4. Diez y siete supcostales.
  - Plano profundo, que se compone de diez y ocho musculos.....
    1. Diez y siete inter-costales internos.
    2. Triangular del esternon.
- 5.º REGION AXILAR, que se divide en.....
  - Plano superficial, que esta formado de dos musculos.....
    1. Esterno-humeral.
    2. Esterno-aponeurótico.
  - Plano profundo, que se halla compuesto de otros dos musculos.....
    1. Esterno-escapular.
    2. Esterno-trocantiniano.
- 6.º REGION ABDOMINAL, que se divide en.....
  - Superior ó sublumbar, que se subdivide en....
    - Plano superficial, que comprende tres musculos..
      1. Psoas grande.
      2. Psoas iliaco.
      3. Psoas pequeño.
    - Plano profundo, que consta de seis musculos..
      1. Cuadrado de los lomos.
      2. Cinco inter-transversales.
  - Anterior ó tóraco abdominal, que sólo tiene el músculo diafragma.
  - Inferior ó propiamente dicha, que se subdivide en
    - Plano superficial, que presenta tres musculos..
      1. Oblicuo grande de la abdómen
      2. Oblicuo pequeño del id.
      3. Retractor de la última costilla.
    - Plano profundo, que ofrece dos musculos.....
      1. Recto del abdómen.
      2. Transverso-abdominal.

§ I. REGION SUBCUTÁNEA.

Esta region consta de *un sólo músculo*, que se denomina

Panículo carnoso y subcutáneo. (Fig.ª 1.ª)

Definicion.—El subcutáneo *es un músculo plano muy ancho é irregular, situado debajo de la piel y encima de las masas carnosas superficiales, el cual, enviando prolongaciones que se fijan en el tegumento externo, tiene la propiedad de comunicar á éste un movimiento tembloroso.*

Division.—Los autores franceses lo dividen en *dos porciones:* una *que cubre las espaldas, el dorso, los lomos, el costillar, el vientre y parte de la region coxo-femoral,* y otra *que protege el cuello y la cabeza.*—Los anatómicos alemanes admiten *cuatro porciones,* descritas en sus obras como otros tantos músculos: 1.° *Cutáneo del tronco.* 2.° *Cutáneo de las espaldas.* 3.° *Cutáneo del cuello.* 4.° *Cutáneo de la cabeza.*

Respetamos la opinion de unos y de otros; pero creemos oportuno consignar que ambos han incurrido en un error gravísimo, por cuanto sus escalpelos jamás han podido aislar las referidas porciones sin destruir las aponeurósis ó los manojos carnosos que las unen y continúan. Apoyados nosotros en este dato poderoso, y en que todas las porciones desempeñan el mismo oficio, no vacilamos en considerarlo como una gran capa músculo-aponeurótica, que cubre la parte externa de todas las masas carnosas superficiales.

A fin de facilitar, pues, la descripcion del órgano que nos ocupa, suponemos que la porcion central ó media, llamada por los franceses *panículo carnoso,* es de figura cuadrangular, y tiene *dos caras, cuatro bordes* y *cuatro ángulos.* Las caras son *externa* é *interna,* los bordes *superior, inferior, anterior* y *posterior* y los ángulos *anteriores* y *posteriores.*

La *cara externa* es convexa, y presenta, en la porcion que corresponde al costillar y al abdómen, fibras carnosas oblicuas hácia abajo y adelante, manojos musculares que, arrancando de dicha superficie, penetran en el espesor del dérmis y vasos ve-

A. Borde posterior del panículo carnoso.—B, B, B. Borde superior del mismo músculo.—C. Borde inferior.—D. Cutáneo de la espalda.—E, E, E. Porcion carnosa del cutáneo del cuello.—F. Cutáneo de la cabeza. G. Porcion del risorio de Santorini.—H. Mastóido-humeral, visto al través de la aponeurosis del cutáneo del cuello.—I. Aponeurosis del cutáneo del cuello.

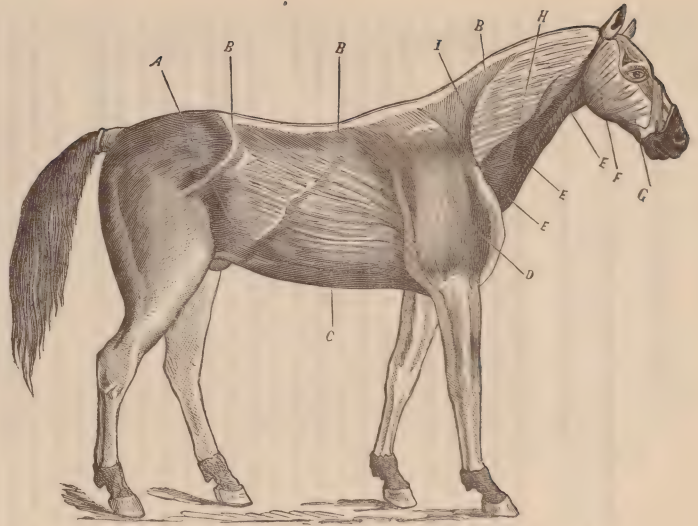

FIGURA I.ª—*Caballo sin piel*, y disecado el músculo subcutáneo.

nosos que serpean en todas direcciones.—La *interna* es cóncava, y se amolda á la externa de los músculos subyacentes.—El *borde superior* es aponeurótico, y, en union con el del lado opuesto, se fija en la cuerda del ligamento dorso-lumbo-sacro.—El *inferior* es tambien aponeurótico, y se identifica con el del lado contrario, al nivel de la línea blanca.—El *anterior* se divide en *dos hojas:* una *muscular* y otra *aponeurótica*. La *primera ó anterior* está formada de manojos carnosos verticales, que descansan sobre los músculos de la region escapular externa, y cuando llega al borde cervical de la espalda, se transforma en una fascia sumamente delgada, que, despues de cubrir los órganos superficiales de las tablas del cuello, se adhiere á la cuerda del ligamento occípito-raquidiano, y se extiende hácia la region parotídea y los carrillos. Esta fascia se hace carnosa al nivel del mastóido-humeral, y constituye una banda muscular de fibras oblícuas hácia abajo, que, unidas con las del otro lado por un rafe medio, protegen á manera de una ancha gotera los órganos que ocupan el borde inferior del cuello. Estas bandas parece que arrancan de la prolongacion traqueliana del esternon; se dirigen adelante y arriba, y cuando alcanzan el borde tuberoso de la mandíbula, sus fibras se hacen divergentes, y se interpolan con los manojos blancos de la aponeurosis de los carrillos. Algunas de estas fibras se hacen convergentes hácia la comisura de los lábios, formando un manojo carnoso que en el hombre se denomina *risorio de Santorini*. La *segunda ó posterior* cubre á los músculos de la masa olecranoídea; llega al borde libre de la misma, y se subdivide á la vez en *dos hojas: una* que camina afuera y abajo, para continuar á lo largo del miembro, y *otra,* más estrecha y delgada, que se inserta en el trocantín, colocándose entre el torax y los músculos del brazo.—El *borde posterior* es igualmente aponeurótico; protege á los órganos de la region coxo-femoral, y forma un ancho y largo calzon, que cubre al resto del miembro pelviano.—Los *ángulos anteriores* y *posteriores* no presentan nada que merezca mencionarse.

Diferencias.—En los *rumiantes* se distingue una prolongacion carnosa, que cubre parte del frontal, y la banda muscular del borde inferior del cuello no se inserta en el pico del esternon.—En el *Cerdo* no se encuentra la capa carnosa que cubre la espalda.—El subcutáneo, que protege al torax y al abdómen de

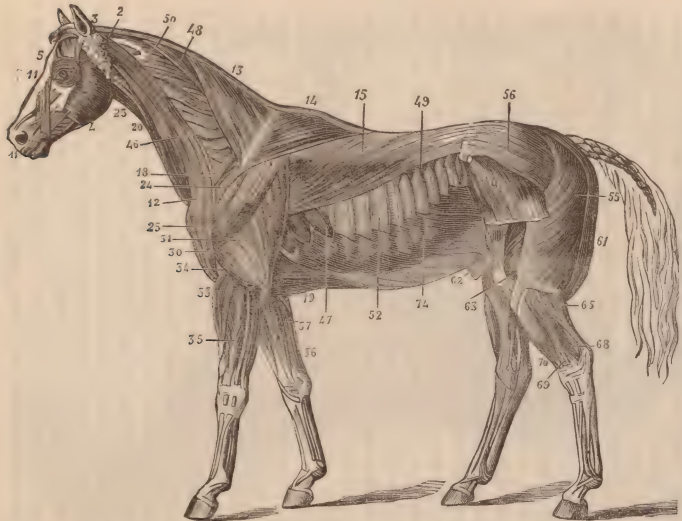

FIGURA 2.ª—*Músculos superficiales del Caballo,* y aislado el paniculo carnoso..—(MEGNIN).

2. Parótido-auricular.—3. Cérvico-auricular superficial. 4. Masétero.—5. Orbicular de los párpados.—11 y 11. Músculos de la region facial.—12. Mastóido-humeral.—13. Trapecio cervical. 14. Trapecio dorsal.—15. Gran dorsal.—18. Esterno-escapular. 19. Esterno-trocantiniano.—20. Esterno-maxilar.—23. Subescápulo-hioídeo.—24. Supespinoso.—25. Subespinoso.—30. Extensor corto del antebrazo.—31. Extensor grueso del antebrazo.—33. Extensor anterior del metacarpo.—34. Flexor corto del antebrazo.—35. Extensor anterior de los falanges.—36. Flexor externo del metacarpo.—37. Extensor lateral de los falanges.—46. Angular del omoplato. 47. Dentellado grande.—48. Porcion anterior del romboideo.—49. Dentellado pequeño posterior.—50. Esplenio.—52. Intercostales externos.—54. Fascialata.—55. Largo vasto.—56. Glúteo superficial.—61. Semi-tendinoso.—62. Recto anterior del muslo.—63. Vasto externo.—65. Gemelos de la pierna.—68. Flexor profundo de los falanges.—69. Extensor lateral de los falanges.—70. Extensor anterior de los falanges.—74. Oblicuo grande del abdómen.

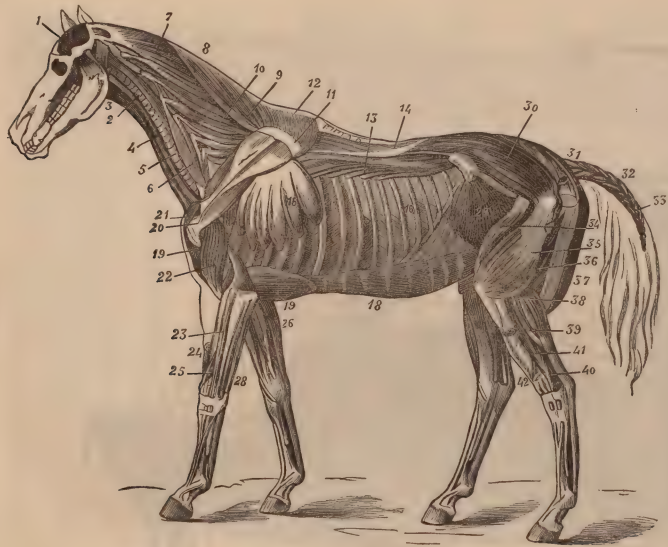

1. Crotáfitas.—2. Recto inferior grande de la cabeza.—3. Extremidad superior del esterno-hioideo.—4. Esterno-maxilar.—5. Tráquea.—6. Escaleno.—7. Esplenio. - 8. Porcion funicular del ligamento cervical.—9. Porcion anterior del romboideo.—10. Angular del omoplato.—11. Cartílago del omoplato.—12. Porcion posterior del romboideo.—13. Inter-costal comun.—14. Ilio-espinal.—15. Dentellado grande.—16. Inter-costales externos.—17. Inter-costales internos.—18. Recto del abdómen.—19. Esterno-trocantiniano.—20. Abductor corto del brazo.—21. Flexor largo del antebrazo.—22. Flexor corto del antebrazo.—23. Extensor lateral de los falanges.—24. Tendon del extensor anterior del metacarpo.—25. Extensor oblícuo del metacarpo.—26. Porcion superficial del flexor profundo.—28. Porcion media del flexor profundo.—29. Oblícuo pequeño del abdómen.—30. Glúteo medio ó grande.—31, 32 y 33. Músculos sacro-coccígeos.—34. Recto anterior.—35. Vasto externo.—36. El semitendinoso y el largo vasto han sido aislados.—37. Semi-membranoso.—38. Gemelos de la pierna.—39. Sóleo.—40. Flexor profundo de los falanges.—41. Extensor lateral de los falanges.—42. Flexor del metatarso.

FIGURA 3.ª—*Músculos profundos del Caballo.*—(MÉGNIN).

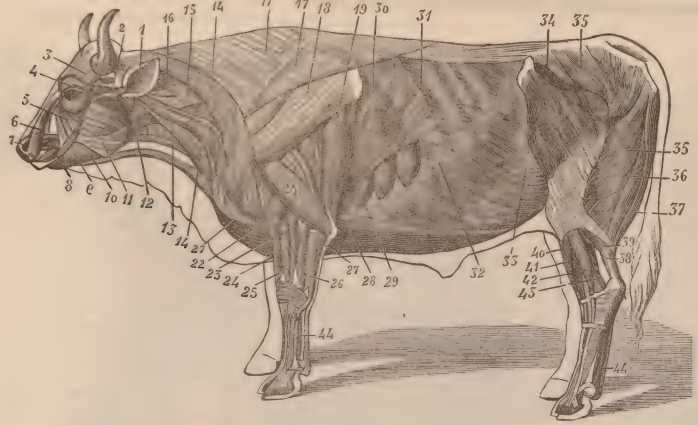

FIGURA 4.ª—*Músculos superficiales del Buey.*—(MÉGNIN).

* 1. Cartílago auricular.—2. Depresor de la oreja.—3. Cutáneo de la frente.—4. Orbicular de los párpados.—5. Lagrimal.—6. Supnaso-labial.—7. Supmáxilo-labial.—8. Zigómato-labial.—9. Alvéolo-labial.—10. Esplenomaxilar.—11. Maseter.—12. Traquelo-hioideo.—13. Esterno-mastoideo.—14. Mastoido-humeral.—15. Traquelo-atloideo.—16. Dorso-inferior grande.—17. Trapecio.—18. Subespinoso.—19. Extensor grueso del antebrazo.—20. Extensor corto del antebrazo.—21. Flexor corto del antebrazo.—22. Extensor anterior del metacarpo.—23. Extensor del dedo interno.—24. Extensor comun de los dedos.—25. Extensor del dedo externo.—26. Flexor externo del metacarpo.—27. Isquio-coccígeo-sacroideo del perineo.—28. Isquiocavernoso.—29. Dentelado grande.—30. Gran dorsal.—31. Inter-costales.—32. Oblicuo grande del abdomen.—33. Fascia-lata.—34. Gluteo superficial.—35. Porcion anterior del largo vasto.—36. Porcion posterior del mismo.—37. Semi-tendinoso.—38. Tendon de Aquiles.—39. Plantar delgado.—40. Flexor del pie.—41. Extensor comun de los dedos.—42. Extensor del dedo externo.—43. Perforante.—44. Tendon de este último.

los *carniceros,* lejos de fijarse en el ligamento dorso-lumbo-sacro, se halla separado de éste por tejido conectivo amorfo, y se continúa con la aponeurosis del músculo del lado opuesto. Carece de banda carnosa de la espalda, y la del cuello no parte de la prolongacion traqueliana del hueso del pecho.

§ II. REGION CERVICAL.

El número considerable de músculos que se encuentran agrupados alrededor del cuello, forman *dos regiones* secundarias, que se denominan *cervical superior* y *cervical inferior.*

A. *Region cervical superior.*

Los músculos que se hallan en las tablas del cuello son *diez y siete;* de los cuales *seis* están colocados en *plano superficial* y *once* en el *profundo.* Todos estos órganos, contados de fuera adentro, reciben los nombres siguientes: 1.° *Trapecio cervical.* 2.° *Romboideo.* 3.° *Angular del omoplato.* 4.° *Esplenio.* 5.° *Complexo pequeño.* 6.° *Complexo grande.* 7.° *Transverso-espinal del cuello.* 8.° *Seis inter-transversales.* 9.° *Oblicuo grande de la cabeza.* 10. *Oblicuo pequeño de la cabeza.* 11. *Recto superior grande.* 12. *Recto superior pequeño.*

1.° Trapecio cervical. (Figs. 2.ª y 5.ª)

SINONÍMIA.—*Cérvico-acromiano.—Porcion anterior del dorso-cérvico-escapular.—Porcion superior del trapecio en el hombre.*

DEFINICION.—El trapecio cervical *es un músculo plano, membranoso y triangular, situado en la parte ántero-externa de la espalda y al lado de la base del cuello, y compuesto de fibras paralelas entre sí; cuyo músculo, hallándose inserto en la cuerda cervical y en la espina acromion, dirige la escápula arriba y adelante.*

DIVISION. — El órgano que nos ocupa tiene *dos caras, tres bordes* y *tres ángulos.* Las caras son *externa* é *interna,* los bordes *superior, anterior* y *posterior* y los ángulos *anterior, posterior* é *inferior.*

La *cara externa* es un poco cóncava, y se halla cubierta por el panículo carnoso.—La *interna* es ligeramente convexa, y es-

tablece relaciones con los músculos anti-acromiano, romboídeo, angular del omoplato, esplenio y esterno-escapular.—El *borde superior* es aponeurótico, y se fija en los lados de la cuerda cervical.—El *anterior* es carnoso, y descansa sobre los músculos expresados.—El *posterior* es aponeurótico; está confundido con la aponeurosis del borde anterior del trapecio dorsal; se fija

FIGURA 5.ª—*Músculos superficiales del cuello y de la region espino-dorso-lumbar.*—(CHAUVEAU).

* 1. Trapecio dorsal.—2. Gran dorsal.—3. Trapecio cervical.—4. Angular del omoplato.—5. Esplenio.—6. Porcion superficial del mastóido-humeral.—7. Insercion-humeral del mismo.—7'. Su insercion mastoidea.—8. Aponeurósis que une esta insercion al esterno-maxilar.—8'. Porcion profunda del mastóido humeral.—9. Su aponeurósis metida en el intersticio del abductor largo del brazo.—10. Esterno-maxilar.—11. Subescápulo-hioideo.—12. Porcion del cutáneo del cuello.—13. Porcion del extensor grueso del antebrazo.—14. Vientre posterior del abductor largo del brazo.—15. Esterno-trocantiniano.

en la tuberosidad de la espina acromion, y establece adherencias con la fascia del mastóido-humeral.—Los *ángulos* resultan de la convergencia de los bordes.

2.º Romboídeo. (Figs. 2.ª, 3.ª y 7.ª)

SINONÍMIA.—*Cérvico y dorso-subescapular.—Elevador propio de la escápula y romboídeo.*

DEFINICION.—Damos este nombre *á un músculo plano, triangular y de bastante espesor, situado oblicuamente en las partes laterales del borde superior del cuello y de la cruz entre el precedente y el esplenio, y compuesto de manojos carnosos oblicuos de arriba abajo y de delante atrás; cuyo músculo, hallándose inserto en la cuerda cervical, en las apófisis espinosas de las vértebras dorsales primeras, y en la cara interna del cartílago de prolongacion de la escápula, no sólo eleva á este hueso, sino que lo dirige adelante.*

DIVISION.—El romboídeo tiene *dos caras, tres bordes* y *tres ángulos.* Las caras son *externa* é *interna,* los bordes *superior, inferior* y *posterior* y los ángulos *anterior, posterior* é *inferior.*

La *cara externa* es plana, y se halla cubierta por el trapecio cervical, por el cartílago de prolongacion de la escápula y por la aponeurosis del gran dorsal.—La *interna* es un poco convexa; se aloja en la escavacion del borde superior del esplenio, y por medio de una lámina amarilla elástica cubre la aponeurosis del dentellado pequeño.—El *borde superior* se adhiere al lado de la cuerda cervical y al vértice de las cuatro ó cinco apófisis espinosas de las vértebras dorsales, contando desde la segunda.—El *inferior* descansa sobre el esplenio, y hácia atrás se fija en la cara interna del cartílago de prolongacion del hueso de la espalda.—El *posterior,* se halla en parte protegido por la aponeurosis del gran dorsal, y en parte se inserta en el cartílago expresado.—El *ángulo anterior* es muy agudo, y forma la extremidad anterior del órgano.—Los *otros dos ángulos* no presentan nada de particular, y limitan el lado menor del triángulo.

3.° Angular del omoplato. (Figs. 2.ª, 3.ª, 5.ª y 7.ª)

SINONÍMIA.—*Traquelo-subescapular.—Porcion anterior del dentellado grande.—Elevador del ángulo del omoplato.*

DEFINICION.—Damos el nombre de angular del omoplato *á un músculo plano y triangular, situado debajo y delante de la espalda y á los lados de la base del cuello, entre el trapecio, el mastóido-humeral y el esplenio, en direccion oblicua de arriba abajo y de delante atrás y está compuesto de gruesos manojos convergentes; dicho músculo, verificando sus inserciones en las transversas de las cinco últimas vértebras cervicales y en la cara apófisis interna de la escápula, puede elevar á este hueso ó inclinar el cuello lateralmente.*

DIVISION.—El angular del omoplato tiene *dos caras, tres bordes* y *tres ángulos*. Las caras son *externa* é *interna*, los bordes *superior, inferior* y *posterior* y los ángulos *anterior, posterior* é *inferior*.

La *cara externa* es ligeramente convexa, y se halla cubierta por el trapecio cervical, por el mastóido-humeral y por el esterno-escapular.—La *interna* es un poco cóncava, y descansa sobre el esplenio, la rama inferior del ílio-espinal y el intercostal comun, y cerca del ángulo posterior se fija en las apófisis transversas de las tres primeras vértebras dorsales.—El *borde superior* es carnoso, y se une á la cara externa del esplenio, por intermedio de tejido conectivo amorfo.—El *inferior* está provisto de cinco lengüetas tendinosas, que se insertan en las apófisis transversas de las cinco últimas vértebras cervicales.—El *posterior* es completamente carnoso; se confunde con el dentellado grande, y se inserta, con el ángulo posterior, en la superficie áspera triangular pequeña de la cara interna de la escápula.—Los *ángulos* son los puntos de convergencia de los bordes, y no ofrecen nada digno de mencionarse.

4.° Esplenio ó cérvico-traqueliano. (Figs. 2.ª, 3.ª, 5.ª y 7.ª)

ETIMOLOGÍA Y DEFINICION.—El esplenio, del griego *esplenion*, cabezal, *es un músculo plano, triangular y muy extenso, situado en las tablas del cuello, en la misma direccion que éstas y entre*

el trapecio, angular, romboídeo, complexos y oblicuos de la cabeza, y compuesto de manojos dirigidos hácia las lengüetas de insercion; cuyo músculo, verificando sus inserciones en el vértice de las apófisis espinosas de las primeras vértebras dorsales, en las transversas de la tercera, cuarta y quinta cervicales, en las masas laterales del atlas y en la cresta mastoidea, puede extender el cuello y la cabeza.

Division.—Dicho músculo consta de *dos caras, tres bordes* y *tres ángulos*. Las caras son *externa* é *interna*, los bordes *superior, inferior* y *posterior* y los ángulos *anterior, posterior* é *inferior*.

La *cara externa* es un poco convexa, y está cubierta por los músculos trapecio, angular, romboídeo y mastóido-humeral.—La *interna* es ligeramente cóncava, y protege á los complexos y á una pequeña parte de los oblicuos de la cabeza.—El *borde superior* es aponeurótico, y se adhiere á las partes laterales del ligamento cervical y al vértice de las apófisis espinosas de las primeras vértebras dorsales, confundiéndose con la aponeurosis del dentellado pequeño anterior.—El *inferior* está provisto de cinco lengüetas tendinosas, que se fijan: las tres *posteriores* en las apófisis transversas de la tercera, cuarta y quinta vértebras del cuello; la *penúltima* en la apófisis transversa del atlas, por un tendon comun al órgano que venimos describiendo, al mastóido-humeral y al complexo pequeño; la *anterior*, que es la más ancha y delgada, en la cresta mastoídea, confundiéndose con el tendon mastoídeo de este último músculo.—El *borde posterior* es aponeurótico, y se continúa con el anterior del dentellado pequeño.—Los *ángulos* son los puntos de convergencia de los bordes, y no ofrecen nada que merezca mencionarse.

5.º Complexo pequeño ó dorso-mastoídeo. (Fig. 8.ª)

Etimología y definicion.—El nombre de complexo dado á este órgano y al siguiente no reconoce otro orígen que el de su complicada estructura. *Es un músculo largo, aplanado de un lado á otro y de figura elipsóide, comprendido entre el esplenio y el complexo grande, y compuesto de dos cuerpos carnosos fusiformes, paralelos y terminados anteriormente por un tendon plano; cuyo músculo, verificando sus inserciones en las apófisis*

transversas de las dos primeras vértebras dorsales, en los tubérculos articulares de las del cuello, en la apófisis mastoídea y en la transversa del atlas, no sólo puede producir la inclinacion lateral de los puntos en donde se fija, sino tambien la extension de las mismas partes.

Division.—El complexo pequeño consta de *parte media, extremidad anterior* y *extremidad posterior.*

Parte media.—Es la porcion más extensa, y tiene una *cara externa* y otra *interna,* un *borde superior* y otro *inferior.*

La *cara externa* es un poco convexa, y está cubierta por el esplenio. Esta superficie presenta hácia atrás dos manojos muy perceptibles, que cruzan oblicuamente á los longitudinales para reunirse en ángulo agudo en el borde inferior del músculo.—La *cara interna* es un poco cóncava en sentido de su longitud, y protege al complexo grande.—El *borde superior* es completamente carnoso, y se une á este último músculo por medio de tejido conectivo laxo.—El *inferior* posee cuatro lengüetas tendinosas, que se fijan en las apófisis articulares de las vértebras del cuello.

Extremidad anterior.—Está representada por *dos tendones* aplanados, verdadera terminacion de los dos cuerpos carnosos que lo constituyen, los cuales han sido considerados por algunos anatómicos como dos músculos distintos. El tendon *superior* se inserta en la apófisis mastoídea del temporal, confundiéndose con la aponeurosis mastoídea del esplenio. El tendon *inferior* está inserto en la apófisis transversa del atlas, adhiriéndose á la vez á una digitacion del esplenio y á otra del mastóido-humeral.

Extremidad posterior.—Esta parece continuacion del ílio-espinal, y se encuentra formada por lengüetas tendinosas, que tienen su punto fijo en los tubérculos de las apófisis transversas de las dos primeras vértebras dorsales.

6.° Complexo grande ó dorso-occipital. (Fig. 8.ª)

Definicion.—El complexo grande *es un músculo plano, triangular y muy extenso, situado entre el esplenio, el complexo pequeño y el ligamento cervical, en la misma direccion que este último, y compuesto de dos órdenes de manojos convergentes*

hácia un rafe medio; cuyo músculo, hallándose fijo en las apófisis espinosas de las primeras vértebras dorsales, en las transversas de las siete primeras de la misma region, en los tubérculos articulares de los huesos del cuello y en la protuberancia occipital, constituye la potencia más eficaz para la extension de la cabeza.

Division.—El músculo que venimos describiendo tiene *dos caras, tres bordes* y *tres ángulos*. Las caras son *externa* é *interna*, los bordes *superior, inferior* y *posterior* y los ángulos *anterior, posterior* é *inferior*.

La *cara externa* es un poco convexa; está cubierta por el esplenio y por el complexo pequeño, y presenta un rafe medio, única marca divisoria de la porcion *superior* é *inferior* del órgano, y hácia la cual convergen los manojos que lo constituyen, formando ángulos agudos.—La *interna* es plana, y cubre á la porcion laminar del ligamento cervical, á la rama superior del ílio-espinal, al transverso-espinal del cuello y á los oblicuos y rectos de la cabeza.—El *borde superior* es carnoso, y se une al ligamento referido por medio de tejido conectivo laxo.—El *inferior* es tambien carnoso, y se fija en los tubérculos articulares de las vértebras cervicales.—El *posterior* es aponeurótico en su mayor parte; se coloca en el espacio que dejan las dos ramas del ílio-espinal; establece adherencias con la aponeurosis del esplenio, y termina en el vértice de las apófisis espinosas de las primeras vértebras dorsales y en las transversas de los siete huesos primeros de la misma region, por intermedio de otras tantas lengüetas tendinosas.—El *ángulo anterior* está representado por un tendon ancho y robusto, que se inserta detrás de la protuberancia occipital y al lado de la tuberosidad cervical del mismo hueso.—El *posterior* es aponeurótico y agudo.—El *inferior* carnoso y obtuso.

7.° Transverso-espinal del cuello. (Fig. 6.ª)

SINONÍMIA.—*Corto espinoso.—Dorso-espinoso.—Transversal en el hombre.*

El transverso-espinal del cuello es un músculo largo, carnoso y tendinoso, situado debajo de los precedentes, y compuesto de *cinco manojos* distintos que, hallándose insertos en las apófisis articulares y en las espinosas de las cinco últimas vértebras cervicales, actúan como extensores de esta misma region.

8.º Inter-transversales ó inter-cervicales. (Figs. 6.ª y 8.ª)

Estos *seis músculos* son unos manojos carnosos y tendinosos, cortos y cilíndricos, situados profundamente y á los lados de la region cervical, entre las apófisis transversas de las vértebras posteriores y las oblicuas de las que se hallan colocadas delante,

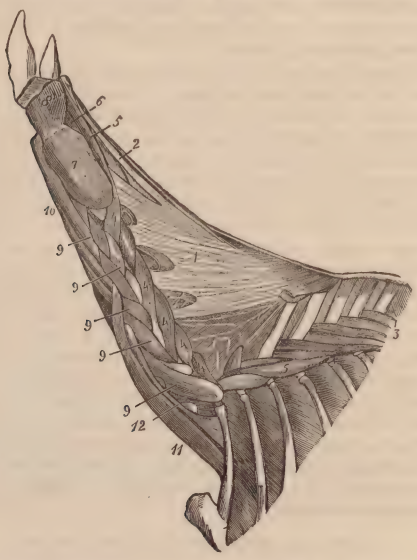

FIGURA 6.ª—*Músculos profundos del cuello y ligamento cervical.*—(CHAUVEAU). *

* 1. Porcion laminar del ligamento cervical.—2. Porcion funicular del mismo.—3 y 3.—Transverso-espinal del dorso y lomos.—4 y 4. Transverso-espinal del cuello.—5. Recto superior grande de la cabeza.—6. Recto superior pequeño.—7. Oblicuo grande de la cabeza.—8. Oblicuo pequeño.—9 y 9. Inter-transversales.—10. Recto inferior grande de la cabeza.—11. Escaleno inferior.—12. Escaleno superior.

y verificando sus inserciones en estas mismas eminencias, auxilian la inclinacion lateral del cuello.

9.º Oblicuo grande de la cabeza ó axóido-atloídeo. (Fig. 6.ª)

El oblicuo grande de la cabeza es un músculo corto, grueso y rectangular, situado encima de la articulacion atlóido-axoídea, en direccion oblicua de atrás adelante y de dentro afuera, y compuesto de manojos paralelos, tanto más largos cuanto más superficiales son; dicho músculo, verificando sus inserciones en las partes laterales de la apófisis espinosa del axis y en la cara superior de la transversa del atlas, puede obrar como rotator y extensor de la cabeza.

10. Oblicuo pequeño, atlóido-mastoídeo ó atlóido-occípito-lateral. (Fig. 6.ª)

El oblicuo pequeño de la cabeza es un músculo corto, grueso y cuadrilátero, situado encima de la articulacion atlóido-occipital, en direccion oblicua de atrás adelante, de abajo arriba y de fuera adentro, y compuesto de fibras paralelas; cuyo músculo, hallándose inserto en el borde rugoso de la apófisis transversa del atlas, en la estilóides del occipital y en su cresta mastoídea, puede inclinar y extender la cabeza.

11. Recto superior grande de la cabeza. (Fig. 6.ª)

SINONÍMIA.—*Complexo pequeño y recto posterior grande.—Largo y corto axóido-occipitales.—Rectos grande y mediano de la cabeza.—Recto posterior mayor de la cabeza del hombre.*

El recto superior grande es un músculo largo y en forma de cinta, situado en el espacio triangular que existe entre la cuerda cervical y el borde interno de los oblicuos de la cabeza, y compuesto de fibras carnosas paralelas, que componen *dos manojos distintos,* los cuales, fijándose en el lábio rugoso de la apófisis espinosa del axis y en la cara posterior de la protuberancia occipital, auxilian la extension de la extremidad cefálica del tronco.

12. Recto superior pequeño. (Fig. 6.ª)

SINONÍMIA.— *Atlóido-occipital.* — *Atlóido-occipital superior.*—*Recto posterior menor de la cabeza del hombre.*

El recto superior pequeño es una lámina carnosa estrecha y triangular, situada debajo de su congénere y encima del ligamento de la articulacion atlóido-occipital, y compuesta de fibras oblicuas convergentes; dicha lámina, hallándose inserta en la cara superior del atlas y en el mismo punto del occipital que el precedente, puede auxiliar la extension de la cabeza.

DIFERENCIAS DE LOS MÚSCULOS DE LA REGION CERVICAL SUPERIOR. (Fig. 4.ª)—Algunos de los órganos contráctiles de esta region de los demás animales domésticos, presentan los siguientes principales caractéres:

El *trapecio cervical* de los *rumiantes* es grueso y muy ancho. El del *Cerdo* parte de la protuberancia occipital, y se fija en todo el entrecruzamiento fibroso que reemplaza al ligamento cervical.

El *romboídeo* de los *rumiantes* no presenta nada de particular.—El del *Cerdo* se encuentra formado de dos cuerpos carnosos bastante desarrollados. El anterior parte de la protuberancia occipital, y el posterior nace del ligamento cervical rudimentario y de las primeras vértebras dorsales.—El de los *carniceros* es bífido en su orígen, y su rama anterior procede de la cresta mastoídea.

El *angular del omoplato del Buey y del Cerdo* se encuentra muy desarrollado, y se inserta en todas las vértebras cervicales, excepto en la primera.

El *esplenio* de los *rumiantes* está poco desarrollado, y no se fija en la tercera y cuarta vértebras cervicales.—El del *Cerdo* presenta tres cuerpos carnosos distintos, que se insertan: uno en la pròtuberancia occipital; otro en la cresta mastoídea, y el tercero en el atlas.—El de los *carniceros* es muy grueso y ancho, y se inserta en la cresta mastoídea y en el atlas.

El *complexo pequeño* de los *rumiantes* tiene el cuerpo carnoso inferior muy poco desarrollado.—El del *Cerdo* presenta este mismo cuerpo completamente carnoso, y está unido á la rama inferior del ilio-espinal y á los inter-transversales.

El *complexo grande* del *Cerdo* tiene las dos porciones separadas hasta cerca del ángulo anterior, y la aponeurosis de su borde posterior no se une á la del esplenio ni á la del dentellado pequeño.

B. *Region cervical inferior.*

De los *diez músculos* que encontramos en la parte inferior del cuello, *cinco* forman el *plano superficial*, y los otros *cinco* componen el profundo. Estos diez músculos, contados de fuera adentro, se denominan: 1.° *Mastóido-humeral*. 2.° *Esterno-maxilar*. 3.° *Esterno-hioideo*. 4.° *Esterno-tiroideo*. 5.° *Subescápulo-hioideo*. 6.° *Recto inferior grande*. 7.° *Recto inferior pequeño*. 8.° *Recto lateral pequeño*. 9.° *Escaleno*. 10. *Largo del cuello*.

1.° Mastóido-humeral. (Figs. 1.ª, 2.ª, 5.ª y 10.)

SINONÍMIA.—*Comun al brazo, al cuello y á la cabeza.—Húmero-cérvico temporal.—Deltóides y cleido-mastoideo en el hombre.*

DEFINICION. — El mastóido-humeral *es un músculo plano, triangular y muy extenso, situado debajo del cutáneo, entre el brazo, el encuentro, los lados del cuello y la nuca, en direccion oblicua de atrás adelante y de abajo arriba, y compuesto de dos porciones unidas en sentido de su longitud; cuyo músculo, hallándose inserto en la apófisis mastoidea, en la cresta de este mismo nombre, en las transversas de las cuatro primeras vértebras cervicales y en la cara externa del húmero, no sólo constituye una potencia enérgica para la extension del brazo, sino tambien para la inclinacion de la cabeza.*

DIVISION.—Suponemos que el mastóido-humeral es de figura triangular, y, por consiguiente, que tiene *dos caras, tres bordes* y *tres ángulos*. Las caras son *externa* é *interna*, los bordes *superior, inferior* y *posterior* y los ángulos *anterior, posterior* é *inferior*.

La *cara externa* es un poco convexa; se encuentra protegida por el cutáneo, por la glándula parótida y por los músculos cérvico-auriculares, y en ella se distingue un surco longitudinal, que establece la division de la masa carnosa en *dos porciones:* una *superior* más ancha, gruesa, corta y profunda; otra *infe-*

rior más estrecha, delgada, larga y superficial. Tanto la una como la otra tienen los manojos paralelos entre sí, y presentan las curvas necesarias para amoldarse á los contornos de los órganos que cubren.—La *cara interna* es ligeramente cóncava, y descansa sobre los músculos recto inferior grande, digástrico, oblicuos de la cabeza, esplenio, complexo pequeño, subescápulo-hioídeo, angular, escaleno, supespinoso, subespinoso, abductor largo del brazo y coraco-radial. En esta misma cara, y en el punto de soldadura de las dos porciones que constituyen el músculo que nos ocupa, distinguimos *cuatro lengüetas* tendinosas, que se fijan en las apófisis transversas de las cuatro primeras vértebras cervicales. La *primera*, destinada al atlas, se une á un tendon comun al mastóido-humeral, al esplenio y al complexo pequeño. Las *otras tres* están ocultas, y no pueden distinguirse bien sin destruir parte del músculo.—El *borde superior* es completamente carnoso, y por medio de tejido conjuntivo amorfo se une á las masas carnosas subyacentes.—El *inferior* es tambien carnoso, y parece que se confunde con la banda muscular del cutánco del cuello.—El *posterior* presenta *dos aponeurosis:* la *superior*, despues de unirse á la del trapecio cervical, se coloca en el intersticio del abductor largo del brazo; la *inferior* es más resistente, y se inserta en la cresta que separa la cara anterior del húmero, de su misma gotera de torsion.—El *ángulo anterior* está representado por una aponeurosis muy fuerte, que se adhiere á la apófisis mastoídea y á la cresta de este nombre.—Los *ángulos posterior* é *inferior* no presentan nada que merezca mencionarse.

2.° Esterno-maxilar. (Figs. 2.ª, 5.ª y 10.ª)

DEFINICION.—El esterno-maxilar (ésterno-mastoídeo en el hombre y en un gran número de animales) *es un músculo largo y cilindróide, situado en los lados del borde inferior del cuello, en la misma direccion que la gotera de la vena yugular, entre el precedente, el subescápulo-hioídeo, el esterno-hioídeo, el esterno-tiroídeo y la tráquea, y compuesto de manojos carnosos paralelos, gruesos por su centro y delgados por sus extremos; dicho músculo, hallándose inserto en el pico del esternon y en el borde tuberoso de la mandíbula posterior, tiene el oficio de flejer la cabeza.*

Division.—Este músculo consta de *parte media, extremidad anterior* y *extremidad posterior.*

Parte media.—Es la porcion más extensa, un poco aplanada de arriba abajo, y tiene *una cara superior* y *otra inferior, un borde externo* y *otro interno.*

La *cara superior* está en relacion con la tráquea y con los músculos subescápulo-hioídeo, esterno-hioídeo y esterno-tiroídeo.—La *inferior* se encuentra cubierta por el cutáneo del cuello.—El *borde externo* es acompañado por la vena yugular.—El *interno* se halla unido en su tercio posterior al del músculo del lado opuesto.

Extremidad anterior.—Es un tendon comprendido entre la glándula parótida y la submaxilar, el cual se fija en el punto más elevado del borde tuberoso del maxilar. Del lado externo de este tendon se desprende una cinta aponeurótica que le une al borde inferior del mastóido-humeral.

Extremidad posterior.—Es carnosa, y se inserta en la prolongacion traqueliana del hueso del pecho.

3.° Esterno-hioídeo.—4.° Esterno-tiroídeo. (Fig. 10.)

Estos órganos son dos músculos pares, largos, digástricos, extendidos en forma de cintas á lo largo de la cara inferior de la tráquea, y compuestos de fibras carnosas paralelas, interrumpidas por un tendon medio y transversal, los cuales, partiendo de la prolongacion traqueliana del hueso del pecho, uniéndose entre sí y con los del otro lado, y terminando en la cara posterior del cuerpo del hióides los unos, y en el borde posterior del cartílago tiróides los otros, están destinados á deprimir los aparatos hioídeo y laríngeo.

5.° Subescápulo-hioídeo. (Figs. 2.ª, 5.ª y 10).

Definicion.—El subescápulo-hioídeo (omoplato-hioídeo en el hombre) *es una larga banda muscular, situada en el borde inferior del cuello, en direccion oblicua de atrás adelante y de fuera adentro, separando la arteria carótida de la vena yugular, y compuesta de fibras carnosas longitudinales y paralelas; cuya banda, hallándose inserta en la aponeurosis del subesca-*

pular y en la cara posterior del cuerpo del hióides, tiene la propiedad de dirigir abajo y atrás á este aparato huesoso.

DIVISION.—Dicho músculo consta de *parte media, extremidad anterior* y *extremidad posterior.*

Parte media.—Es la porcion más extensa, y tiene *una cara superior* y *otra inferior, un borde externo* y *otro interno.*

La *cara superior* está en relacion con el escaleno, con el recto inferior grande, con la carótida primitiva y los nervios que la acompañan, con la tráquea, con el gánglio tiróides y con la laringe.—La *inferior* se halla cubierta por el subescapular, el supespinoso, el pectoral pequeño, el mastóido-humeral, la vena yugular, el esterno-maxilar y el cutáneo.—Los bordes *externo* é *interno* se relacionan con los mismos órganos que las caras, y no ofrecen nada digno de ser mencionado.

Extremidad anterior.—Esta es carnosa, y, en union con el esterno-hioídeo, se fija en la cara posterior del cuerpo del hióides.

Extremidad posterior.—Es aponeurótica, y se une íntimamente á la cara externa de la aponeurosis que protege al músculo subescapular.

6.º Recto inferior grande de la cabeza. (Figs. 6.ª y 7.ª)

SINONÍMIA.—*Elevador largo de la cabeza.—Traquelo-subocipital.—Recto anterior mayor en el hombre.*

DEFINICION.—El recto inferior grande *es un músculo largo y fusiforme, carnoso y tendinoso, situado en las partes laterales del borde inferior de la region cervical entre el precedente y el largo del cuello, y, verificando sus inserciones en las apófisis transversas de la tercera, cuarta y quinta vértebras cervicales y en la cara externa de la apófisis basilar, está destinado á flejer la cabeza.*

DIVISION.—El músculo que nos ocupa consta de *parte media, extremidad anterior* y *extremidad posterior.*

Parte media.—Es la porcion más voluminosa, y constituye un vientre carnoso bastante grueso por arriba y delgado por abajo, el cual posee vários manojos, que pueden ser aislados con facilidad. Para hacer más inteligible su descripcion, suponemos que tiene *una cara externa* y *otra interna, un borde superior* y *otro inferior.*

La *cara externa* se halla relacionada con los músculos mastóido-humeral, subescápulo-hioídeo y recto inferior pequeño.—La *interna* está en contacto con el largo del cuello y con el músculo del lado opuesto.—El *borde superior* presenta tres lengüetas carnosas, que se fijan en la tercera, cuarta y quinta apófisis transversas de las vértebras cervicales, y protege al borde externo del oblicuo grande y al ligamento capsular de la articulacion atlóido-occipital.—El *inferior* se encuentra relacionado con la carótida primitiva, los nervios que la acompañan y las bolsas guturales.

Extremidad anterior.—Esta porcion del recto inferior grande está formada por un tendon puntiagudo, que se halla cubierto por las bolsas guturales, y termina en el punto de union del cuerpo del esfenóides con la apófisis basilar.

Extremidad posterior.—Está representada por el manojo

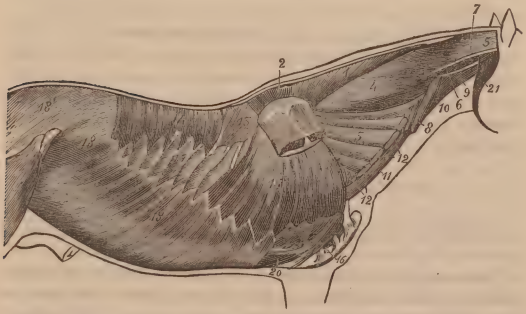

FIGURA 7.ª—*Músculos de la region cervical, de la espino-dorso-lumbar, de la costal y de la abdominal.*—(CHAUVEAU).

* 1 y 2. Romboídeo.—3. Angular del omoplato.—4. Esplenio.—5. Su aponeurosis mastoídea.—6. Porcion mastoídea del complexo pequeño.—7. Su tendon.—8. Inserciones cervicales del mastoído-humeral.—9. Tendon atloídeo comun á este músculo, al esplenio y al complexo pequeño.—10. Recto inferior grande de la cabeza.—11. Escaleno inferior.—12. Escaleno superior.—13. Dentellado pequeño anterior de la respiracion.—14. Dentellado pequeño posterior.—15. Dentellado grande.—16. Transversal de las costillas.—17. Un inter-costal externo.—18. Oblicuo grande del abdómen.—20. Recto del abdómen.—21. Porcion estilo-maxilar del digástrico.

que se inserta en la quinta vértebra cervical, y se cruza con el ángulo anterior del escaleno.

7.° Recto inferior pequeño.

SINONÍMIA.—*Flexor corto de la cabeza.—Atlóido-occipital inferior ó atlóido-suboccipital.—Recto anterior menor en el hombre.*

El recto inferior pequeño es un manojo carnoso prismático, colocado al lado externo del recto grande, encima de las bolsas guturales y debajo de la articulacion de la cabeza, y compuesto de fibras musculares paralelas; cuyo manojo, extendiéndose desde la cara inferior del cuerpo del atlas hasta la apófisis basilar, puede auxiliar la accion del precedente.

8.° Recto lateral pequeño.

SINONÍMIA.—*Flexor pequeño ú oblicuo de la cabeza.—Atlóido-estiloídeo.*

Es un manojo carnoso muy pequeño y prismático, aplicado á la parte lateral de la articulacion de la cabeza y al lado externo del músculo anterior, y compuesto de fibras musculares paralelas; dicho manojo, extendiéndose desde el atlas hasta la cara interna de la apófisis estilóides del occipital, puede servir de auxiliar á los dos rectos que acabamos de describir.

9.° Escaleno ó escalenos. (Figs. 3.ª, 6.ª, 7.ª y 8.ª)

SINONÍMIA.—*Corto-traqueliano.—Fijador anterior, medio y posterior de las costillas.—Escaleno anterior, medio y posterior en el hombre.—Escaleno anterior y posterior del mismo.*

Los autores no están acordes respecto del número de escalenos que deben admitirse en el hombre. Gavart sólo describe *uno;* Vinslow *dos;* Sabatier *tres;* Albino *cinco,* y Haller hasta *siete.* Los escritores de anatomía veterinaria son tambien de diferente opinion sobre este punto. Los franceses, siguiendo las doctrinas corrientes en la ciencia de la organizacion del hombre, reducen á *dos* todos los manojos del escaleno, á los cuales llaman *superior* é *inferior.* Los alemanes describen *tres porciones,* que denominan *superior, media* é *inferior.* Lo que la diseccion enseña es, que el escaleno está compuesto de muchos manojos carnosos unidos de tal manera, que sólo pueden ser

aislados destruyendo parte de su sustancia. Apoyados nosotros en este poderoso dato, vamos á describir el órgano que nos ocupa, considerándolo como un solo músculo.

Definicion.—El escaleno, llamado así por su figura, *es un músculo plano y triangular, situado profundamente entre la parte anterior del pecho, la lateral del cuello, el subescápulo-hioídeo y el subdorso-atloídeo, en direccion oblicua de abajo arriba y de atrás adelante, y compuesto de varios manojos carnosos y tendinosos que, verificando sus inserciones en la primera costilla y en las apófisis transversas de las cuatro últimas vértebras cervicales, no sólo pueden producir la inclinacion del cuello, sino que dirigen hácia delante la primera costilla.*

Division.—El músculo de que tratamos tiene *dos caras, tres bordes* y *tres ángulos.* Las caras son *externa* é *interna,* los bordes *superior, inferior* y *posterior,* y los ángulos *anterior, posterior* é *inferior.*

La *cara externa* es un poco convexa, y presenta los surcos que marcan los diferentes manojos que componen el músculo. Además, ofrece un espacio grande, por donde salen los nervios del plexo braquial, y está en relacion con el subescápulo-hioídeo, con el dentellado pequeño y con el grupo ó paquete nervioso referido.—La *cara interna* se halla en contacto con el largo del cuello, la tráquea, la carótida primitiva, los nervios gran simpático y pneumogástrico, y además el escaleno del lado izquierdo toca al exófago.—El *borde superior* es rectilíneo; presenta la terminacion de sus manojos en las apófisis transversas de las cuatro últimas vértebras cervicales, y se halla relacionado con las lengüetas de los músculos del cuello que se insertan en estos mismos huesos.—El *inferior* es convexo, carnoso, y está en relacion con la vena yugular.—El *posterior* es el lado más corto del triángulo, y se fija cerca de la cabeza de la costilla y en el borde anterior del mismo hueso.—El *ángulo anterior* se encuentra representado por los dos manojos que se insertan en la apófisis traqueliana de la cuarta vértebra.—El *posterior* se halla formado por el primer manojo, que se adhiere á la extremidad superior de la primera costilla.—El *inferior* está constituido por el manojo más bajo, que arranca del borde anterior del primer arco costal.

10. Largo del cuello, subdorso-atloídeo ó flexor largo del cuello. (Fig. 8.ª)

Definicion.—Damos este nombre *á un músculo largo é impar, de bastante espesor y aplanado de arriba abajo, situado profundamente en el borde inferior del cuello, debajo del dorso, encima del exófago y de la tráquea, y compuesto de varios manojos oblicuos y convergentes hácia la línea media; cuyo músculo, hallándose inserto en la cara inferior del cuerpo de las seis primeras vértebras dorsales, en las apófisis transversas de las cervicales, en las crestas traquelianas y en el boton del cuerpo del atlas, constituye una potencia enérgica para la flexion del cuello.*

Division.—El músculo largo del cuello consta de *parte media, extremidad anterior* y *extremidad posterior.*

Parte media.—Es la porcion más extensa del órgano que describimos, y tiene *una cara superior* y *otra inferior, un borde derecho* y *otro izquierdo.*

La *cara superior* está unida á la inferior de los cuerpos de las seis primeras vértebras dorsales y al de todas las cervicales.—La *inferior* presenta los surcos de los diferentes manojos que lo constituyen, y que son de *dos órdenes:* Los *primeros* ó *dorsales* se extienden desde la cara inferior de los seis primeros huesos del dorso hasta el tubérculo más bajo de la última apófisis traqueliana. Los *segundos* ó *cervicales* son más cortos, delgados y oblicuos, los cuales parten de la superficie inferior de las apófisis transversas, para terminar formando ángulos agudos en las seis crestas traquelianas.—Los *bordes derecho* é *izquierdo* están en relacion con los músculos rectos inferiores grandes, con los escalenos y con los inter-transversales.

Extremidad anterior.—Es puntiaguda, y se halla formada por un tendon muy corto, resultante de la soldadura de los dos últimos manojos, que se inserta en el boton del cuerpo del atlas.

Extremidad posterior.—Es la más ancha y gruesa, y está representada por el orígen de los manojos dorsales.

Diferencias de los músculos de la region cervical inferior.—Las de algunos músculos de esta region de los demás mamíferos domésticos son las siguientes. (Fig. 4.ª)

El *mastóido-humeral* del *Buey,* del *Carnero* y de la *Cabra*

tiene las dos porciones separadas la una de la otra. La porcion inferior ó superficial recibe en su cara interna un manojo carnoso funicular y de un color rojo vivo, que nace del cartílago de la primera costilla. Esta misma porcion se divide hácia delante en dos ramas: una, más ancha, que termina en la apófisis mastoídea, en la línea curva del occipital y en el ligamento cervical; otra, más estrecha, y provista de un tendon, que se fija en la apófisis basilar.—El del *Cerdo* es tambien bífido. La rama superior se inserta al lado de la protuberancia occipital, y la inferior termina debajo del conducto auditivo externo.—El del *Perro* y del *Gato* es igualmente bífido, y una de las ramas se adhiere á la cresta mastoídea, al ligamento cervical y al músculo trapecio.

El *esterno-maxilar* de los *rumiantes* se une á la rama suboccipital del mastóido-humeral, para terminar en la apófisis basilar.—El del *Cerdo* y de los *carniceros* se inserta en la apófisis mastoídea.

El *esterno-hioídeo* y el *esterno-tiroídeo* son más gruesos, y carecen de tendon medio en todos los demás animales domésticos. El esterno-tiroídeo del *Cerdo* es doble, y la rama accesoria se adhiere á la cara inferior del cartílago tiróides.—Los de los *carniceros* parten del cartílago de la primera costilla.

El *subescápulo-hioídeo* de los *rumiantes* y del *Cerdo* está poco desarrollado, y se extiende desde la apófisis transversa de la tercera ó cuarta vértebra cervical hasta el hióides.—El *Perro* y el *Gato* carecen de músculo subescápulo-hioídeo.

El *recto grande inferior de la cabeza* del *Buey*, del *Carnero* y de la *Cabra* se extiende hasta la sexta vértebra del cuello, y sus inserciones traquelianas están reforzadas por un manojo carnoso muy grueso.

El *escaleno* de los *rumiantes* se prolonga por medio de una aponeurosis hasta la cara externa del dentellado grande.—El del *Cerdo* alcanza la tercera costilla.—El de los *carniceros* llega hasta el octavo arco costal.

El *largo del cuello* del *Cerdo*, del *Perro* y del *Gato* se encuentra dividido en dos mitades laterales, y, por consiguiente, puede ser considerado como un músculo par.

§ III. REGION ESPINO-DORSO-LUMBAR.

A lo largo del dorso y de los lomos encontramos *siete músculos.* Los *cuatro primeros* componen el plano superficial, y los *tres últimos* forman el *profundo.* Todos estos músculos, contados de arriba abajo y de fuera adentro, reciben los nombres siguientes: 1.° *Trapecio dorsal.* 2.° *Gran dorsal.* 3.° *Dentellado pequeño anterior de la respiracion.* 4.° *Dentellado pequeño posterior.* 5.° *Ilio-espinal.* 6.° *Inter-costal comun.* 7.° *Transverso-espinal del dorso y de los lomos.*

1.° Trapecio dorsal. (Figs. 2.ª y 5.ª)

SINONÍMIA.—*Dorso-acromiano.—Porcion posterior del dorso-cérvico-escapular.—Porcion inferior del trapecio en el hombre.*

DEFINICION.—El trapecio dorsal *es un músculo plano, membranoso y triangular, situado en la parte lateral de la cruz y de la espalda, en direccion oblicua de arriba abajo y de atrás adelante, y compuesto de manojos carnosos y aponeuróticos; cuyo músculo, hallándose inserto en el vértice de las apófisis espinosas de las primeras vértebras del dorso y en la tuberosidad de la espina acromion, dirige la espalda arriba y atrás.*

DIVISION.—Dicho músculo tiene *dos caras, tres bordes* y *tres ángulos.* Las caras son *externa* é *interna,* los bordes *superior, anterior* y *posterior,* y los ángulos *anterior, posterior* é *inferior.*

La *cara externa* es un poco cóncava; se halla cubierta por el panículo carnoso, y en ella se distinguen las líneas oblicuas hácia delante y abajo de los manojos constituyentes, que son tanto más largos, cuanto más se aproximan al borde posterior del órgano.—La *interna* es ligeramente convexa, y protege al gran dorsal y al subespinoso.—El *borde superior* es aponeurótico, y en union de la cuerda del ligamento occípito-raquidiano se inserta en el vértice de las apófisis espinosas de las primeras vértebras dorsales.—El *anterior* es tambien aponeurótico; se continúa con el correspondiente del trapecio cervical, y tiene su punto de insercion en la tuberosidad de la espina acromion.—El *posterior* es carnoso, y por medio de tejido conectivo laxo se une á la aponeurosis del gran dorsal.—Los *ángulos* están cons-

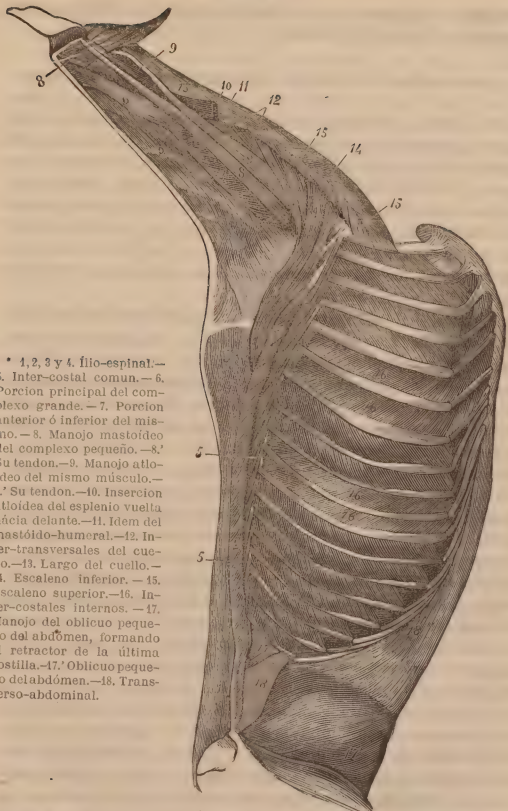

* 1, 2, 3 y 4. Ilio-espinal.—5. Inter-costal comun.—6. Porcion principal del complexo grande.—7. Porcion anterior ó inferior del mismo.—8. Manojo mastoídeo del complexo pequeño.—8.' Su tendon.—9. Manojo atloídeo del mismo músculo.—9.' Su tendon.—10. Insercion atloídea del esplenio vuelta hácia delante.—11. Idem del mastóido-humeral.—12. Inter-transversales del cuello.—13. Largo del cuello.—14. Escaleno inferior.—15. Escaleno superior.—16. Inter-costales internos.—17. Manojo del oblicuo pequeño del abdomen, formando el retractor de la última costilla.—17.' Oblicuo pequeño del abdómen.—18. Transverso-abdominal.

FIGURA 8.*—*Músculos profundos de las regiones cervical, espino-dorso-lumbar, costal y abdominal inferior.*—(CHAUVEAU).

tituidos por la union de dos bordes contiguos, y no presentan nada que debamos mencionar.

2.º **Gran dorsal, dorso-humeral ó dorsal ancho.** (Figs. 2.ª y 5.ª)

Definicion.—El gran dorsal *es un músculo muy ancho y triangular, extendido horizontalmente á lo largo de los lomos, del dorso y de los lados del torax, entre el paniculo carnoso, el trapecio y los dentellados, y compuesto de una porcion carnosa y de otra aponeurótica; dicho músculo, verificando sus inserciones en el vértice de las apófisis espinosas de todas las vértebras lumbares y de las catorce últimas dorsales y en la tuberosidad de la cara interna del húmero, constituye la potencia más enérgica para la flexion del brazo.*

Division.—Este músculo tiene *dos caras, tres bordes* y *tres ángulos.* Las caras son *externa* é *interna*, los bordes *superior, inferior* y *posterior*, y los ángulos *anterior, posterior* é *inferior.*

La *cara externa* es convexa, y se halla cubierta por el paniculo carnoso, por el trapecio y por la masa oleccranoídea. En esta cara se distinguen perfectamente las *dos porciones* que forman el músculo. La *porcion carnosa ó anterior* es larga y estrecha, y sus manojos son oblicuos de arriba abajo y de atrás adelante. La *porcion aponeurótica ó súpero-posterior* es muy ancha; compone la mayor parte del órgano, y sus fibras tienen la misma direccion que los manojos musculares.—La *cara interna* es cóncava, y cubre al cartílago de prolongacion de la escápula, al romboideo, al subespinoso, á los dentellados pequeños, al ilio-espinal, al glúteo medio, á las últimas costillas, á los inter-costales correspondientes, al dentellado grande y á los oblicuos del abdómen.—El *borde superior* puede dividirse en *porcion fija* y en *porcion libre.* La *primera* es aponeurótica, y se inserta en el vértice de las apófisis espinosas de las vértebras lumbares y en el de las catorce ó quince últimas dorsales, confundiéndose con el ligamento dorso-lumbo-sacro y con la aponeurosis de los dentellados de la respiracion. La *segunda* es carnosa, y descansa sobre el dentellado grande.—El *borde inferior* puede tambien dividirse en *porcion fija* y en *porcion libre.* La *primera* es aponeurótica, y envia fibras de su misma sustancia que la adhieren á la cara externa de las costillas y á la de los músculos

oblicuos del vientre. La *segunda* tiene igual disposicion que la del borde superior.—El *borde posterior* es todo aponeurótico, y se continúa con la aponeurosis coxo-femoral.—El *ángulo anterior* parece que se divide en dos hojas, entre las cuales está comprendido el adductor del brazo. Unidos así estos músculos, terminan por un tendon comun en la tuberosidad ó rugosidad de la cara interna del cuerpo del húmero.—Los *otros dos ángulos* limitan el lado menor de la figura del órgano, y se fijan en los ángulos anteriores del ílion.

3.° Dentellado pequeño anterior. (Fig. 7.ª)

SINONÍMIA.—*Dorso-costal.—Porcion anterior del dentellado largo.—Serrato menor superior en el hombre.*

DEFINICION.—El dentellado pequeño anterior *es un músculo plano, membranoso, rectangular, carnoso y aponeurótico, situado horizontalmente entre el gran dorsal y el ílio-espinal, y verificando sus inserciones en el vértice de las apófisis espinosas de las primeras vértebras dorsales y en el borde anterior de las costillas correspondientes, dirige á estos huesos afuera y adelante.*

DIVISION.—Dicho músculo tiene *dos caras, cuatro bordes* y *cuatro ángulos*. Las caras son *externa* é *interna*, los bordes *superior, inferior, anterior* y *posterior*, y los ángulos *anteriores* y *posteriores*.

La *cara externa* es un poco convexa; se encuentra cubierta por los músculos romboídeo, gran dorsal y dentellado grande, y en ella se notan las dos porciones de que está formado el órgano. La *porcion superior* ó aponeurótica es la más extensa, y compone las cuatro quintas partes del músculo. La *porcion inferior* ó *carnosa* es estrecha y prolongada, y la constituyen manojos de un color rojo vivo. Estos manojos se dirigen abajo y atrás, para terminar en el borde inferior del órgano, bajo la forma de festones provistos de un tendon corto.—La *cara interna* es ligeramente cóncava, y cubre á los músculos ílio-espinal, inter-costal comun é inter-costales externos.—El *borde superior* es aponeurótico, y se inserta en el vértice de las apófisis espinosas de las vértebras dorsales anteriores (excepto la primera), confundiéndose con el ligamento occipito-raquidiano y con el borde

superior del gran dorsal.—El *inferior* se fija por medio de sus dentellones tendinosos en la cara externa y borde anterior de las nueve costillas que siguen á la cuarta.—El *anterior* es aponeurótico, y se continúa con la aponeurosis del esplenio.—El *posterior* se une íntimamente al anterior del otro dentellado.—Los *ángulos anteriores* y *posteriores* limitan los lados correspondientes del rectángulo.

4.° Dentellado pequeño posterior. (Fig. 7.ª)

SINONÍMIA.—*Lumbo-costal.—Porcion posterior del dentellado largo.—Serrato menor inferior en el hombre.*

La mucha analogía que tiene este músculo con el que acabamos de describir, nos dispensa de entrar en detalles, y siguiendo el sistema de Chauveau, sólo expondremos las diferencias existentes entre ambos.

El dentellado pequeño posterior se diferencia del anterior por las particularidades siguientes: 1.° Su porcion carnosa es más gruesa; está dotada de un color rojo más oscuro; se halla provista generalmente de nueve dentellones, que se fijan en la cara externa y borde anterior de las nueve últimas costillas, y los manojos que lo constituyen son casi verticales ó un poco inclinados abajo y adelante. 2.° Su aponeurosis, que está íntimamente unida á la del gran dorsal, se inserta en las apófisis espinosas de las últimas vértebras dorsales, á partir de la décima, y en algunas de las de los lomos. 3.° Se relaciona con los músculos gran dorsal, dentellado pequeño anterior, ílio-espinal, inter-costal comun é inter-costales externos. 4.° Algunas de sus dentelladuras posteriores están cubiertas por las del oblicuo grande del abdómen. 5.° Es expirador ó depresor de las costillas. 6.° En los *rumiantes* se fija en las cuatro últimas costillas, y en los *carníceros* no tiene mas que tres lengüetas, que se insertan en los tres últimos arcos costales.

5.° Ilio-espinal. (Figs. 3.ª y 8.ª)

SINONÍMIA.—*Representa el dorsal largo, el corto transversal y el espinoso largo de Bourgelat.—El dorsal largo, transverso del cuello, espinoso del dorso, semi-espinoso del dorso y semi-espinoso del cuello por Cuvier y otros autores.—Corresponde al dorsal largo y al transverso del hombre.*

DEFINICION.—El ílio-espinal *es el músculo más grueso, complexo é irregular del cuerpo de los animales, situado hori-*

zontalmente á lo largo de la espina cérvico-dorso-lumbar entre los dentellados y el transverso-espinal del dorso y lomos, y verificando sus inserciones en el ilion y en los demás huesos y ligamentos de las partes que recorre, puede actúar como enérgico extensor del ráquis y como poderoso expirador.

Division.—Este órgano consta de *parte media, extremidad anterior* y *extremidad posterior.*

Parte media.—Es la porcion más extensa del ílio-espinal, aplanada de fuera adentro, y presenta *una cara externa* y *otra interna, un borde superior* y *otro inferior.*

La *cara externa* es estrecha y carnosa por delante, ancha y aponeurótica por detrás, y se encuentra cubierta por las aponeurosis de los dentellados pequeños y del gran dorsal. Esta cara presenta cerca de la extremidad anterior del músculo una hendidura que indica las dos ramas en que se divide esta parte, y próximo á la posterior tiene una cavidad oblonga, en donde se inserta el glúteo grande.—La *cara interna* es convexa é irregular; cubre á los músculos transverso-espinal del dorso y lomos, supcostales é inter-costales externos, y ofrece un número considerable de manojos carnosos y tendinosos, que se insertan en los huesos del ráquis y en los del torax.—El *borde superior* es aponeurótico en sus dos tercios posteriores, y se fija en las apófisis espinosas de las vértebras dorsales y lumbares.—El *inferior* es casi todo carnoso, y recibe al superior del inter-costal comun.

Extremidad anterior.—Esta porcion del músculo que nos ocupa se halla dividida en *dos ramas:* una *superior* y otra *inferior.*

La *rama superior* es la más larga; se encuentra protegida por el complexo grande y por el transverso-espinal del cuello; cubre parte del ligamento cervical y la rama análoga del músculo del lado opuesto, y los manojos que la componen se insertan en las apófisis transversas de los cuatro últimos huesos del cuello.—La *inferior* es más corta; se halla comprendida entre el angular del omoplato y algunos inter-transversales, y establece adherencias con las lengüetas aponeuróticas, que fijan el complexo grande en las apófisis transversas de las primeras vértebras dorsales.

Extremidad posterior.—Esta es muy ancha y gruesa, aponeurótica por fuera y carnosa por dentro (masa lumbar en el

hombre), y se fija en el ángulo externo y cara inferior del ílion, en el ligamento sacro-ilíaco y en el sacro. Si examinamos esta masa con toda escrupulosidad, la vemos compuesta de manojos carnosos comprimidos los unos contra los otros, los cuales, partiendo de la aponeurosis que los protege, y dirigiéndose adelante, terminan en las eminencias huesosas situadas en su trayecto. Estos manojos pueden dividirse en los *tres órdenes* siguientes: *internos superficiales, internos profundos* y *externos.*

Los *internos superficiales,* llamados tambien *espinosos,* están más ó ménos aislados los unos de los otros, y se fijan en las apófisis espinosas.—Los *internos profundos ó transversos* se encuentran más aislados que los anteriores; son muy tendinosos, y se insertan en los tubérculos articulares de las vértebras de los lomos y en las apófisis transversas de los huesos del dorso y del cuello.—Los *externos ó costales* se dirigen afuera, para alcanzar las costillas y las apófisis costiformes de la region lumbar. Todos estos *haces* parece que se repelen á medida que se van haciendo anteriores, y, por último, quedan agrupados en dos órdenes principales, para componer las dos ramas de la extremidad anterior.

6.ª Inter-costal comun. (Figs. 3.ª y 8.ª)

SINONÍMIA.—*Traquelo-costal.—Sacro-lumbar en el hombre.*

El inter-costal comun es un músculo largo, extendido horizontalmente en la region costal entre los inter-costales externos, el ílio-espinal y los dentellados pequeños, y compuesto de manojos carnosos y tendinosos muy cortos que se dirigen adelante, abajo y afuera; cuyo músculo, verificando sus inserciones en la masa lumbar, en la cara externa de las costillas y en la apófisis transversa de la última vértebra del cuello, no sólo deprime aquellos huesos, sino que fleje la porcion dorsal del ráquis.

7.º Transverso-espinal del dorso y lomos. (Fig. 6.ª)

SINONÍMIA.—*Transverso-espinoso.—Porcion dorso-lumbar del transverso-espinoso en el hombre.*

El transverso-espinal del dorso y lomos consiste en un conjunto de manojos cortos, aplanados y tendinosos en sus extre-

mos, y comprendidos entre los huesos del ráquis y la cara interna del ílio-espinal; dichos manojos, hallándose insertos en el lábio rugoso del sacro, en los tubérculos articulares de las vértebras de los lomos, en las apófisis transversas de las del dorso, en las espinosas de las regiones expresadas y en la de la última del cuello, pueden auxiliar la extension de la columna vertebral.

Diferencias de los músculos de la region espino-dorso-lumbar.—Pocas palabras bastarán para expresar las particularidades que presentan algunos músculos de esta region en los mamíferos domésticos no solípedos. (Fig. 4.ª)

El *trapecio dorsal* es mayor en los demás mamíferos domésticos.

El *gran dorsal* del *Buey*, de la *Cabra* y del *Carnero* tiene la porcion carnosa más desarrollada.—El del *Cerdo* es voluminoso; se une á la superficie externa de las costillas por medio de digitaciones carnosas, y se fija en el lábio rugoso de la corredera bicipital, cerca del trocantín.—El del *Perro* y del *Gato* se parece mucho al del Cerdo.

El *dentellado pequeño anterior* del *Buey*, del *Carnero* y de la *Cabra* se fija por medio de su último dentellon en la novena costilla.—El del *Perro* y del *Gato* se encuentra muy desarrollado, y está fijo en las ocho costillas que siguen á la segunda.

El *ílio-espinal* del *Buey*, del *Carnero* y de la *Cabra* es rudimentario; carece de masa lumbar, y ésta no se halla escavada para recibir al gran glúteo. Los manojos de la extremidad posterior se dirigen adelante y afuera, para terminar en las apófisis transversas de las vértebras lumbares.—El del *Cerdo* presenta la rama inferior dividida en dos porciones: una que está formada por los manojos costales, y otra que se halla constituida por los transversales.—El del *Perro* y del *Gato* tiene mucha analogía con el del Cerdo.

§ IV. REGION COSTAL.

De los *cincuenta y cuatro músculos* que completan las paredes del torax y concurren al ejercicio de los movimientos respiratorios, *treinta y seis* componen el *plano superficial* y *diez y ocho* forman el *plano profundo*.

Contados de fuera adentro todos los músculos de esta region,

reciben los nombres siguientes: 1.º *Dentellado grande*. 2.º *Transversal de las costillas*. 3.º *Diez y siete inter-costales externos*. 4.º *Diez y siete supcostales*. 5.º *Diez y siete inter-costales internos*. 6.º *Triangular del esternon*. Este último es impar.

1.º Dentellado grande. (Figs. 2.ª, 3.ª y 7.ª)

SINONÍMIA.—*Costo-escapular superior.—Porcion posterior del gran dentellado de Bourgelat.—Serrato mayor en el hombre.*

DEFINICION.—El dentellado grande *es un músculo plano, triangular ó en forma de abánico, situado verticalmente entre la espalda y el lado del torax, y compuesto de manojos convergentes hácia su ángulo superior; cuyo músculo, verificando sus inserciones en la cara externa de las costillas verdaderas y en la interna de la escápula, no sólo deprime á este hueso y eleva los arcos costales, sino que, en union con el del lado opuesto, obra á manera de una ancha cincha que sostiene el peso del tronco.*

DIVISION.—Este músculo tiene *dos caras, tres bordes* y *tres ángulos*. Las caras son *externa* é *interna*, los bordes *anterior, posterior* ó *inferior*, y los ángulos *superior, anterior* y *posterior*.

La *cara externa* está aislada por gran cantidad de tejido conectivo amorfo, de los músculos subescapular, supespinoso, adductor del brazo, gran dorsal y masa olecranoídea.—La *interna* se halla en contacto con los siete primeros inter-costales externos, con las costillas esternales y con el dentellado pequeño anterior.—El *borde anterior* se encuentra representado por el primer manojo carnoso.—El *posterior* está compuesto del último haz muscular.—El *inferior* presenta el orígen de los ocho manojos que lo constituyen, y que, bajo la forma de dentellones tendinosos, se fijan en la superficie externa de las costillas verdaderas.—El *ángulo superior* es grueso y carnoso; se puede considerar como el punto de convergencia de todas las fibras del órgano, y se inserta en la superficie triangular posterior de la cara interna del omoplato.—Los *otros dos ángulos* están formados por las lengüetas anterior y posterior.

2.º Transversal de las costillas ó costo-esternal. (Fig. 7.ª)

El transversal de las costillas es una cinta carnosa y tendinosa, de diez á doce centímetros de longitud, situada entre la

cara profunda del esterno-trocantiniano y el borde inferior del músculo que acabamos de describir, y en direccion oblicua de abajo arriba y de atrás adelante; dicha cinta, hallándose adherida al esternon por medio de anchos tendones, al cuarto, tercero y segundo cartílagos esternales y á la parte más baja de la primera costilla, puede contribuir á la expiracion.

3.° Inter-costales externos. (Figs. 2.ª, 3.ª, 7.ª y 8.ª)

Estos músculos son unas láminas carnosas y aponeuróticas, situadas en los espacios de su mismo nombre y encima de los inter-costales internos, y compuestas de manojos muy delgados y oblicuos abajo y atrás; cuyas láminas, verificando sus inserciones en el borde posterior de la costilla de delante y en la cara externa de la que la sigue, pueden obrar como inspiradoras.

4.° Supcostales.

SINONÍMIA.—*Transcerso-costales.—Elevadores de las costillas.—Supra-costales en el hombre.*

Los supcostales son unos manojos triangulares, carnosos y aponeuróticos, situados en la parte superior de los inter-costales externos, en direccion oblicua de arriba abajo, de delante atrás y de dentro afuera; dichos manojos, verificando sus inserciones en las apófisis transversas de las vértebras del dorso y en la cara externa de las costillas, no sólo elevan á estos huesos, sino que sirven de ligamentos á las articulaciones vértebro-costales.

5.° Inter-costales internos. (Figs. 3.ª y 8.ª)

Estos músculos se diferencian de los externos por las particularidades siguientes: 1.° Son los que cierran los espacios inter-condrales; presentan en este sitio bastante espesor, y, hácia arriba, están reducidos á una lámina aponeurótica muy delgada. 2.° Sus manojos, ménos tendinosos que los de los externos, tienen una direccion contraria á la de estos, y, por consiguiente, se hallan cruzados con ellos, formando una X. 3.° Por fuera se encuentran relacionados con los externos, y por dentro con la cara adherente de la pleura costal.

6.ª Triangular del esternon, esterno-costal ó músculo del esternon. (Fig. 9.ª)

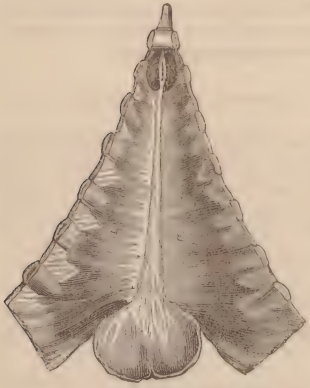

FIGURA 9.ª—*Músculo triangular del esternon ó esterno-costal.*—(LEYH). *

Este órgano es un músculo plano y triangular, carnoso y aponeurótico, situado entre la cara interna del esternon y la de los cartílagos de las siete últimas costillas verdaderas, y compuesto de dobles manojos divergentes; dicho músculo, partiendo del ligamento esternal superior, y terminando en las ternillas expresadas, tiene la propiedad de estrechar la jaula torácica.

DIFERENCIAS DE LOS MÚSCULOS DE LA REGION COSTAL. — Poco tenemos que añadir á lo expuesto en la descripcion de los músculos de esta region de los solípedos. (Fig. 4.ª)

El *dentellado grande* del *Buey* es muy extenso; tiene la porcion inferior más delgada que la superior, y la insercion escapular se verifica á expensas de un tendon ancho y bastante robusto.

El número de inter-costales es variable en las distintas especies de animales domésticos. Los internos del *Cerdo* se engruesan hácia su parte superior, y se prolongan hasta la columna vertebral.

§ V. REGION AXILAR.

Los músculos que se encuentran en la parte ántero-inferior del pecho son *cuatro*. *Dos* que forman el *plano superficial*, y otros *dos* que componen el *profundo*. Los cuatro músculos que constituyen esta region reciben los nombres siguientes: 1.° *Esterno-humeral*. 2.° *Esterno-aponeurótico*. 3.° *Esterno-escapu-*

* *a, a.* Porcion carnosa del músculo triangular del esternon.

lar. 4.° *Esterno-trocantiniano.* Los dos primeros se denominan tambien *pectoral superficial ó pequeño* y los dos últimos *pectoral profundo ó grande.*

1.° Esterno-humeral. (Figs. 10 y 14).

SINONÍMIA.—*Este músculo y el esterno-aponeurótico se llaman comun al brazo y al antebrazo.—Pectoral mayor en el hombre.*

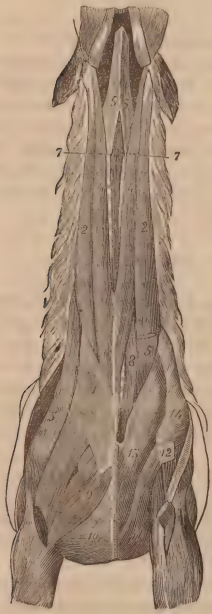

FIGURA 10.—*Músculos de las regiones axilar y cervical inferior*—(CHAUVEAU).

El esterno-humeral es un músculo corto, grueso y curvo, situado en la parte anterior del pecho, debajo del cutáneo y del mastóido-humeral y encima del esterno-escapular, en direccion oblicua de arriba abajo y de fuera adentro, y compuesto de manojos carnosos paralelos; cuyo músculo, tomando orígen en la quilla del hueso del pecho, y terminando en la cresta anterior del húmero, actúa como un potente adductor de todo el miembro torácico.

2.° Esterno-aponeurótico.

(Figs. 10 y 14).

Este órgano es un músculo plano, delgado y cuadrilátero, situado transversalmente en la axila, debajo de la piel y sobre el esterno-escapular, y compuesto de manojos carnosos y aponeuróticos parale-

* 1. Porcion del cutáneo del cuello.—2. Porcion inferior del mastóido-humeral.—3. Porcion superior del mismo.—4. Esterno-maxilar.—5. Subescápulo-hioideo.—6. Esterno-hioideo.—7. Esterno-tiroideo.—8. Escaleno.—9. Esterno-humeral.—10. Esterno-aponeurótico.—11. Esterno-trocantiniano.—12. Porcion de la aponeurosis de envoltura del coraco-radial, recibiendo una parte de las fibras del esterno-trocantiniano.—13. Esterno-escapular.—14. Su aponeurosis terminal.

los; cuyo músculo, hallándose inserto en la parte más baja de la quilla del esternon y en la aponeurosis anti-braquial, no sólo puede obrar como tensor de esta fascia, sino que auxilia la accion del precedente.

3.º Esterno-escapular.—(Figs. 2.ª y 10).

SINÓNIMIA.—*Este músculo y el siguiente constituyen el pectoral menor en el hombre.*

El esterno-escapular es un músculo largo, prismático y robusto, situado debajo de los dos superficiales, y compuesto de manojos paralelos y curvilíneos, que se amoldan á la convexidad del encuentro; dicho músculo, verificando sus inserciones en los lados de la quilla del esternon, en los cartílagos de las tres ó cuatro primeras costillas y en todo el borde anterior del omoplato por medio de la aponeurosis supescapular, no sólo puede actúar como tensor de esta fascia, sino como depresor de la espalda.

4.º Esterno-trocantiniano. (Figs. 2.ª, 3.ª, 5.ª, 10 y 14).

DEFINICION.—Damos este nombre *á un músculo largo, muy voluminoso é irregular, situado debajo del pecho y del pectoral pequeño, y extendido desde el nivel de la novena ó décima costilla hasta la extremidad superior del brazo; cuyo músculo, hallándose inserto en la túnica amarilla abdominal, en los dos tercios posteriores del borde inferior del esternon y en el trocantín del húmero, dirige el miembro torácico hácia atrás y abajo en el momento del apoyo.*

DIVISION.—El esterno-trocantiniano consta de *parte media, extremidad anterior* y *extremidad posterior.*

Parte media.—Esta porcion del esterno-trocantiniano tiene *una cara superior* ó *interna* y *otra inferior* ó *externa, un borde externo* y *otro interno.*

La *cara superior* es cóncava, y se divide en *dos porciones:* una *posterior* muy ancha, y otra *anterior* estrecha y escavada en forma de canal.

La *primera* está unida á la pared del abdómen y á la inferior del pecho. La *segunda* se encuentra aplicada á la cara interna

del miembro torácico y á la anterior del brazo, cubriendo los músculos de esta region.

La *cara inferior* es convexa, y tambien se divide en *dos porciones:* una *posterior* y otra *anterior*. La *primera* se halla cubierta por el panículo carnoso, por el esterno-escapular y por el esterno-aponeurótico. La *segunda* está protegida por la aponeurosis humeral.

Los *bordes externo* ó *interno* son carnosos, más ó ménos extensos, y no presentan nada digno de mencion.

Extremidad anterior.—Esta consiste en una aponeurosis gruesa y resistente que, despues de unirse á la del biceps del brazo y á la de la extremidad inferior del anti-acromiano, se fija en el trocantin del húmero y en el tendon de orígen del coraco-humeral.

Extremidad posterior.—Es completamente carnosa, tiene la forma de una ancha espátula, y se adhiere á la pared abdominal por intermedio de la túnica amarilla de esta region.

Diferencias de los músculos pectorales.—Las que presentan estos músculos en los demás mamíferos domésticos, son las expresadas á continuacion. (Fig. 4.ª)

Los *rumiantes* y el *Cerdo* tienen el *esterno-humeral* poco desarrollado.—Los *carnicéros,* por el contrario, poseen este último órgano más extenso, y el esterno aponeurótico es delgado y estrecho.

El *esterno-escapular* del *Buey* es muy delgado y corto, y no asciende más allá del ángulo escápulo-humeral.—En el *Carnero,* este mismo músculo está completamente confundido con el esterno-trocantiniano.—Las dos porciones del pectoral profundo del *Cerdo* se diferencian muy poco de las del caballo.—El *esterno-escapular* de los *carniceros* es rudimentario, y termina en el húmero, como el esterno-trocantiniano.

§ VI. REGION ABDOMINAL.

Los músculos que componen las paredes de la gran cavidad del abdómen, forman *tres regiones* secundarias, llamadas *superior* ó *sublumbar, anterior* ó *tóraco-abdominal,* é *inferior* ó *propiamente-dicha.*

A. *Region abdominal superior ó sublumbar.*

De los *nueve músculos* que se encuentran debajo de las vértebras lumbares, *tres* están colocados en el *plano superficial*, y *seis* en el *plano profundo*.

Todos estos órganos contráctiles reciben los nombres siguientes: 1.° *Psoas grande*. 2.° *Psoas iliaco*. 3.° *Psoas pequeño*. 4.° *Cuadrado de los lomos*. 5.° *Cinco inter-transversales*.

Describiremos primeramente estos músculos, terminando con la exposicion de *un órgano anejo*, denominado *fascia iliaca*.

1.° Psoas grande. (Fig. 11).

SINONÍMIA.—*Psoas.—Sublumbo-trocantiniano.—Lumbo-femoral—Gran lumbar.*

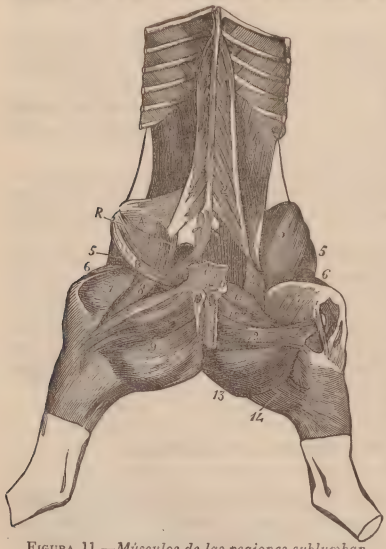

1. Psoas grande.—1.' Su tendon terminal.—2. Psoas pequeño.—3. Psoas iliaco.—4. Su pequeña porcion interna.—5. Músculo de la fascia-lata.—6. Recto anterior del muslo.—7. Vasto interno. —8. Adductor largo de la pierna.—9. Adductor corto de la pierna.—11. Pectíneo. —12. Adductor grande del muslo.—12.' Adductor pequeño del muslo.—13. Semi-membranoso.—14. Semi-tendinoso.—A. Porcion del fascia-lata.—B. Porcion de la hoja reflejada de la aponeurosis del oblícuo grande del abdómen, formando la arcada crural.—C. Tendon pre-pubiano de los músculos abdominales.—D. Orígen del ligamento púbio-femoral.

FIGURA 11.—*Músculos de las regiones sublumbar y crural.*—(CHAUVEAU).

El psoas grande, del griego *soat,* lomos, es un músculo largo, plano por delante, prismático en su centro y cónico por detrás, aplicado á la cara inferior de las apófisis transversas de las vértebras lumbares y á la de los músculos del plano profundo, á la parte externa del psoas pequeño y encima de la pleura, del diafragma y de la fascia ilíaca, y compuesto de manojos carnosos convergentes hácia el punto estrecho de dicho órgano; cuyo músculo, adhiriéndose al cuerpo de los dos últimos huesos del dorso, á los cinco primeros de los lomos, á las dos costillas posteriores y al trocantín del fémur, no sólo puede producir la rotacion del muslo, sino la depresion de los lomos.

2.° Psoas iliaco. (Fig. 11).

SINONÍMIA.—*Iliaco-trocantiniano.—Músculo ilíaco en el hombre.*

El psoas ilíaco es un músculo corto, muy grueso, prismático y dividido en dos porciones desiguales por un surco profundo, en donde se aloja el tendon del psoas grande, situado debajo del ílion, en la entrada de la pélvis y entre la aponeurosis lumbo-ilíaca, el adductor largo de la pierna, el fascia-lata, el recto anterior del muslo y los vasos crurales, y compuesto de manojos carnosos convergentes de delante atrás; dicho músculo, verificando sus inserciones en comun con el precedente en la superficie ilíaca, en el ángulo de los cuadriles y en el trocantín del fémur, no sólo puede actúar como flexor del muslo, sino como rotator de esta misma region.

3.° Psoas pequeño. (Fig. 11).

SINONÍMIA.—*Psoas de los lomos.—Sublumbo-pubiano ó sublumbo-itial.*

El psoas pequeño es un músculo largo, semi-penniforme, situado al lado interno del psoas grande, encima de la pleura, del borde superior del diafragma, de la aorta ó de la cava y del nervio gran simpático, y compuesto de manojos carnosos oblicuos atrás y afuera, para unirse al tendon de su borde externo; cuyo músculo, verificando sus inserciones en el cuerpo de los tres ó cuatro últimos huesos del dorso, en el de todos los de los lomos, en la eminencia ílio-pectínea y en la aponeurosis lumbo-ilíaca por la extremidad posterior de su tendon, puede actúar flejiendo la pélvis ó deprimiendo los lomos.

4.° Cuadrado de los lomos ó sacro-costal. (Fig. 12).

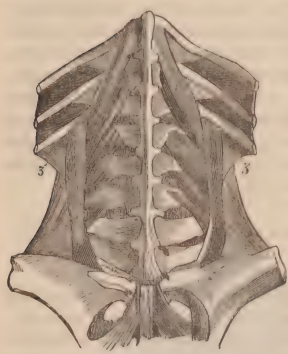

FIGURA 12.—*Músculos profundos de la region abdominal superior.* *

El cuadrado de los lomos es un grupo de manojos carnosos y tendinosos en forma de cintas, situados entre las apófisis transversas de las vértebras lumbares y la cara superior del psoas grande, en direccion oblicua de atrás adelante y de fuera adentro, naciendo todos del manojo recto externo ó mayor; cuyos manojos, hallándose insertos en el ligamento sacro-ilíaco, en las apófisis costiformes y en las tres últimas costillas, deprimen á estos huesos ó inclinan la region lumbar.

5.° Inter-transversales. (Fig. 12).

Damos este nombre á *cinco laminitas* carnoso-aponeuróticas, situadas en los espacios que dejan las apófisis transversas de las vértebras lumbares, y verificando sus inserciones en los bordes de estas mismas eminencias, pueden contribuir á la inclinacion lateral de los lomos.

Fascia ilíaca, aponeurosis sublumbar ó lumbo-ilíaca.

DEFINICION.—Llamamos así *á un órgano membranoso y rectangular, situado debajo de los lomos, compuesto de tejido conectivo condensado blanco, y tiene el oficio de cubrir á los psoas grande é ilíaco.*

DIVISION.—Esta aponeurosis consta de *dos caras, cuatro bordes* y *cuatro ángulos.* Las caras son *superior* é *inferior,* los

* 1. Cuadrado de los lomos.—2 y 2. Inter-transversales.—3. Retractor de la última costilla.

bordes *anterior, posterior, externo* é *interno,* y los ángulos *anteriores* y *posteriores.*

La *cara superior* está en relacion con los músculos que acabamos de citar.—La *inferior* se halla en contacto con el peritoneo, y hácia atrás da insercion á la extremidad superior del adductor largo de la pierna.—El *borde anterior* es delgado, y degenera en tejido conectivo amorfo.—El *posterior* se adelgaza tambien, para acompañar á los dos músculos que cubre hasta su terminacion en el trocantín.—El *externo* se fija en el ángulo y borde externos del ílion.—El *interno* se adhiere al tendon del psoas pequeño.—Los *ángulos* no presentan nada que debamos describir.

Diferencias de los músculos de la region sublumbar.—Las de estos músculos en los demás mamíferos domésticos son las siguientes:

El *psoas grande* de los *carniceros* es muy pequeño, y toma su nacimiento al nivel de la tercera ó de la cuarta vértebra lumbar.

El *psoas ilíaco* de los *carniceros* se confunde con el psoas grande, y puede decirse que forma un sólo músculo.

El *psoas pequeño* de los *carniceros* es relativamente más voluminoso que el grande; no se prolonga hasta la cavidad torácica, y en su extremidad anterior se confunde con el músculo siguiente:

El *cuadrado de los lomos* de los *carniceros* es más largo y más grueso que el de los demás animales domésticos.

B. *Region abdominal anterior ó tóraco-abdominal.*

Esta region consta de *un sólo músculo,* llamado

Diafragma ó septum transversum. (Fig. 13).

Etimología y definicion.—El diafragma, del griego, *dia,* al través, y *fragma,* tabique, *es un músculo plano, elipsóide é impar, situado transversalmente entre el torax y el abdómen, y compuesto de manojos carnosos, aponeuróticos y tendinosos; dicho músculo, verificando sus inserciones en el cuerpo de las vértebras lumbares, en el apéndice xifóides y en los cartílagos de prolongacion de las costillas falsas, constituye la potencia más eficaz para la dilatacion del pecho.*

Division.—Suponemos que este importante órgano consta de las *cuatro porciones* siguientes: 1.° *Tendon de orígen.* 2.° *Pilares.* 3.° *Centro frénico.* 4.° *Circunferencia.*

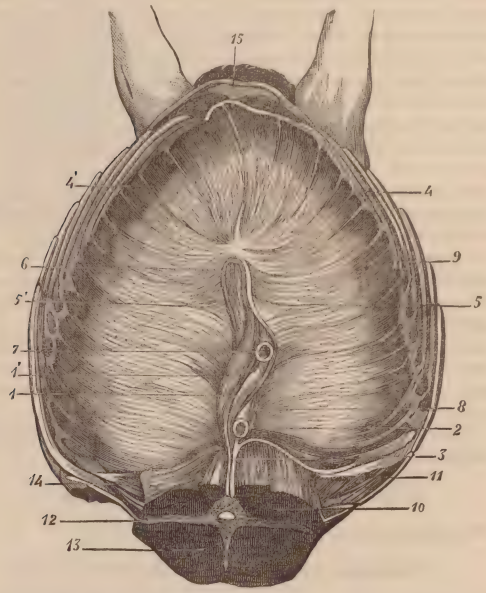

Figura 13.—*Diafragma del Caballo, visto por su cara posterior, y colocado el cadáver en primera posicion.* *

* 1 y 1.' Las dos porciones del pilar derecho.—2. Aorta posterior, colocada entre los dos pilares.—3. Tendones de los pilares.—4 y 4.' Porcion carnosa ó periférica.—5. Porcion izquierda del centro aponeurótico.—5 y 5.' Porcion derecha del mismo.—6. Vena cava posterior.—7. Esófago, atravesando el pilar derecho.—8. Pilar izquierdo. 9. Círculo cartilaginoso de las costillas.—10 y 11. Corte del músculo psoas.—12. Corte de una vértebra lumbar.—13. Corte de la masa comun del ilio-espinal.—14. Retractor de la última costilla.—15. Apéndice xifóides del esternon.

Tendon de orígen.—Esta porcion del músculo que describimos es un cono de vértice posterior y de base anterior, situado debajo de las vértebras lumbares y entre los psoas pequeños, la aorta, la cava y la cisterna de Pecquet, y compuesto de dos mitades desiguales, siendo la derecha mayor que la izquierda. Este cono se extiende desde el nivel del sexto hueso de los lomos hasta el tercero; establece su punto principal de insercion en el ligamento vertebral comun inferior, y termina confundiéndose con la porcion siguiente:

Pilares.—Los pilares del diafragma son *derecho* é *izquierdo*. El *pilar derecho* es el mayor, y consiste en *dos manojos carnosos* unidos, que nacen de la base del tendon de orígen; descienden hácia el centro frénico, dando á éste la figura de un corazon semejante al de los naipes franceses, y cuando llegan cerca de su extremidad inferior, dejan *una abertura,* por donde pasa el esófago.—El *izquierdo* es un manojo delgado y triangular, que nace tambien de la base del tendon de orígen; se pierde pronto en el centro frénico; termina confundido con el manojo izquierdo del pilar derecho, y entre la parte superior de éste y la de aquel queda *un orificio,* por donde pasa la aorta y el conducto torácico.

Centro frénico.—Es la porcion más extensa del diafragma; ha recibido los nombres de *centro tendinoso, aponeurótico* y *nervioso,* y está compuesta de fibras blancas nacaradas y divergentes en todos sentidos. Estas fibras parece que parten de los pilares, y terminan en los manojos carnosos de la circunferencia, dejando *un ancho agujero* hácia el lado derecho, por donde atraviesa la vena cava posterior. El centro frénico tiene *una cara anterior* y *otra posterior.*

La *cara anterior* es convexa; mira á la cavidad torácica; se halla tapizada por la pleura diafragmática, y, por consiguiente, corresponde á la base de los pulmones.—La *posterior* es cóncava, y está en relacion con el estómago, con el hígado, con el bazo y con las corvaduras anteriores del gran colon.

Circunferencia.—Esta es carnosa, y presenta *una cara anterior* y *otra posterior, un borde externo* y *otro interno.*

Las *caras anterior* y *posterior* tienen la misma figura que las del centro frénico, y se hallan relacionadas con los mismos órganos que este último.—El *borde externo* puede subdividirse en

cuatro porciones: superior, inferior y *dos laterales.* La *porcion* superior ofrece *dos escotaduras sigmoídeas,* que facilitan el paso á los psoas grande y pequeño. En su lado derecho no se unen las fibras carnosas á las del pilar correspondiente, y se hallan éstas aisladas por una prolongacion del centro aponeurótico. En su lado izquierdo, los manojos musculares de la circunferencia se continúan con los del pilar respectivo. La *porcion inferior* se fija en la cara abdominal del cartílago xifóides. Las *porciones laterales* están provistas de digitaciones, que se insertan cerca de la extremidad inferior de las doce últimas costillas, y que en los solípedos no se engranan con los dentellones del músculo transverso del abdómen.—El *borde interno* se confunde insensiblemente con las fibras albugíneas del centro frénico.

Diferencias.—El diafragma del *Buey* tiene los pilares muy prolongados y voluminosos. Las inserciones del borde externo de la circunferencia se verifican á mayor distancia del círculo cartilaginoso de las costillas que en los solípedos, disposicion que esplica la posibilidad de la puncion de la panza por el centro del último espacio inter-costal.—En los demás animales no ofrece diferencias dignas de ser mencionadas.

C. *Region abdominal inferior ó propiamente-dicha.*

Las paredes laterales é inferior del vientre están formadas por *cinco músculos,* de los cuales *tres* componen el *plano superficial,* y *dos* el *plano profundo.*

Los órganos contráctiles que vamos á describir se denominan: 1.° *Oblicuo grande del abdómen.* 2.° *Oblicuo pequeño.* 3.° *Retractor de la última costilla.* 4.° *Recto del abdómen.* 5.° *Transverso abdominal.*

Esplanaremos primero lo concerniente á estos músculos, terminando con la esplicacion de *cuatro órganos anejos* á la region que nos ocupa. Nos referimos á la *aponeurosis amarilla abdominal,* á la *línea blanca,* á la *arcada crural* y al *conducto inguinal.*

1.° Oblicuo grande ó externo del abdómen ó costo-abdominal.—(Figs. 2.ª, 7.ª y 14).

Definicion.—Damos este nombre *á un músculo plano, muy extenso y rectangular, carnoso y aponeurótico, colocado entre la aponeurosis amarilla, el panículo carnoso y los demás órganos de la misma region; dicho músculo, verificando sus inserciones en la cara externa de las trece ó catorce últimas costillas, en el gran dorsal, en el ángulo externo del ilion, en el borde anterior del púbis, en la línea blanca y en el tendon pre-pubiano, no sólo comprime á las vísceras abdominales, sino que puede producir la flexion del ráquis y obrar como expirador.*

Division.—El oblicuo grande del abdómen tiene *dos caras, cuatro bordes* y *cuatro ángulos*. Las caras son *externa é interna*, los bordes *superior, inferior, anterior* y *posterior*, y los ángulos *anteriores* y *posteriores*.

La *cara externa* es convexa; se halla cubierta por la aponeurosis amarilla abdominal y por el panículo carnoso, y en ella se notan perfectamente las *dos porciones* de que está formado el músculo. La *porcion superior* ó *carnosa* es una banda muscular ancha, y compuesta de manojos oblicuos hácia abajo y atrás. La *porcion inferior* ó *aponeurótica* es la más extensa, y constituye las dos terceras partes del órgano. Es estrecha y delgada por delante, ancha y gruesa por detrás y de figura triangular. Los manojos blancos que la componen son oblicuos, como los de la porcion carnosa y contínuos con estos.—La *cara interna* es cóncava, y cubre á las costillas con sus cartílagos, á los músculos inter-costales correspondientes, al oblicuo pequeño y al recto de la misma region.—El *borde superior* es cóncavo, carnoso, y está provisto de dentellones, que se insertan en las trece ó catorce últimas costillas, siendo los cuatro primeros los que se engranan con los posteriores del dentellado grande.—El *inferior* es recto, aponeurótico y contínuo con la línea blanca y con el tendon pre-pubiano.—El *anterior* es carnoso y aponeurótico, y se encuentra escotado en ángulo agudo.—El *posterior* es completamente aponeurótico; se halla comprendido en el pliegue de la ingle; establece los límites entre el tronco y el miembro posterior; describe un arco, cuyos extremos se insertan en el ángulo externo del ílion y en el borde anterior del púbis, y se di-

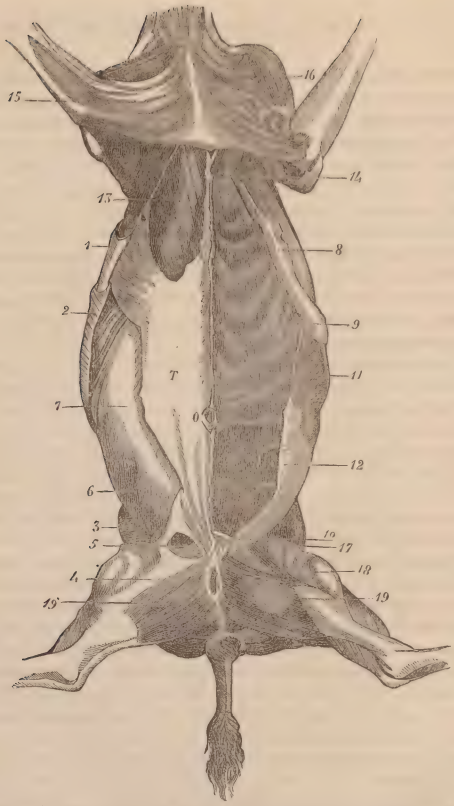

FIGURA 14.—*Músculos de la region abdominal inferior del Asno.* *

* T. Túnica abdominal amarilla elástica.—O. Cicatriz umbilical.—1. Panículo

vide en *dos hojas*: una llamada *aponeurosis crural interna*, porque desciende cubriendo los músculos de esta parte del muslo, y otra que, reflejándose de abajo arriba y de atrás adelante, penetra en la cavidad abdominal, y constituye lo que llamamos *arcada crural*.—Los *ángulos* no presentan nada de particular, si se exceptúa el *posterior interno*, que tiene una abertura oval ó elipsóide, llamada por los prácticos *anillo inguinal*, y por nosotros *orificio inferior del conducto inguinal*.

2.º Oblicuo pequeño ó interno del abdómen ó ílio-abdominal.
(Figs. 3.ª, 8.ª y 14).

Definicion.—El oblicuo pequeño es *un músculo plano, muy ancho y triangular, situado en el ijar, debajo del precedente y encima del recto y del transverso, en direccion oblicua de arriba abajo y de fuera adentro, y compuesto de una porcion carnosa y de otra aponeurótica; cuyo músculo, verificando sus inserciones en el ángulo externo del ílion, en la arcada crural y en la cara interna de las últimas ternillas asternales, puede actúar comprimiendo las vísceras del vientre, como espirador y como flexor del ráquis.*

Division.—Dicho músculo tiene *dos caras, tres bordes* y *tres ángulos*. Las caras son *externa é interna*, los bordes *anterior, posterior* é *inferior*, y los ángulos *superior, anterior* y *posterior*.

La *cara externa* es convexa; se halla protegida por el oblicuo grande, y presenta las *dos porciones* que componen el músculo. La *porcion superior* es muy gruesa; ocupa el ijar, y está formada de fibras carnosas que, partiendo del ángulo externo del ílion y de la arcada crural, descienden como los rádios de un abanico desplegado, para dirigirse: las anteriores hácia delante, las centrales hácia abajo, y las posteriores hácia atrás y adentro. De suerte que todas se cruzan con las fibras del oblicuo externo,

---

carnoso, aislado de la túnica abdominal.—2 y 3. Colgajos del oblicuo grande levantados y doblados hácia el lado izquierdo.—4. Aponeurosis femoral.—5. Orificio inferior del conducto inguinal.—6. Porcion carnosa del oblicuo pequeño del abdómen.—7. Aponeurosis de este músculo.—8. Colgajos de la túnica abdominal y de las aponeurosis de los músculos oblicuos, vueltos á derecha.—9. Recto del abdómen.—10. Tendon pre-pubiano.—11. Porcion carnosa del transverso abdominal.—12. Aponeurosis de este músculo.—13. Esterno-frocantiniano izquierdo.—14. Corte del esterno-trocantiniano derecho.—15. Pectoral superficial.—16. Extremidad posterior del mastóido-humeral.—17. Fascia-lata.—18. Adductor largo de la pierna.—19 y 19.' Adductores cortos de la pierna.

formando una X. La *porcion inferior* se halla compuesta de fibras blancas y nacaradas, las cuales parecen continuacion de las carnosas, y siguen la misma direccion que éstas.—La *cara interna* es cóncava, y cubre al recto y al transverso de la misma region.—El *borde anterior* es irregular, carnoso y aponeurótico; se confunde con el retractor de la última costilla; se une al gran dorsal por medio de una lámina amarilla elástica, y termina fijándose en los últimos cartílagos asternales.—El *posterior* es de la misma naturaleza que el anterior, y se dirige arriba y atrás, para aplicarse contra la arcada crural.—El *inferior* es completamente aponeurótico, y se identifica con la línea blanca.—El *ángulo superior* es carnoso y tendinoso, y se inserta en el ángulo externo del ilion.—Los *otros dos ángulos* son de la misma naturaleza que el borde inferior, y se comportan de igual modo que éste.

3.º Retractor de la última costilla. (Figs. 8.ª y 12).

Damos este nombre á un músculo pequeño, aplanado de un lado á otro y triangular, situado en la parte más elevada del ijar, debajo de la última lengüeta del dentellado posterior y del oblicuo interno y encima del transverso, y compuesto de manojos carnosos dirigidos adelante y afuera; cuyo músculo, hallándose inserto por fibras aponeuróticas en el extremo libre de las apófisis costiformes de las dos ó tres últimas vértebras lumbares y en el borde posterior de la última costilla, desempeña el oficio que indica su nombre.

4.º Recto del abdómen, esterno-pubiano ó púbio-esternal. (Figs. 3.ª y 14).

Definicion.—El recto del abdómen *es un músculo largo, poligástrico y aplanado de arriba abajo, más ancho en su centro que en sus extremidades, y situado horizontalmente en la region inferior del vientre; cuyo músculo, verificando sus inserciones en los cartílagos de las cuatro últimas costillas verdaderas, en los de las primeras falsas, en la cara inferior del esternon y en el borde anterior del púbis, dirige el torax hácia atrás, comprime las vísceras, y puede ser considerado como el principal flexor del ráquis.*

Division.—Dicho órgano consta de *parte media, extremidad anterior* y *extremidad posterior.*

Parte media.—Es la porcion más extensa, y tiene *una cara superior* y *otra inferior, un borde externo* y *otro interno.*

La *cara superior* es cóncava, y se halla cubierta por el transverso-abdominal.—La *inferior* es convexa; está protegida por la aponeurosis del oblicuo pequeño, y presenta un conjunto de manojos carnosos paralelos y rectos, divididos en pequeños fragmentos por medio de intersecciones tendinosas transversales, constituidas por fibras blancas dispuestas en zis-zas.—El *borde externo* es un poco convexo, y su mitad anterior se adhiere á la aponeurosis del oblicuo grande.—El *interno* es recto, y se confunde con la línea blanca.

Extremidad anterior.—Es la más ancha y aponeurótica, y se inserta en los órganos de la pared torácica, que hemos manifestado en la respectiva definicion.

Extremidad posterior.—Es la más estrecha, y se fija en el borde anterior del púbis, por intermedio del tendon pre-pubiano.

5.º Transverso-abdominal, lumbo-abdominal ó costo-abdominal interno. (Figs. 8.ª y 14).

Definicion.—El transverso del vientre *es un músculo plano, muy ancho y triangular, situado profundamente en las partes lateral é inferior del abdómen, y compuesto de manojos carnosos y aponeuróticos transversales; dicho músculo, verificando sus inserciones en la cara superior del cartílago xifóides, en las apófisis costiformes de las vértebras lumbares y en la línea blanca, comprime las vísceras digestivas, repeliéndolas hácia la columna vertebral.*

Division.—El transverso del abdómen tiene *dos caras, tres bordes* y *tres ángulos.* Las caras son *externa* é *interna,* los bordes *superior, inferior* y *posterior,* y los ángulos *uno anterior* y *dos posteriores.*

La *cara externa* es convexa, y está cubierta por el recto, por el oblicuo quequeño y por el retractor de la última costilla.—La *interna* es cóncava; se encuentra revestida por la hoja parietal del peritoneo, y en ella se distinguen fácilmente las *dos porciones* que componen el músculo. La *porcion superior* es una ancha banda carnosa formada de manojos transversales, que toman orígen

en los dentellones del borde superior, y terminan confundiéndose con los manojos de la aponeurosis. La *porcion inferior* es ménos extensa, y se compone de fibras aponeuróticas nacaradas, que siguen la misma direccion de los haces musculares, para adherirse á la línea blanca.—El *borde superior* es cóncavo, carnoso, y está provisto de dentellones que, por intermedio de una hoja fibrosa blanca, se fijan en la cara interna de las costillas asternales en frente de los dentellones de la circunferencia del diafragma y en la extremidad libre de las apófisis transversas de las vértebras lumbares.—El *inferior* es recto y aponeurótico, y termina formando parte de la línea blanca.—El *posterior* es irregular, carnoso y aponeurótico, y se encuentra aplicado á la parte externa de la arcada crural.—El *ángulo anterior* es tambien aponeurótico y el más perceptible, y se inserta en la cara superior del cartilago xifóides.—Los *dos ángulos posteriores* están mal definidos, y no presentan nada digno de ser mencionado.

Diferencias de los músculos de la region abdominal inferior.—Los músculos de esta region, en los demás mamíferos domésticos, presentan los caractéres siguientes. (Fig. 4.ª)

El *oblicuo grande del abdómen* de los *carniceros* se distingue por el gran desarrollo de su porcion carnosa y por la particularidad que ofrece su borde posterior. Este borde, en vez de dividirse en dos hojas, se refleja entero hácia la cavidad del abdómen para formar la arcada crural. La aponeurosis crural interna está reemplazada por una lámina de tejido conectivo poco condensado.

El *oblicuo pequeño* de los *rumiantes* presenta su aponeurosis, ocupando todo el espacio comprendido entre el borde posterior de la última costilla, el vértice de las apófisis transversas de las vértebras lumbares y el ángulo externo del ílion.

El *recto del abdómen* de los *rumiantes* tiene más marcadas las intersecciones tendinosas en su cara superior.

El *transverso abdominal* de los *rumiantes* tiene la aponeurosis más gruesa y resistente que el de los solípedos.

Aponeurosis amarilla abdominal. (Fig. 14).

Definicion.—Se denomina así *una vasta túnica de tejido amarillo elástico, colocada entre el paniculo carnoso y el oblicuo*

grande del abdómen, la cual, obrando á manera de ancha cincha, contribuye á soportar el peso de las vísceras del vientre.

Division.—Admitimos, teóricamente hablando, que la túnica abdominal es de figura rectangular, y que tiene *dos caras, cuatro bordes* y *cuatro ángulos.* Las caras son *externa* é *interna,* los bordes *superior, inferior, anterior* y *posterior,* y los ángulos *anteriores* y *posteriores.*

La *cara externa* es convexa; se halla aislada del cutáneo por gran cantidad de tejido conectivo amorfo, y da insercion á los ligamentos suspensores del prepucio, al dartos y á la cápsula elástica que rodea á cada una de las mamas. La *interna* es cóncava; se adhiere íntimamente á la aponeurosis del oblicuo grande, y presenta varios orificios que facilitan el paso á los vasos y á los nervios subcutáneos de la region abdominal.—El *borde superior* es delgado, y sus fibras se confunden con la porcion carnosa del oblicuo externo.—El *inferior* es grueso, y se continúa con el del lado opuesto.—El *anterior* se halla trasformado en una lámina celulosa, que se pierde en la sustancia de los esterno-trocantinianos, y envia prolongaciones laminosas que llegan hasta las digitaciones posteriores del dentellado grande.—El *posterior* es bastante resistente; está unido al tendon pre-pubiano; se prolonga hácia la cara interna del muslo, y se pierde entre las fibras de la aponeurosis crural interna.

Diferencias.—La túnica elástica que nos ocupa tiene un espesor considerable en los animales que, como los *rumiantes,* poseen las vísceras abdominales muy voluminosas.—En el *Cerdo* y en los *carniceros* se encuentra reducida á una capa célulo-aponeurótica.

Línea blanca. (Fig. 14).

Definicion.—Llamamos línea blanca *á un cordon fibroso blanco, situado en la línea media é inferior del abdómen entre los dos rectos, y resultante del entrecruzamiento de los manojos aponeuróticos de los oblicuos y transversos; cuyo cordon, hallándose inserto en la cara inferior del cartílago xifóides y en el borde anterior del púbis, aumenta la resistencia de las paredes del vientre.*

Division.—La línea blanca consta de *parte media, extremidad anterior* y *extremidad posterior.*

Parte media.—Es la porcion más extensa y aplanada de arriba abajo, presentando *una cara superior* y *otra inferior, un borde derecho* y *otro izquierdo.*

La *cara superior* está cubierta por la aponeurosis del transverso.—La *inferior* se halla protegida por la túnica amarilla del abdómen, y ofrece en su tercio posterior un ensanchamiento elipsóide con la *cicatriz del anillo umbilical.*—Los *bordes derecho é izquierdo* se continúan con las aponeurosis de los músculos oblicuos y transversos.

Extremidad anterior.—Es estrecha, y se inserta en la cara inferior del cartílago xifóides del esternon.

Extremidad posterior.—Es ancha y gruesa, y constituye el *tendon pre-pubiano,* llamado así, porque se inserta en el borde anterior del púbis.

Arcada crural. (Fig. 11).

SINONÍMIA.—*Aponeurosis refleja interna ó abdominal del oblicuo grande.—Ligamento de Falopio ó de Poupart.*

DEFINICION.—La arcada crural *es una banda fibrosa blanca, situada en la parte posterior de la cavidad abdominal, en direccion oblicua de abajo arriba, de dentro afuera y de atrás adelante; cuya banda, verificando sus inserciones en el borde anterior del púbis y en el ángulo externo del ilion, concurre á la formacion del conducto inguinal.*

DIVISION.—Dicho órgano consta de *parte media, extremidad superior* y *extremidad inferior.*

Parte media.—Esta porcion de la arcada crural tiene *una cara anterior* y *otra posterior, un borde superior* y *otro inferior.*

La *cara anterior* forma hácia dentro la pared posterior del conducto inguinal, y hácia fuera da insercion á las fibras posteriores del oblicuo pequeño.—La *posterior* abraza en arcada las extremidades superiores de los músculos rotulianos, adductor largo de la pierna, pectíneo y de los vasos crurales.—El *borde superior* se une por su mitad externa á la aponeurosis lumbo-ilíaca. En su parte media está adelgazado, y se prolonga por la superficie externa del adductor largo de la pierna, para confundirse con éste. Hácia la parte interna de la insercion pectínea del psoas pequeño forma el contorno anterior de un orifi-

cio triangular, llamado *anillo crural*, por facilitar la salida á los troncos vasculares del miembro posterior. Dicho anillo está circunscrito posteriormente por el borde anterior del púbis, por el psoas ilíaco y por el adductor largo de la pierna.—El *borde inferior* es contínuo con la aponeurosis del músculo de donde procede.

Extremidades superior é inferior.—La *primera* de estas extremidades se inserta en el ángulo anterior externo del ílion, y la *segunda* en el borde anterior del púbis, confundiéndose con el tendon pre-pubiano.

Conducto, anillo ó canal inguinal.

Definicion.—Damos el nombre de conducto inguinal *á un tubo infundibuliforme, comprimido de un lado á otro y de cinco á seis centímetros de longitud, situado en la region de su nombre y á los lados de la pre-pubiana, en direccion oblicua de arriba abajo, de delante atrás y de dentro afuera, y destinado á alojar y á dar paso al cordon espermático, á la vaina vaginal de éste y á los vasos mamarios externos, en la hembra.*

Division.—En este conducto admitimos *una pared anterior* y *otra posterior, un orificio superior* y *otro inferior.*

La *pared anterior* está formada por los manojos musculares del borde posterior del oblicuo pequeño.—La *posterior* se halla constituida por la cara anterior de la arcada crural.—El *orificio superior* ó *peritoneal* es una simple hendidura, comprimida y dilatable, situada delante y enfrente del anillo crural y entre la arcada crural y el músculo oblicuo pequeño.—El *inferior* ó *cutáneo,* llamado tambien *anillo inguinal,* tiene mayor diámetro que el superior; es de figura oval; se halla practicado cerca del ángulo posterior interno del oblicuo grande, y se dirige de arriba abajo, de delante atrás y de fuera adentro. Su forma y direccion nos permite dividirlo en *dos labios* ó *pilares* y *dos extremidades* ó *comisuras.* El *pilar* ó *labio anterior,* lo mismo que el *posterior,* se encuentran formados por las fibras arqueadas de la aponeurosis del oblicuo externo. Las *comisuras* ó *extremidades* resultan de la union de los dos pilares, y la *comisura interna* está limitada por el tendon pre-pubiano.

ARTÍCULO II.

De los músculos de la extremidad anterior del tronco.

Los órganos contráctiles, destinados á poner en movimiento las diferentes partes de la cabeza, se hallan agrupados en *once regiones,* las cuales, contadas de arriba abajo y de fuera adentro, son las siguientes: 1.° *Region auricular.* 2.° *Region timpánica.* 3.° *Region maxilar.* 4.° *Region hioidea.* 5.° *Region lingual.* 6.° *Region palatina.* 7.° *Region faringea.* 8.° *Region laríngea.* 9.° *Region palpebral.* 10. *Region ocular.* 11. *Region facial.*

En el cuadro sinóptico que insertamos á continuacion pueden verse el número y los nombres de los músculos que cada una de estas regiones comprende:

LOS MÚSCULOS DE LA CABEZA ESTÁN AGRUPADOS EN LAS ONCE REGIONES SIGUIENTES:

- 1.º REGION AURICULAR, que comprende diez músculos.
  - 1.º Cérvico-auricular superficial ó externo.
  - 2.º Cérvico-auricular medio.
  - 3.º Cérvico-auricular profundo ó interno.
  - 4.º Parieto ó fronto-auricular externo.
  - 5.º Parieto ó fronto-auricular interno.
  - 6.º Zigómato-auricular ó témporo-auricular.
  - 7.º Escuto-auricular externo.
  - 8.º Escuto-auricular interno.
  - 9.º Parótido-auricular ó depresor de la oreja.
  - 10. Mastóido-auricular.
- 2.º RECION TIMPÁNICA, que tiene dos músculos.....
  - 1.º Músculo interno del martillo.
  - 2.º Músculo del estribo.
- 3.º REGION MAXILAR ó MASETÈRICA, que se divide en.....
  - Externa, que consta de dos músculos...
    - 1.º Masétero ó zigómato-maxilar.
    - 2.º Temporal, crotáfitas ó témporo-maxilar.
  - Interna, que posee tres músculos.....
    - 1.º Terigoideo externo.
    - 2.º Terigoideo interno.
    - 3.º Digástrico.
- 4.º REGION HIOÍDEA, que abraza cinco músculos pares y uno impar.....
  - 1.º Milo-hioídeo.
  - 2.º Genio-hioídeo.
  - 3.º Querato-hioídeo grande.
  - 4.º Querato-hioídeo pequeño.
  - 5.º Estilo-hioídeo ú occipito-estiloídeo.
  - 6.º Transversal del hioídes.
- 5.º REGION LINGUAL, que abarca cinco pares de músculos
  - 1.º Querato-gloso ó estilo-gloso.
  - 2.º Basio-gloso ó hio-gloso grande.
  - 3.º Hio-gloso pequeño ó lingual superior.
  - 4.º Genio-gloso.
  - 5.º Faringo-gloso.
- 6.º REGION PALATINA, que está formada de cuatro pares de músculos.....
  - 1.º Faringo-estafilino ó estafilino comun.
  - 2.º Palato-estafilino.
  - 3.º Peristafilino externo ó estilo-estafilino externo.
  - 4.º Peristafilino interno ó estilo-estafilino interno.
- 7.º REGION FARÍNGEA, que tiene siete pares de músculos..
  - 1.º Faringo-estafilino.
  - 2.º Térico-faringeo.
  - 3.º Hio-faringeo.
  - 4.º Tiro-faringeo.
  - 5.º Crico-faringeo.
  - 6.º Ariteno-faringeo.
  - 7.º Querato-faringeo ó estilo-faríngeo.
- 8.º REGION LARÍNGEA, que está compuesta de siete músculos pares y de uno impar.....
  - 1.º Esterno-tiroideo.
  - 2.º Hio-tiroideo.
  - 3.º Hio-epiglótico.
  - 4.º Crico-tiroideo.
  - 5.º Crico-aritenoideo posterior.
  - 6.º Crico-aritenoideo lateral.
  - 7.º Tiro-aritenoideo.
  - 8.º Aritenoideo.
- 9.º REGION PALPEBRAL, que consta de tres músculos..
  - 1.º Orbicular de los párpados.
  - 2.º Fronto-surciliar.
  - 3.º Orbito-palpebral ó elevador del párpado superior.
- 10. REGION OCULAR, que presenta siete músculos.....
  - 1.º Recto posterior, óptico-esclerótico posterior ó retractor del ojo.
  - 2.º Recto superior, óptico-esclerótico superior ó elevador del ojo.
  - 3.º Recto inferior, óptico-esclerótico inferior ó depresor del ojo.
  - 4.º Recto externo, óptico-esclerótico externo ó abductor del ojo.
  - 5.º Recto interno, óptico-esclerótico interno ó adductor del ojo.
  - 6.º Oblicuo grande, óptico-fronto-esclerótico ó rotator superior del ojo.
  - 7.º Oblicuo pequeño, ángulo-esclerótico ó rotator inferior del ojo.
- 11. REGION FACIAL, que ofrece trece músculos.....
  - 1.º Labial ú orbicular de los labios.
  - 2.º Alvéolo-labial ó bucinador.
  - 3.º Zigómato-labial.
  - 4.º Lagrimo-labial ó lagrimal.
  - 5.º Supnaso-labial.
  - 6.º Supnáxilo-labial.
  - 7.º Supmáxilo-nasal grande ó piramidal de la nariz.
  - 8.º Supmáxilo-nasal pequeño ó corto y cutáneo de la nariz
  - 9.º Naso-transversal ó transversal de la nariz.
  - 10. Máxilo-labial ó depresor del labio posterior.
  - 11. Borla de la barba.
  - 12. Mediano anterior.
  - 13. Mediano posterior.

§ I. REGION AURICULAR.

Los músculos destinados á mover las orejas son *diez*, y se denominan: 1.º *Cérvico-auricular superficial*. 2.º *Cérvico-auricular medio*. 3.º *Cérvico-auricular profundo*. 4.º *Parieto-auricular externo*. 5.º *Parieto-auricular interno*. 6.º *Zigómato-auricular*. 7.º *Escuto-auricular externo*. 8.º *Escuto-auricular interno*. 9.º *Parótido-auricular*. 10 *Mastóido-auricular*.

1.º Cérvico-auricular superficial ó externo. (Figs. 2.ª, 15 y 17).



FIGURA 15.—*Músculos de la oreja, vistos por detrás.*—(LEYH).

Damos este nombre á un músculo plano, delgado, estrecho y triangular, situado en la nuca, debajo de la piel, encima del cérvico-auricular medio, y unido al parieto-auricular externo; cuyo músculo, compuesto de manojos oblicuos convergentes, que se fijan en la cuerda del ligamento occípito-raquidiano y en la cara posterior del cartílago cuenca, dirige la oreja arriba y atrás.

2.º Cérvico-auricular medio. (Figs. 15 y 17).

El cérvico-auricular medio es un músculo más extenso que el superficial, situado entre éste y el profundo, y compuesto tambien de manojos oblicuos convergentes; dicho músculo, tomando orígen en el mismo ligamento que el anterior, metiéndose un poco por debajo del parótido-auricular, y terminando en la parte externa del cuenca, imprime á la oreja un movimiento de rotacion, dirigiéndola afuera y atrás.

3.º Cérvico-auricular profundo ó interno. (Figs. 15 y 17).

Llamamos así á un músculo pequeño, estrecho y de fibras pa-

* a. Porcion mayor del escuto-auricular interno.—b. Porcion menor del mismo músculo.—c. Parieto-auricular.—d. Cérvico-auricular superficial ó externo.—e. Cérvico-auricular medio.—f. Cérvico-auricular profundo ó interno.—g. Mastóido-auricular.

ralelas, situado debajo de la parótida, y verificando sus inserciones en la misma cuerda que los auriculares superficial y medio y en el abultamiento de la base del cuenca, puede auxiliar la accion del anterior.

4.° Parieto ó fronto-auricular externo. (Figs. 15, 16 y 17).

Damos este nombre á un músculo plano, triangular y de manojos convergentes, situado en la parte superior de la region frontal, debajo de la piel y encima del crotáfitas, y efectuando sus inserciones en toda la cresta parietal, en el borde interno del escudo y en el mismo borde del cuenca, dirige la oreja adentro y adelante.

5.° Parieto ó fronto-auricular interno. (Figs. 15, 16 y 17).

Denominamos así á un músculo plano, triangular y de fibras rojas convergentes, situado debajo del anterior y encima del crotáfitas, y adhiriéndose al orígen de la cresta parietal y al lado interno del cuenca por medio de un tendon pequeño, dirige la oreja hácia dentro.

6.° Zigómato-auricular ó témporo-auricular. (Fig. 17).

El zigómato-auricular es una cinta carnosa estrecha, compuesta de *dos*

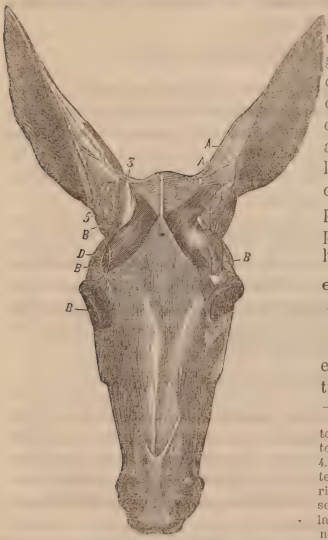

FIGURA 16.—*Músculos de la region auricular del Mulo.*—(CHAUVEAU).

* 1 y 1. Parieto-auricular externo.—2. Parieto-auricular interno.—3. Cartílago escutiforme. 4. Músculo escuto-auricular externo.—A. Ramas nerviosas auriculares del primer par nervioso cervical.—B. Nervio auricular anterior.—C. Ramos terminales del nervio surcilíar.—D. Rama superficial ó temporal del nervio lagrimal.

manojos unidos por una aponeurosis muy fina, situada debajo de la piel y encima de la parótida, y fijándose en el orbicular de los párpados, en la superficie de la apófisis zigomática del hueso de la sien, en la parte externa de la base del cuenca y en el borde externo del cartílago escudo, tiene la propiedad de dirigir la oreja hácia delante.

7.° Escuto-auricular externo. (Figs. 16 y 17).

Llamamos así á un músculo plano, pequeño y con *dos manojos distintos,* situado debajo del parieto-auricular externo y encima del escuto-auricular interno, y efectuando sus inserciones en la cara externa del cartílago escudo y en el lado interno del cuenca, imprime un movimiento de rotacion á la oreja, dirigiendo su abertura hácia delante.

8.° Escuto-auricular interno. (Figs. 15 y 17).

Este músculo es un manojo corto, grueso, muy rojo y divisible en *dos haces* secundarios, situado debajo del precedente y sobre la almohadilla adiposa de la oreja, y tomando orígen en la cara interna del escudo y terminando detrás del tubo infundibuliforme del cuenca, dirije la abertura de este órgano hácia atrás y afuera.

9.° Parótido-auricular ó depresor de la oreja. (Figs. 2.ª y 17).

El parótido-auricular es una banda carnosa delgada, de figura de un triángulo isóceles y de fibras convergentes, cubierta por la piel y por el cutáneo, y fijándose en toda la cara externa de la glándula que la da nombre y debajo de la comisura inferior del cuenca, dirige la oreja afuera y abajo.

10. Mastóido-auricular. (Fig. 15).

El mastóido-auricular es un manojo carnoso pequeño, corto, cilíndrico y de fibras paralelas, aplicado verticalmente al lado interno del tubo compuesto por el cartílago anular y el cuenca, y verificando sus inserciones en el borde del conducto auditivo externo y en la base de la ternilla mayor de la oreja, deprime el órgano sobre el cual descansa.

Diferencias de los músculos de la region auricular.—Las que ofrecen estos músculos se reducen á las siguientes. (Fig. 4.ª)

El *cérvico-auricular superficial* del *Cerdo* se divide en dos ramas: una de ellas se fija en el cuenca, y otra se inserta en el escudo.

El *paríeto-auricular externo* del *Buey* no se encuentra en la línea media de la frente, sino á los lados de la cabeza ó debajo de los cuernos.

El *paríeto-auricular interno* del *Buey* no está cubierto por el externo.—El del *Carnero* y de la *Cabra* se encuentra entre el parietal y el paríeto-auricular externo, y pasa por debajo del escudo, para alcanzar al cartílago cuenca.

El *parótido-auricular* del *Buey* no existe.—El de los *carniceros* se encuentra muy desarrollado, y toma su orígen en el borde posterior del maxilar.

§ II. REGION TIMPÁNICA.

Esta region consta de *dos músculos,* situados en el interior del tímpano, uno llamado *músculo interno del martillo,* y otro denominado *músculo del estribo.*

1.° Músculo interno del martillo.

Este órgano es un manojito carnoso prolongado y de fibras paralelas, alojado en una cisura particular de la porcion mastoidea del temporal, y tomando orígen cerca de la extremidad superior de la trompa de Eustaquio y terminando por un tendon en el cuello del martillo, despues de haber pasado por delante de la ventana oval, actúa poniendo tensa la membrana timpánica.

2.° Músculo del estribo.

Este músculo es un manojito carnoso corto, grueso y cónico que, partiendo de una escavacion de la pared interna del tímpano, de cerca del agujero redondo y del trayecto del acueducto de Falopio, y terminando por un tendoncito delante del vértice del estribo, acciona de una manera contraria al anterior.

El tendon terminal del músculo que acabamos de definir, está provisto de un núcleo huesoso, núcleo que no sólo existe en el *Caballo,* sino tambien en el *Buey* y en el *Carnero.*

Además de los músculos timpánicos que ya conocemos, se admiten *otros dos,* destinados á mover el martillo; pero omiti-

mos su descripcion á causa de su extremada pequeñez y de su dudosa existencia.

§ III. REGION MAXILAR Ó MASETÉRICA.

La situacion tan distinta de los músculos de esta region nos permite dividirla en *externa é interna*.

A. *Region maxilar externa.*

Dos músculos encontramos en la parte externa del maxilar posterior: el *masétero* y el *crotáfitas*.

1.º Masétero ó zigómato-maxilar. (Figs. 2.ª y 17).

Etimología y definicion.—El masétero, del griego *masaomai*, yo masco, *es un músculo ancho, muy grueso y cuadrilátero,*

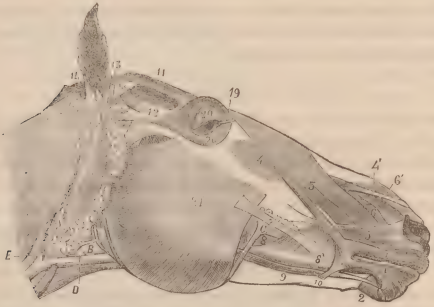

Figura 17.—*Músculos superficiales de la cabeza del Caballo.* (Chauveau).

* 1 y 1. Orbicular de los labios.—2. Borla de la barba.—3. Supnaso-labial.—4. Supmáxilo-labial.—4.' Su tendon terminal.—5. Supmáxilo-nasal grande.—6. Porcion superficial del supmáxilo-nasal pequeño.—6.' Porcion superior del naso-transversal.—7. Zigómato-labial.—8. Plano profundo del alvéolo-labial.—8.' Plano superficial del mismo.—9. Máxilo-labial.—10. Porcion del risorio de Santorini.—11. Parieto-auricular externo.—12. Zigómato-auricular.—13. Escuto-auricular externo.—14, 15 y 16. Cérvico-auriculares.—17. Parótido-auricular.—18. Cartílago escutiforme.—19. Tendon de insercion del músculo orbicular de los párpados.—20 y 20. Orbicular de los párpados.—21. Masétero.—A. Glándula parótida.—B. Origen del conducto de Stenon.—C. Terminacion de este conducto.—D. Vena maxilar externa.—E. Vena yugular.

aplicado contra la cara externa del maxilar, y compuesto de manojos carnosos mezclados con intersecciones tendinosas que forman varios planos; cuyo músculo, verificando sus inserciones en la cresta zigomática y en las rugosidades de las ramas de la mandíbula posterior, eleva enérgicamente á este hueso en el acto de la masticacion.

Division.—El masétero tiene *dos caras, cuatro bordes* y *cuatro ángulos.* Las caras son *externa* é *interna,* los bordes *anterior, posterior, superior* é *inferior,* y los ángulos *anteriores* y *posteriores.*

La *cara externa* es un poco convexa; se halla cubierta por el cutáneo de la cabeza, recorrida por los nervios del plexo zigomático y por varios vasos arteriales y venosos, y presenta una aponeurosis superficial, que la da un aspecto nacarado.—La *interna* está adherida á la externa de la rama del maxilar, y cubre á los músculos alvéolo-labial y máxilo-labial, á las glándulas molares anteriores y á dos gruesas ramas venosas.—El *borde anterior* es recto y tendinoso; se inserta en la cresta zigomática, y es el punto en donde se distinguen fácilmente los dos planos principales formados por los manojos constituyentes del órgano.—El *posterior* es carnoso, grueso y convexo, y se fija en el borde tuberoso del maxilar.—El *superior* es carnoso, y está en relacion con la parótida.—El *inferior* es recto, carnoso, y toca al conducto de Stenon y á los vasos gloso-faciales.—Los *ángulos anteriores* y *posteriores* no ofrecen nada digno de ser mencionado.

2.° Temporal, crotáfitas ó témporo-maxilar.

Etimología y definicion.—El crotáfitas, del griego *crotafos,* sien, *es un músculo grueso, rectangular y curvilíneo, situado en la fosa temporal, y compuesto de manojos carnosos robustos unidos por fuertes intersecciones tendinosas; dicho músculo, teniendo sus inserciones en esta misma fosa, en las crestas que la limitan, en las rugosidades del hiato orbitario, en la apófisis coronóides del maxilar y en el borde anterior de la rama del mismo hueso, no sólo eleva la mandíbula, sino que la imprime un movimiento de inclinacion lateral.*

Division.—Suponemos que el crotáfitas tiene *dos caras, cuatro bordes* y *cuatro ángulos.* Las caras son *externa* é *interna,*

los bordes *superior, inferior, externo* é *interno,* y los ángulos *superiores* é *inferiores.*

La *cara externa* es convexa, blanca nacarada, y se halla protegida por los parieto-auriculares, por el escuto-auricular, por el cartílago escudo, por la almohadilla adiposa de la base de la oreja y por la que la separa de la vaina ocular.—La *interna* se une á las superficies rugosas de los huesos que componen la fosa temporal.—El *borde superior* es carnoso y convexo, y se inserta en los lados del parietal.—El *inferior* es tendinoso, y se fija en la apófisis coronóides y en el borde anterior del maxilar.—El *externo* es carnoso, y se adhiere á la apófisis zigomática del temporal.—El *interno* es tambien carnoso, y se inserta en la cresta del parietal.—Los *ángulos superiores* é *inferiores* están mal marcados, y no presentan nada digno de mencionarse.

B. *Region maxilar interna.*

Esta region se compone de *tres músculos,* llamados *terigoídeo externo, terigoídeo interno* y *digástrico.*

1.º Terigoideo externo. (Fig. 18).

Este músculo es grueso, corto y cilíndrico, situado en la parte interna y delante de la articulacion témporo-maxilar, entre los manojos orbitarios del crotáfitas, las ramas del nervio maxilar posterior, los terigoídeo interno y peristafilinos, y efectuando sus inserciones en la cara inferior del esfenóides, en la apófisis subesfenoidal y en el cuello del cóndilo del maxilar, comunica á la mandíbula un movimiento de inclinacion lateral, ó la dirige adelante, si actúa con el músculo del lado opuesto.

2.º Terigoídeo interno. (Fig. 18).

Este órgano es semejante al masétero, pero situado en el espacio inter-maxilar, en relacion con varios músculos, vasos y nervios, y fijándose en la apófisis subesfenoidal y en las escavaciones de la cara interna de la rama del maxilar, puede producir la elevacion de la mandíbula é inclinarla lateralmente.

3.º Digástrico. (Fig. 18).

El estudio del músculo digástrico es importantísimo, no sólo

por el doble oficio que desempeña, sino porque sirve de guia al trocar del quirúrgico durante la práctica de la operacion de la hio-vertebrotomía.

Definicion.—El digástrico *es un músculo largo y en forma de un arco de concavidad anterior, situado en el espacio intermaxilar, y compuesto de dos porciones unidas por un tendon central, que se aloja en el anillo del querato-hioídeo grande; dicho músculo, extendiéndose desde el occipital hasta cerca de la sínfisis de la barba, puede elevar el hióides y deprimir la mandíbula.*

Division.—El órgano de que tratamos consta de *tres porciones* llamadas *superior, media* ó *tendon central* é *inferior*.

Porcion superior.—Es exclusiva de los solípedos, y fué descrita por Bourgelat como un sólo músculo y con el nombre de *estilo-maxilar*, el cual consiste en un extenso manojo plano, que, partiendo de la apófisis estilóides del occipital, termina en el borde tuberoso de la mandíbula posterior. Este manojo tiene *una cara externa* y *otra interna, un borde anterior* y *otro posterior*.

La *cara externa* está en contacto con la parótida y con el tendon del esterno-maxilar.—La *interna* se halla en relacion con la bolsa gutural, con la glándula submaxilar, con la faringe y con la laringe.—El *borde anterior* se confunde con el tendon central.—El *posterior* se encuentra cubierto por el cutáneo de las fauces.

Porcion media ó tendon central.—El nombre dado á este tendon puede dar lugar á erróneas interpretaciones. Si lo estudiamos detenidamente, veremos que nace de la apófisis estilóides; sigue á lo largo del borde anterior del estilo-maxilar; se encuentra aislado de los vientres carnosos, cuando llega al centro de la curva que describe el músculo, y está alojado en un anillo particular del querato-hioídeo grande.

Porcion inferior.—Es la más estrecha y larga, y fué calificada por Bourgelat con el nombre de *músculo digástrico*. Consiste en una banda carnosa y aponeurótica, que, tomando orígen en la extremidad inferior del tendon, se dirige abajo y adelante, entre el maxilar y el músculo milo-hioídeo, para terminar en la porcion recta del borde posterior de este último hueso por medio de pequeños dentellones aponeuróticos.

Diferencias de los músculos de la region maxilar.—Los órganos contráctiles de esta region presentan particularidades poco importantes en los demás mamíferos domésticos. (Fig. 4.ª)

El *masétero* de los *rumiantes* se encuentra ménos desarrollado.—El del *Cerdo* y de los *carniceros* ofrece mayor volúmen que en los solípedos.

El *crotáfitas* de los *rumiantes* es poco voluminoso.—El del *Cerdo* y de los *carniceros* tiene más espesor que en el *Caballo* y sus especies.

El *terigoídeo interno* de los rumiantes está más aproximado á la línea media; su oblicuidad es muy pronunciada, y los movimientos de inclinacion lateral que origina á la mandíbula son tambien más marcados.

El *digástrico* de los demás animales domésticos no tiene dos vientres.—En el *Buey* se encuentra un pequeño músculo rectangular y transversal, destinado á unir á los dos estilo-maxilares, y que parece suplir al tendon central y al anillo del querato-hioídeo grande.

§ IV. REGION HIOÍDEA.

Esta region comprende los *seis músculos* siguientes, destinados á mover las piezas del hióides: 1.° *Milo-hioídeo*. 2.° *Genio-hioídeo*. 3.° *Querato-hioídeo grande*. 4.° *Querato-hioídeo pequeño*. 5.° *Estilo-hioídeo*. 6.° *Transversal del hióides*. Este último es impar.

1.° Milo-hioídeo. (Fig. 18).

Definicion.—Damos este nombre *á un músculo plano, membranoso, clipsóide y de fibras carnosas transversales, situado entre órganos muy importantes del espacio inter-maxilar, y fijándose en la línea mila, en la cara inferior del cuerpo del hióides, en el apéndice de éste y en el rafe que lo mantiene unido al del lado opuesto, no sólo eleva la lengua, aplicándola contra la bóveda palatina, sino que forma el lecho en el cual aquella descansa.*

Division.—El milo-hioídeo tiene *una cara externa* y *otra interna, un borde anterior* y *otro posterior, una extremidad superior* y *otra inferior.*

La *cara externa* es plana, y se halla en contacto con la interna de la rama del maxilar, con gánglios linfáticos y con el digástrico.—La *interna* es tambien plana, y cubre la glándula sublingual, el conducto de Wharton, los nervios hipogloso y lingual, los músculos basio-gloso, genio-gloso, querato-gloso y genio-hioídeo.—El *borde anterior* descansa superiormente en la cara interna del terigoídeo interno, y se fija en toda la línea mila.—El *posterior* establece union con el del músculo del lado opuesto, formando un rafe fibroso, que se extiende desde el apéndice del hióides hasta cerca de la superficie geni.—La *extremidad superior* está inserta en el cuerpo del hióides.—La *inferior* es libre, y presenta en su parte externa un manojo delgado muy notable por la direccion diferente de sus fibras.

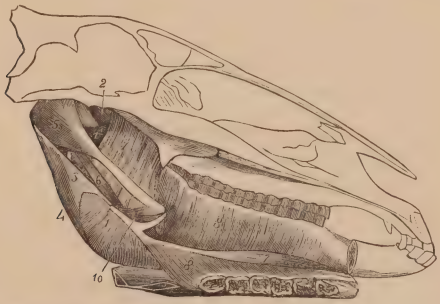

FIGURA 18.—*Músculos de las regiones hioidea y maseterica.* (CHAUVEAU). *

2.° Genio-hioídeo. (Figs. 18 y 19).

Es un músculo largo y fusiforme, carnoso en el centro y tendinoso en sus extremidades, situado encima del anterior, debajo del genio-gloso, y unido al del lado opuesto; dicho músculo, fi-

* 1 y 1. Terigoídeo interno.—2. Terigoídeo externo.—3. Vientre superior del digástrico.—4. Su manojo estilo-maxilar.—5. Estilo-hioídeo.—6. Querato-hioídeo grande.—7. Genio-hioídeo.—8. Milo-hioídeo.—9. Transversal del hióides.—10. Querato-hioídeo pequeño.

jándose en la superficie geni y en el apéndice del hióides, dirige á este hueso hácia abajo.

3.º Querato-hioídeo grande. (Figs. 18 y 19).

El querato-hioídeo grande (estilo hioídeo en el hombre), es un músculo largo, delgado y fusiforme, carnoso en su centro y tendinoso en sus extremidades, situado entre la parte lateral del aparato laringo-faríngeo y las bolsas guturales, en direccion oblicua de arriba abajo y de atrás adelante; cuyo músculo, hallándose inserto en el codo de la gran rama hioídea, en el cuello de la horquilla del mismo hueso, y alojando en la perforacion de su extremidad inferior al tendon del digástrico, dirige el hióides arriba y atrás.

4.º Querato-hioídeo pequeño. (Figs. 18 y 21).

Llamamos así á un manojo carnoso, plano y triangular, situado entre el músculo basio-gloso, la arteria lingual y la mucosa de la boca, y verificando sus inserciones en la extremidad inferior de la gran rama del hióides, en el borde superior de la rama mediana y en el asta del mismo hueso, tiene el oficio de aproximar la horquilla á las ramas del aparato hioídeo.

5.º Estilo-hioídeo ú occipito-estiloídeo. (Figs. 18 y 19).

Denominamos así á un manojo carnoso plano y triangular, situado entre la parótida y las bolsas guturales, en direccion oblicua de arriba abajo y de atrás adelante, y hallándose inserto en la apófisis estilóides del occipital y en el borde posterior de la gran rama del hióides, cierra el espacio que dejan estos dos huesos, y dirige al último arriba y atrás.

6.º Transversal del hióides. (Figs. 18 y 21).

Este músculo es una fajita carnosa muy corta, y compuesta de fibras paralelas y transversales, la cual, hallándose inserta en la extremidad ántero-superior de cada una de las ramas medianas del hióides, tiene el oficio de aproximarlas entre sí.

Diferencias de los músculos de la region hioídea.—Las que presentan algunos músculos de esta region son las siguientes:

El *genio-hioídeo* de los rumiantes es frecuentemente doble.

El *querato-hioideo grande* de los demás animales domésticos no se encuentra perforado para alojar al tendon del digástrico.—El de los *carniceros* es una banda estrecha y larga, que toma orígen en la superficie mastoídea del temporal.

El *querato-hioideo pequeño* de los *carniceros* se halla mucho más desarrollado.—El del *Cerdo* está colocado entre la extremidad inferior de la rama grande y la punta del asta hioídea.

El *estilo-hioideo* no se encuentra en los *carniceros*.

El *transversal del hioides*, no sólo falta en estos últimos animales, sino tambien en el *Buey*.

§ V. REGION LINGUAL.

El número de los músculos que componen la lengua es de *cinco pares:* 1.° *Querato-gloso*. 2.° *Basio-gloso*. 3.° *Hio-gloso pequeño*. 4.° *Genio-gloso*. 5.° *Faringo-gloso*.

A fin de que se comprenda con facilidad la descripcion de estos músculos, reseñaremos brevemente el armazon fibroso del órgano esencial del aparato del gusto.

Si levantamos con las debidas precauciones la mucosa que cubre la lengua, distinguiremos en el centro de su cara anterior y en el de la cara posterior *un cordon* de tejido conectivo condensado blanco, que sirve de punto de apoyo á los músculos linguales, como la línea blanca á los músculos del abdómen. El *cordon de la cara anterior* tiene de cinco á ocho centímetros de largo y el grosor de una pluma de escribir.—El *cordon de la cara posterior* es mucho más delgado, y se halla más adherido á la mucosa que el de la cara anterior. Esto sentado, pasaremos á describir los órganos motores de la lengua por el órden expuesto anteriormente.

1.° Querato-gloso ó estilo-gloso. (Fig. 19).

El músculo querato-gloso es una larga cinta carnosa y aponeurótica, de color rojo vivo, situada debajo del milo-hioídeo y encima del basio-gloso, y compuesta de fibras completamente paralelas; cuya cinta, efectuando sus inserciones en la cara externa y extremidad inferior de la gran rama hioídea, en el cordon fibroso de la cara posterior de la lengua, y uniéndose en este punto con el músculo del lado opuesto, tiene el oficio de

dirigir el órgano del gusto hácia la parte más elevada y profunda de la boca.

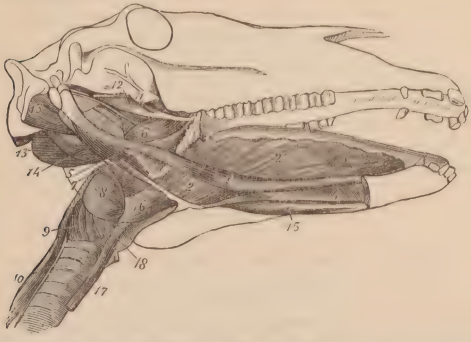

FIGURA 19.—*Músculos de la lengua, del velo del paladar y de la faringe.* (CHAUVEAU). *

2.º Basio-gloso ó hio-gloso grande. (Fig. 19).

El basio-gloso es un músculo plano, ancho y triangular, situado en la base, lados y parte anterior de la lengua y debajo del precedente, y compuesto de fibras oblicuas de arriba abajo y de atrás adelante; dicho músculo, hallándose inserto en la superficie externa del cuerpo del hióides, en las ramas medianas, en el apéndice anterior del mismo hueso y en el cordon fibroso de la cara dorsal del órgano del gusto en union con el del lado opuesto, se constituye en potente auxiliar del querato-gloso.

3.º Hio-gloso pequeño ó lingual superior.

Este órgano es una banda carnosa estrecha, corta y de fibras paralelas, situada debajo de la capa glandular de la base de la

* 1. Músculo querato-gloso.—2. Basio-gloso.—3. El mismo, cubierto por las fibras del plano muscular submucoso formado por la expansion del hio-gloso pequeño.—4. Genio-gloso.—5. Querato-faríngeo.—6. Térigo-faríngeo.—7. Hio-faríngeo.—8. Tiro-faríngeo.—9. Crico-faríngeo.—10. Esófago.—11. Peristafilino externo.—12. Peristafilino interno.—13. Estilo-hioideo.—14. Querato-hioideo grande.—15. Genio-hioideo.—16. Hio-tiroideo.—17. Esterno-tiroideo.—18. Crico-tiroideo.

lengua, y tomando orígen en el lado interno de la articulacion de la rama mediana con la horquilla del hióides, y elevándose por encima del transversal del mismo hueso, termina en la mucosa lingual, auxiliando la depresion del órgano del gusto.

4.° Genio-gloso. (Fig. 19).

Damos este nombre á un músculo plano, en forma de abanico y de fibras divergentes, situado debajo del basio-gloso, y partiendo de la superficie geni por medio de un tendon paralelo al del genio-hioideo, y uniéndose con el del lado opuesto, para formar una especie de tabique comprendido entre las dos hojas del frenillo de la lengua, termina en el cordon fibroso de la cara anterior de este último órgano, comunicándole varios movimientos y dirigiéndole principalmente abajo y afuera de la boca.

5.° Faringo-gloso.

Este músculo es un manojo pequeño formado de fibras paralelas, el cual, tomando orígen en la pared lateral de la faringe, y colocándose entre el basio-gloso y el genio-gloso, termina confundiendo sus fibras con las de este último órgano.

§ VI. REGION PALATINA.

Los músculos destinados á mover el velo del paladar son *cuatro pares*: 1.° *Faringo-estafilino*. 2.° *Palato-estafilino*. 3.° *Peristafilino externo*. 4.° *Peristafilino interno*.

1.° Faringo-estafilino ó estafilino comun.

El faringo-estafilino es una cinta carnosa, ancha y de poco espesor, situada debajo de la capa glandulosa de la cara inferior del velo del paladar, y reflejándose por el borde libre de la hoja fibrosa de este órgano, extendiéndose por su cara superior y colocándose entre la mucosa de la faringe y el térigo-faríngeo, termina confundida con este músculo, poniendo tensa la válvula palatina durante la deglucion.

2.° Palato-estafilino.

Llamamos así á un músculo pequeño, prolongado, cilíndrico y de color rojo vivo, situado debajo del precedente y junto en la

línea media con el del lado opuesto; cuyo músculo, tomando orígen en la arcada palatina y terminando en el borde libre del velo del paladar, dirige á esta válvula arriba y atrás, dilatando el istmo de la garganta.

3.º Peristafilino externo ó estilo-estafilino externo. (Fig. 19).

El peristafilino externo es un músculo largo y delgado, carnoso en el centro y tendinoso en los extremos, el cual, tomando orígen en la apófisis estilóides del hueso de la sien, resbalando su tendon por la polea del terigoídeo y terminando bajo la forma aponeurótica en la cara inferior de la hoja fibrosa del velo del paladar, deprime á este órgano, cerrando al propio tiempo la abertura de la garganta.

4.º Peristafilino interno ó estilo-estafilino interno. (Fig. 19).

Este es una cinta carnosa estrecha, situada debajo de la mucosa de la faringe entre la trompa de Eustaquio y el músculo precedente, en direccion oblicua de arriba abajo y de atrás adelante, y efectuando sus inserciones en la apófisis estilóides del temporal y en la cara superior del faringo-estafilino, pone tensa la válvula palatina, separando su borde libre de la base de la lengua.

§ VII. Region faríngea.

Los músculos que componen las paredes de la cavidad faríngea, y que producen los aumentos y reducciones de sus diámetros, son *siete pares*: 1.º *Faringo-estafilino*. 2.º *Térigo-faríngeo*. 3.º *Hio-faríngeo*. 4.º *Tiro-faríngeo*. 5.º *Crico-faríngeo*. 6.º *Aríteno-faríngeo*. 7.º *Querato-faríngeo*.

1.º Faringo-estafilino.

Habiendo descrito este músculo en la region palatina, solamente añadiremos que se prolonga hácia la pared lateral de la faringe, en donde las fibras que le forman se confunden con las del térigo-faríngeo, y termina fijándose en el borde superior del cartílago tiróides.

2.° Térigo-faríngeo. (Figs. 19 y 20).

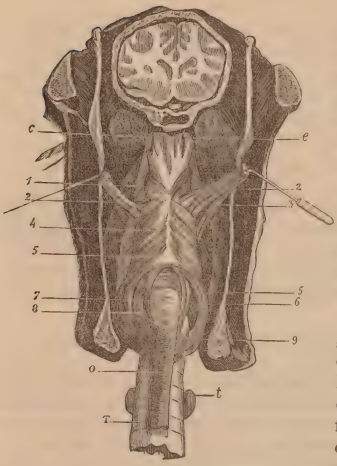

FIGURA 20.—*Faringe del Caballo,* vista por su cara superior.—(CHAUVEAU). *

El térigo-faríngeo es un músculo plano, membranoso y triangular, situado en la parte superior de la faringe y compuesto de *dos órdenes de fibras.* Estas toman orígen en el hueso terigoídeo; se hacen pronto divergentes, y mientras las unas se dirigen atrás, las otras se inclinan adentro, confundiéndose las primeras con el faringo-estafilino, y uniéndose las segundas con las análogas del lado opuesto. De modo que forman una especie de collar alrededor de las aberturas de las trompas de Eustaquio, que puede considerarse como el constrictor más alto de la cámara súpero-posterior de la boca.

El músculo que describimos se halla protegido exteriormente por una capa de tejido amarillo elástico, que se inserta en el mismo hueso que el órgano al cual cubre, fijándose además en el borde anterior de la gran rama hioídea y en el cartílago tiróides.

---

* T. Tráquea.—t. Cuerpo tiróides.—O. Esófago.—e, e. Trompas de Eustaquio, cortadas cerca de su terminacion en la faringe.—1. Músculo térigo-faríngeo ó constrictor superior.—2 y 2. Músculos querato-faríngeos.—3. Rama mayor del hioídes.—4. Hio-faríngeo ó constrictor medio.—5. Tiro-faríngeo ó manojo tiroídeo del constrictor inferior.—5.' Crico-faríngeo ó manojo cricoídeo del constrictor inferior. 6. Crico-esofágico.—7. Músculo esofágico longitudinal superior.—8. Orígen del esófago.—9. Músculo crico-aritenoídeo posterior.

3.° Hio-faríngeo. 4.° Tiro-faríngeo. 5.° Crico-faríngeo.
(Figs. 19 y 20).

Estos *tres músculos* son unas cintas carnosas, que parten: la *primera* del cuerno del hióides; la *segunda* del cartílago tiróides, y la *tercera* de la superficie del cartílago cricóides. Estas tres bandas se dirigen arriba y adentro, para terminar en el pliegue aponeurótico de la línea media, desempeñando el oficio de constrictores medios ó inferiores de la faringe.

6.° Aríteno-faríngeo.

El aríteno-faríngeo es un manojo carnoso muy pequeño y delgado propio de los solípedos, el cual, extendiéndose desde el borde posterior del cartílago aritenóides hasta el origen del esófago, tiene la mision de elevar y dilatar el orificio anterior de este conducto, facilitando al propio tiempo el tránsito del bolo alimenticio.

7.° Querato-faríngeo ó estilo-faríngeo. (Figs. 19 y 20).

Llamamos así á una banda carnosa delgada y estrecha que, extendiéndose desde la cara interna de la rama mayor del hióides hasta la pared lateral de la faringe, termina confundiéndose con los manojos del térigo-faríngeo, sirviéndole de auxiliar.

Algunas veces se encuentra un querato-faríngeo inferior, que toma origen en la extremidad inferior de la gran rama hioídea, y termina en el mismo punto que el que acabamos de describir.

§ VIII. REGION LARÍNGEA.

El número de los músculos que tienen el oficio de elevar y deprimir el aparato laríngeo es el de *ocho*, y se denominan: 1.° *Esterno-tiroídeo*. 2.° *Hio-tiroídeo*. 3.° *Hio-epiglótico*. 4.° *Crico-tiroídeo*. 5.° *Crico-aritenoídeo posterior*. 6.° *Crico-aritenoídeo lateral*. 7.° *Tiro-aritenoídeo*. 8.° *Aritenoídeo*. Este último es impar.

1.° Esterno-tiroídeo.

Este órgano lo hemos descrito ya como un músculo de la region cervical inferior. (V. pág 29).

2.º Hio-tiroídeo. (Figs. 19 y 21).

FIGURA 21.—*Músculos de la laringe.* *

El hio-tiroídeo es un músculo plano, triangular y completamente carnoso, el cual, tomando orígen en toda el asta hioídea y terminando en la cara externa del ala del cartílago tiróides, tiene el oficio de atraer á este órgano hácia la horquilla del hueso de la lengua, dirigiendo la laringe arriba y adelante.

3.º Hio-epiglótico.

Es un manojo carnoso cilíndrico, situado debajo de la mucosa de la cámara superior de la boca, el cual, fijándose en la cara súpero-anterior del cuerpo del hióides y en la inferior del cartílago epiglótico, dirige á este órgano adelante y abajo, despues del paso de las sustancias alimenticias.

4.º Crico-tiroídeo. (Figs. 19 y 21).

Los crico-tiroídeos son dos músculos pequeños, carnosos y tendinosos de fibras paralelas, situados casi verticalmente en las partes laterales de la laringe, y efectuando sus inserciones en la cara externa del cartílago cricóides y en los bordes posteriores de las alas del tiróides, aproximan entre sí estas ternillas, acortando al propio tiempo el aparato laríngeo.

5.º Crico-aritenoídeo posterior. (Fig. 21).

Este músculo es largo y de bastante espesor, carnoso y tendinoso, de manojos paralelos, situado en la parte súpero-posterior del aparato laríngeo y debajo del esófago, y verificando sus in-

---

* 1. Transversal del hióides.—2. Querato-hioídeo pequeño.—3. Hio-tiroídeo.—4. Esterno-tiroídeo.—5. Crico-aritenoídeo posterior.—6. Crico-aritenoídeo lateral.—7. Aritenoídeo.—8. Manojo posterior del tiro-aritenoídeo.—9. Manojo anterior del mismo.—10. Ventrículo lateral de la laringe muy dilatado.—11. Crico-tiroídeo.

serciones en las caras laterales del cartílago cricóides, en la cresta media del chaton del mismo anillo ternilloso en union con el del lado opuesto y en los tubérculos posteriores de los aritenóides, comunican á estos un movimiento de báscula, aumentando á la vez el diámetro de la abertura de la laringe.

6.° Crico-aritenoídeo lateral. (Fig. 21).

Los crico-aritenoídeo laterales son dos manojos carnosos pequeños y triangulares, situados delante de los músculos que acabâmos de describir, y tomando orígen en el borde anterior del cartílago cricóides, y terminando en los tubérculos de los aritenóides, aproximan estas ternillas y estrechan la abertura de la laringe.

7.° Tiro-aritenoídeo. (Fig. 21).

Este órgano es un músculo plano, compuesto de *dos manojos* separados por el ventrículo lateral de la glótis; dicho músculo, partiendo de la cara interna del cartílago tiróides, terminando en la cresta media del chaton del cricóides y uniéndose en este punto con las fibras del del lado opuesto, actúa como un poderoso constrictor de la laringe.

Los dos manojos de este músculo están frecuentemente reducidos á una fajita carnosa, que está aplicada á la cara externa del ventrículo respectivo.

8.° Aritenoídeo. (Fig. 21).

El aritenoídeo es un manojo carnoso muy pequeño é impar, situado transversalmente encima de los cartílagos de su nombre y debajo de la mucosa faríngea, y compuesto de *dos porciones laterales* unidas por un rafe fibroso central; cuyo manojo, partiendo de este rafe, terminando en la cresta media de la cara externa de dichas ternillas, y confundiéndose con las fibras del tiro-aritenoídeo, auxilia la accion de este último órgano.

§ IX. REGION PALPEBRAL.

Los *tres músculos* destinados á elevar y deprimir los velos del ojo, son: el *orbicular de los párpados,* el *fronto-surciliar* y el *órbito-palpebral.*

1.° Orbicular de los párpados. (Figs. 2.ª y 17).

Este músculo es un esfinter elipsóide, colocado alrededor de la cara externa de la órbita, sobre la hoja fibrosa palpebral y debajo de la piel, y compuesto de *manojos carnosos curvilíneos;* cuyo músculo, tomando orígen en el tendon del ángulo lagrimal, determina la oclusion del ojo.

2.° Fronto-surciliar.

Es un manojo carnoso muy pequeño y plano, situado en la parte externa del orificio de su nombre, al cual obtura, y fijándose en el frontal y en la piel de los párpados, tiene el oficio de arrugar á este tegumento.

3.° Orbito-palpebral ó elevador del párpado superior.

Damos este nombre á una cinta carnosa y aponeurótica, situada en la cavidad orbitaria y encima del recto superior, y verificando sus inserciones en el fondo de dicha cavidad y en el cartílago tarso por medio de su ancha fascia terminal, produce la elevacion del párpado correspondiente.

§ X. REGION OCULAR.

El número de músculos que producen los diferentes movimientos del globo del ojo es el de *siete,* y son: 1.° *Recto posterior.* 2.° *Recto superior.* 3.° *Recto inferior.* 4.° *Recto externo.* 5.° *Recto interno.* 6.° *Oblicuo grande.* 7.° *Oblicuo pequeño.*

1.° Recto posterior, óptico-esclerótico posterior ó retractor del ojo. (Fig. 22).

El recto posterior es un músculo formado de *cuatro manojos carnosos* planos, unidos por sus bordes y dispuestos á manera de un embudo alrededor del cordon nervioso del segundo par cerebral, ántes de que éste penetre en el bulbo ocular; dicho músculo, hallándose inserto en la circunferencia del agujero óptico y en la parte posterior de la cara externa de la esclerótica, tiene el oficio de retraer el globo del ojo hácia el fondo de la cavidad que lo protege.

2.º Recto superior. 3.º Recto inferior. 4.º Recto externo. 5.º Recto interno. (Fig. 22).

SINONÍMIAS.—*Óptico-esclerótico superior, inferior, externo é interno.—Elevador, depresor, abductor y adductor del ojo.*

Estos cuatro músculos se encuentran aplicados longitudinalmente sobre el recto posterior, y parece que repiten, aunque en mayores dimensiones, los cuatro manojos de este último órgano contráctil. Los nombres de los cuatro rectos indican su situacion, sus inserciones y el oficio que desempeñan.

6.º Oblicuo grande. (Fig. 22).

SINONÍMIA.—*Óptico-fronto-esclerótico.—Rotator superior del ojo.—Trocleador.*

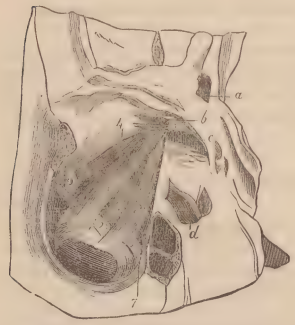

FIGURA 22.—*Músculos motores del ojo.* (CHAUVEAU). *

El oblicuo grande es una cinta carnosa y aponeurótica que, tomando orígen cerca del agujero óptico, reflejándose por una polea fibro-cartilaginosa situada en la cara interna y base de la apófisis orbitaria del frontal, pasando por debajo del recto superior y terminando en la esclerótica, entre este último músculo y el recto externo, produce el movimiento de rotacion superior al globo del ojo.

7.º Oblicuo pequeño, ángulo esclerótico ó rotator inferior del ojo. (Fig. 22).

El oblicuo pequeño es un manojo carnoso, situado transversalmente en la parte inferior del ojo, y hallándose inserto en la

* 1. Músculo recto superior.—2. Recto externo.—3. Recto posterior.—4. Oblicuo grande.—5. Insercion de este músculo en el globo del ojo.—6. Brida fibro-cartilaginosa, que le sirve de polea de reflexion.—7. Músculo oblicuo pequeño.

circunferencia de la fosa lagrimal y en la esclerótica, entre el recto externo y el inferior, produce el movimiento que indica uno de sus nombres.

§ XI. REGION FACIAL.

Los músculos destinados á mover los labios y las narices son trece: 1.° *Labial ú orbicular de los labios.* 2.° *Alvéolo-labial.* 3.° *Zigómato-labial.* 4.° *Lágrimo-labial.* 5.° *Supnaso-labial.* 6.° *Supmáxilo-labial.* 7.° *Supmáxilo-nasal grande.* 8.° *Supmáxilo-nasal pequeño.* 9.° *Naso-transversal.* 10. *Máxilo-labial.* 11. *Borla de la barba.* 12. *Mediano anterior.* 13. *Mediano posterior.*

1.° Labial ú orbicular de los labios. (Figs. 2.ª y 17).

El labial es un esfínter situado alrededor de la abertura inferior de la boca, entre la piel y la mucosa, y compuesto de fibras circulares plegadas en dos ángulos entrantes; dicho esfínter, contrayéndose sobre sí mismo y sin apoyarse en hueso alguno, aproxima y aplica los dos bordes libres de los labios en los diferentes tiempos de la aprehension, de la succion y de la masticacion.

2.° Alvéolo-labial. (Figs. 2.ª y 17).

SINONÍMIA.—*Molar externo y molar interno.—Bucinador en el hombre.*

DEFINICION.—El alvéolo-labial *es un músculo plano y prolongado, carnoso y aponeurótico, colocado verticalmente en las partes laterales de la cara, y compuesto de dos planos de fibras distintos; cuyo músculo, hallándose fijo en diferentes puntos de los tres maxilares, no sólo repele las sustancias alimenticias que se escapan de las arcadas molares, sino que eleva la comisura de los labios.*

DIVISION.—El músculo que nos ocupa consta de *parte media, extremidad superior* y *extremidad inferior.*

Parte media.—Esta porcion es la más extensa, y presenta *una cara externa* y *otra interna, un borde anterior* y *otro posterior.*

La *cara externa* es plana, y se encuentra cubierta por el masétero, por el zigómato-labial, por la porcion del risorio de Santorini, por la arteria y la vena gloso-faciales y por el conducto

de Stenon, que perfora la sustancia del músculo. En esta misma cara se distinguen los *dos planos* de que se halla formado el alvéolo-labial, los cuales fueron descritos por Bourgelat con los nombres de *molar externo* y de *molar interno*. El *plano profundo* es el mayor de los dos, y mide casi toda la extension del órgano. En el centro de éste se distingue un rafe tendinoso, del cual parten las fibras carnosas en direccion oblicua de arriba abajo y de dentro afuera. El *plano superficial* es el más pequeño, y se desprende de la sustancia del profundo, como si fuese un manojo de la masa de este último. Nace, pues, de la mitad inferior del rafe tendinoso antedicho, y sus manojos musculares toman dos rumbos diferentes: los unos se dirigen adelante, y los otros atrás, terminando los dos en los espacios inter-dentarios.—La *cara interna* es igualmente plana; se halla adherida á la mucosa de los carrillos, y en ella se distingue la terminacion del mismo conducto excretor de la saliva parotídea.—El *borde anterior* es un poco cóncavo y carnoso; está cubierto por las glándulas molares anteriores, y se fija en la cara externa del maxilar superior y en el espacio inter-dentario.—El *posterior* es carnoso y convexo; recibe á las glándulas molares posteriores y al músculo máxilo-labial, y se inserta en el borde anterior del maxilar posterior, cerca de la última muela y en el espacio inter-dentario correspondiente.

Extremidad superior.—Esta parte es la más estrecha, y se fija en la tuberosidad alveolar.

Extremidad inferior.—Es un poco más ancha, y se halla provista de pequeños tendones, que se pierden entre las fibras de la porcion del orbicular que forma la comisura de los labios.

3.° Zigómato-labial. (Figs. 2.ª y 17).

El zigómato-labial es una cinta carnosa, larga y estrecha, colocada verticalmente al lado externo del músculo anterior, la cual, efectuando sus inserciones en la superficie del masétero por medio de una aponeurosis que se confunde con el cutáneo, y en el ángulo del orbicular en union con las fibras del alvéolo-labial, actúa como un potente elevador de la comisura de los labios.

Debajo de este músculo encontramos con mucha frecuencia

un manojo carnoso, que simula el zigomático menor en el hombre.

4.ª Lágrimo-labial ó lagrimal. (Figs. 2.ª y 17).

Damos este nombre á un músculo ancho y de muy poco espesor, carnoso y aponeurótico, situado debajo del ojo, y compuesto de fibras divergentes; cuyo músculo, tomando orígen en la cara externa de los huesos lagrimal y zigomático, y perdiéndose en el orbicular de los párpados, en el supnaso-labial, en el alvéolo-labial y en el zigómato-labial, puede servir de auxiliar al cutáneo de la cabeza.

5.º Supnaso-labial. (Figs. 2.ª y 17).

SINONÍMIA.—*El maxilar.—Elevador comun de la nariz y de los labios.—Fronto-labial.*

El supnaso-labial es una larga banda carnosa, situada oblicuamente entre la parte anterior y lateral de la cara, y compuesta de fibras divergentes hácia abajo; dicha banda, tomando orígen en la línea media de la frente por medio de una aponeurosis contínua con la del lado opuesto, y terminando por *dos ramas desiguales* en el ala externa del hollar y en el ángulo entrante del orbicular, tiene el oficio de elevar la nariz y la comisura de los labios.

6.º Supmáxilo-labial. (Figs. 2.ª y 17).

El supmáxilo-labial es un músculo largo, situado en las partes laterales de la cara, cruzando oblicuamente por debajo del que le precede, y compuesto de una porcion superior ó carnosa y de otra inferior ó tendinosa; cuyo músculo, hallándose inserto entre los huesos lagrimal y zigomático y en la cara interna del orbicular por medio de una aponeurosis que resulta de la fusion de los tendones de los músculos de ambos lados, actúa con su análogo, elevando el labio anterior.

7.º Supmáxilo-nasal grande ó piramidal de la nariz. (Figs. 2.ª y 17).

Este músculo, llamado canino en el hombre, es plano, triangular y de fibras divergentes, situado en la parte ínfero-lateral de la cara y entre las dos ramas del supnaso-labial, y tomando

orígen por la aponeurosis de su vértice en el punto más bajo de la espina del maxilar superior, y terminando en el ala externa de la nariz y en el esfínter de los labios, actúa como poderoso dilatador de estas mismas partes.

8.º Supmáxilo-nasal pequeño ó músculo corto y cutáneo de la nariz. (Fig. 17).

El supmáxilo-nasal pequeño es un manojo corto, grueso y de fibras divergentes, situado debajo del anterior, y verificando sus inserciones á lo largo de la apófisis externa del maxilar pequeño y en la piel de la nariz falsa, puede actúar dilatando á este saco membranoso.

9.º Naso-transversal ó transversal de la nariz.

Este músculo es una faja carnosa corta, impar, cuadrilátera y de fibras paralelas, situada transversalmente en el espacio que dejan los dos cartílagos semi-lunares de la nariz y debajo de la aponeurosis de los supmáxilo-labiales, y hallándose inserta en estas ternillas, constituye el principal agente de dilatacion de las aberturas exteriores del aparato respiratorio.

10. Máxilo-labial ó depresor del labio posterior. (Fig. 17).

El máxilo labial es un músculo largo y estrecho, carnoso y tendinoso, situado debajo del masétero y aplicado á la cara externa de la rama del maxilar; cuyo músculo, efectuando sus inserciones en este hueso en union con el alvéolo-labial, y en la piel del labio posterior por un ensanchamiento de su tendon cilíndrico, no sólo puede deprimir aquel velo, sino inclinarlo lateralmente.

11. Borla de la barba ó mento-labial. (Fig. 17).

Llamamos borla de la barba (cuadrado de la misma en el hombre) á una protuberancia impar músculo-fibrosa, situada en medio del labio posterior y rodeada por abajo y los costados por el orbicular; dicha protuberancia, hallándose inserta en la superficie convexa del cuerpo del hueso maxilar, no sólo forma la base de la barba, sino que puede considerarse como un depresor potente del labio expresado.

12. Mediano anterior.

SINONÍMIA.—*Músculo incisivo del labio anterior.—Depresor del labio anterior Mirtiforme en el hombre.*

El mediano anterior es una fajita muscular, situada debajo de la encía, encima de los incisivos y sobre la cara externa del maxilar inferior; dicha fajita, partiendo de este hueso y terminando en el orbicular, en el supmáxilo nasal pequeño y en el vértice del cornete maxilar, parece que puede deprimir el labio y dilatar la nariz.

13. Mediano posterior.

SINONÍMIA.—*Músculo incisivo del labio posterior.—Elevador del labio posterior.*

El mediano posterior es un manojo carnoso pequeño, situado entre el orbicular y la mucosa, el cual, hallándose inserto debajo del diente mediano y del colmillo posterior y en la cara interna ó adherente de la borla de la barba, despues de haberse unido al músculo del lado opuesto, tiene el oficio de elevar el labio correspondiente.

DIFERENCIAS DE LOS MÚSCULOS DE LA REGION FACIAL.—Vamos á exponer los caractéres más importantes de los músculos de la cara, haciendo caso omiso de todo aquello que, en nuestro concepto, no ofrezca interes. (Figura 4.ª)

El *orbicular de los labios* de los *carniceros* es rudimentario.

El alvéolo-labial de los *mismos* no tiene mas que el plano profundo, y éste muy delgado.

El *zigómato-labial* de los *rumiantes* está más desarrollado, tiene un color rojo vivo, y su extremidad superior se fija en la arcada zigomática.—En los *carniceros* se continúa superiormente con el zigómato-auricular.

El *lágrimo-labial* de los *rumiantes* está mucho más desarrollado.—El del *Cerdo* no existe.

El *supnaso-labial* del *Buey* se continúa superiormente con el músculo frontal ó cutáneo de la frente. En su extremidad inferior se encuentran tambien dos ramas, entre las cuales se hallan comprendidos el supmáxilo-labial y el piramidal de la nariz.—El del *Carnero* y del *Cerdo* puede decirse que no existe.—El de los *carniceros* representa una ancha expansion muscular

indivisa, que se une por arriba al músculo frontal, y por abajo se fija en el labio anterior.

El *supmáxilo-labial* de los *rumiantes* llega hasta el centro del hocico, y abraza el lado interno de la nariz.—Este músculo y el supmáxilo-nasal grande del *Cerdo* están reemplazados por tres cuerpos carnosos paralelos que, descendiendo á lo largo de la cara, terminan formando una red fibrosa, que se fija en el hueso del hocico y alrededor de las narices, sirviendo de elevador de estos órganos.—El supmáxilo-labial y el supmáxilo-nasal grande de los *carniceros* constituye un solo cuerpo carnoso, que se extiende desde la parte superior del orificio suborbitario hasta el labio anterior y el ala externa de la nariz.

El *supmáxilo-nasal grande* de los *rumiantes* se encuentra muy desarrollado, y termina en el tejido de las narices y del labio anterior en union con dos musculitos accesorios de los supmáxilo-labiales.

El *supmáxilo-nasal pequeño* de los *rumiantes* y de los *carniceros* no existe.—El del *Cerdo* es muy pequeño, y se halla alrededor de la nariz.

El *naso-transversal* no se encuentra en los demás animales.

El *máxilo-nasal* de los *carniceros* tampoco se encuentra ó es simplemente rudimentario.

ARTÍCULO III.

De los músculos de la extremidad posterior del tronco.

Los órganos contráctiles que hallamos en esta parte del cuerpo de los animales están agrupados en las cuatro regiones siguientes: 1.° *Region coccígea*. 2.° *Region anal*. 3.° *Region genital del macho*. 4.° *Region genital de la hembra*.

En el siguiente cuadro sinóptico insertamos los nombres de los músculos que cada una de estas regiones comprende:

LOS MÚSCULOS DE LA EXTREMIDAD POSTERIOR DEL TRONCO SE HALLAN AGRUPADOS EN CUATRO REGIONES:

- 1.° REGION COCCÍGEA, que consta de cuatro pares de músculos, á saber..... { 1.° Sacro-coccígeo superior. 2.° Sacro-coccígeo lateral. 3.° Sacro-coccígeo inferior. 4.° Isquio-coccígeo.
- 2.° REGION ANAL, que está formada de dos músculos { 1.° Esfínter del ano. 2.° Isquio-anal.
- 3.° REGION GENITAL DEL MACHO, que se divide en..... { Region testicular, que sólo tiene el músculo cremáster. / Region uretral, que comprende cuatro músculos..... { 1.° Esfínter uretral. 2.° Bulbo-cavernoso. 3.° Isquio-uretral. 4.° Transversal del perinéo.
- 4.° REGION GENITAL DE LA HEMBRA, que está compuesta de los dos músculos siguientes..... { 1.° Constrictor posterior de la vulva. 2.° Constrictor anterior de la vulva.

§ I. REGION COCCÍGEA.

En esta region encontramos *cuatro músculos pares,* destinados á producir los diversos movimientos que puede ejecutar la cola: 1.° *Sacro-coccígeo superior.* 2.° *Sacro-coccígeo lateral.* 3.° *Sacro-coccígeo inferior.* 4.° *Isquio-coccígeo.*

Para evitar enojosas repeticiones, y ántes de describir los músculos anteriormente citados, bueno será expongamos los caractéres generales de los tres primeros.

Los músculos sacro-coccígeos están protegidos por una aponeurosis comun que, además de continuarse con los ligamentos sacro-ilíaco y sacro-sciático, envia hojuelas que separan á los

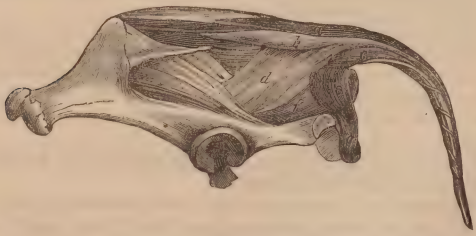

FIGURA 23.—*Músculos de las regiones coccígea, anal y genital.* (LEYH). *

* a. Sacro-coccígeo superior.—b. Sacro-coccígeo-lateral.—c. Sacro-coccígeo inferior.—d. Isquio-coccígeo.—e. Esfínter del ano.—f. Retractor del ano.—g. Constrictor ó esfínter de la vulva.

músculos agrupados alrededor y á lo largo de la cola. Todos estos arrancan del sacro; se dirigen atrás y abajo paralelamente al cóccis; disminuyen poco á poco de espesor, y se descomponen en manojos sucesivos, que terminan por pequeños tendones en cada uno de los huesos coccígeos.

1.° Sacro-coccígeo superior ó elevador corto de la cola. (Fig. 23).

El sacro-coccígeo superior es un músculo largo, carnoso y tendinoso, el cual, hallándose inserto cerca del vértice de las apófisis espinosas sacras y en la parte superior de los huesos del cóccis, dirige la cola en alto ó en trompa.

2.° Sacro-coccígeo lateral ó inclinador de la cola. (Fig. 23).

Este músculo es más largo y ménos tendinoso que el anterior. Toma orígen en las apófisis espinosas de las últimas vértebras lumbares, por medio de los manojos del transverso-espinal; se fija en las partes laterales del sacro y de los huesos coccígeos, y dirige la cola á derecha ó á izquierda.

3.° Sacro-coccígeo inferior ó depresor de la cola. (Fig. 23).

Este músculo es el más importante de todos los coccígeos, bajo el punto de vista quirúrgico, porque es el en que se practica la operacion de la miotomía caudal.

Definicion.—El sacro-coccígeo inferior *es un músculo largo, carnoso y tendinoso, situado en las regiones de sus nombres, y compuesto de dos manojos que se pueden aislar con facilidad; cuyo músculo, verificando sus inserciones en la cara inferior del sacro y en la de las vértebras coccígeas, deprime poderosamente la cola.*

Division.—Dicho músculo consta de *parte media, extremidad anterior* y *extremidad posterior.*

Parte media.—Admitamos, teóricamente hablando, que esta porcion del órgano que venimos describiendo tiene *cuatro caras: superior, inferior, externa* é *interna.*

La *cara superior* es irregular, y presenta fuertes y cortos tendones, que se insertan en el sacro y en los huesos coccígeos.—La *inferior* es convexa y carnosa, y está en relacion con el intestino recto y con la aponeurosis coccígea. En el momento en

que se desbrida esta cubierta conjuntiva, se distingue un surco que divide la masa muscular en *dos porciones* desiguales: la *externa* es la mayor (largo sacro-coccígeo inferior de Gurlt); la *interna* es la más delgada y corta, y no alcanza más allá de las primeras vértebras coccígeas (corto sacro-coccígeo inferior de Gurlt).—La *cara externa* se une al ligamento isquiático, al músculo ísquio-coccígeo y á la aponeurosis del mismo nombre.—La *interna* está en contacto con la arteria coccígea lateral, y se halla unida á la insercion que tiene el recto con el orígen de la cola.

Extremidad anterior.—Es la más gruesa, y se fija en la cara inferior de la tercera vértebra sacra.

Extremidad posterior.—Es la más delgada, y se une á la punta de los demás músculos coccígeos.

4.° Isquio-coccígeo ó depresor lateral de la cola. (Fig. 23).

El ísquio-coccígeo (coccígeo en el hombre) es un músculo plano, delgado y triangular, situado en la pared lateral de la pélvis, en direccion oblicua de abajo arriba y de delante atrás, entre el ligamento ancho de esta cavidad, el intestino recto y el sacro-coccígeo lateral, y compuesto de fibras divergentes; dicho músculo, verificando sus inserciones en la cara interna del expresado ligamento por medio de la aponeurosis de su ángulo inferior, en el borde lateral de la última vértebra sacra y en el de las dos primeras del cóccis, deprime bruscamente el maslo de la cola.

§ II. REGION ANAL.

Dos músculos son los destinados á mantener el ano en su estado normal de oclusion: el *esfínter del ano* y el *ísquio-anal.*

1.° Esfínter del ano ó esfínter externo. (Figs. 23 y 179).

El esfínter del ano es un músculo plano y orbicular, situado en la region de su nombre, entre la piel y la prolongacion de la membrana carnosa rectal, y adhiriéndose á la base de la cola, á los músculos del periné, y con especialidad al constrictor posterior de la vulva, mantiene cerrada, por su contraccion permanente, la abertura posterior del aparato digestivo.

Los alemanes admiten un músculo *esfínter interno;* pero nosotros opinamos que las fibras que componen este rodete carnoso pálido no son otra cosa que la prolongacion de la membrana muscular del intestino, que se coloca entre el esfínter y la mucosa rectal.

2.° Isquio-anal ó retractor del ano. (Fig. 23).

Este músculo es una lámina carnosa triangular, situada en la parte posterior de la pélvis, en direccion oblicua de abajo arriba y de delante atrás, y hallándose fija en la cresta supcotiloídea, en la cara interna del ligamento sciático y del esfínter, devuelve el ano al estado normal de oclusion, cuando se ha dilatado y dirigido atrás por los esfuerzos expulsivos.

§ III. REGION GENITAL DEL MACHO.

Dividiremos esta region en *testicular* y en *uretral.*

A. *Region testicular.*

La region testicular consta de *un solo músculo,* llamado

Cremáster ó músculo testicular. (Fig. 170).

El cremáster, del griego *cremao,* yo suspendo, es un músculo largo, carnoso y tendinoso, formado de manojos delgados, longitudinales, paralelos y de un color rojo vivo, y tomando orígen en la cara inferior de la aponeurosis lumbo-iliaca por medio de un tendon ancho y delgado, aplicándose á manera de una media caña á la parte externa de la vaina vaginal del cordon espermático, y terminando por tendones filamentosos en la superficie externa de la túnica fibrosa testicular, no sólo mantiene en suspension á la glándula espermática, sino que produce la ascension brusca de este último órgano.

B. *Region uretral.*

Los músculos que tienen por objeto aumentar ó disminuir los diámetros del conducto uretral son *cuatro,* y reciben los nombres siguientes: 1.° *Esfínter uretral.* 2.° *Bulbo-cavernoso.* 3.° *Isquio-uretral.* 4.° *Transversal del periné.*

1.° Esfinter uretral ó músculo de Wilson. (Fig. 174).

Damos este nombre á un conjunto de fibras dispuestas transversalmente encima y debajo de la porcion membranosa de la uretra, las cuales, unidas por sus extremos y sin fijarse en ningun hueso, reducen el diámetro del ventrículo uretral.

2.° Bulbo-cavernoso. (Figs. 170 y 174).

SINONÍMIA.—*Músculo uretral ó acelerador.—Músculo eyaculador de la orina y del esperma en el hombre.*

El bulbo-cavernoso es un músculo plano y prolongado, extendido á lo largo de la uretra peniana, y compuesto de fibras transversales curvilíneas, divididas en *dos porciones laterales* por un *rafe medio*. Dichas fibras parten de este rafe; describen arcos para rodear incompletamente al conducto uretral; terminan en las paredes del surco de los cuerpos cavernosos, y están destinadas á producir contracciones sucesivas y peristálticas, para favorecer la rápida expulsion de los líquidos depositados en el referido conducto.

3.° Isquio-uretral. (Figs. 170 y 174).

SINONÍMIA.—*Isquio-cavernoso.—Isquio-peniano.—Compresor de las glándulas de Cowper.—Erector ó sustentor del pene en el hombre.*

El isquio-uretral es un músculo plano, corto y de bastante espesor, situado en la arcada isquiática, en direccion oblicua de arriba abajo y de fuera adentro, y compuesto de *dos planos de fibras;* cuyo músculo, fijándose en la tuberosidad del ísquion, en el orígen de los cuerpos cavernosos, en la superficie de las glándulas de Cowper, y uniéndose con los manojos carnosos del músculo del lado opuesto, con los del bulbo cavernoso y con los del esfinter uretral, tiene el oficio de tirar del pene arriba y atrás, de aproximarlo á la pared abdominal y de comprimir las próstatas pequeñas.

4.° Transversal del periné.

Este órgano es una cinta carnosa impar, situada (en el macho) entre el esfinter del ano y el bulbo-cavernoso, y entre el mismo esfinter y el constrictor de la vulva (en la hembra), y sólo puede servir de auxiliar á los músculos precedentes.

Diferencias de los músculos de la region uretral.—El *Buey*, el *Carnero*, el *Macho cabrío*, el *Cerdo* y el *Perro* tienen *dos* músculos que no se encuentran en el *Caballo* y en el *Gato*. Nos referimos al *músculo protactor del prepucio* y al *retractor* del mismo órgano.

El *músculo protactor del prepucio* (fig. 178) es una cinta carnosa larga y de poco espesor, y situada debajo del vientre, la cual, verificando sus inserciones en la aponeurosis del oblicuo grande del abdómen y en la cara interna de la piel del prepucio, dirige á este órgano adelante, cuando entra en su estado normal de laxitud.

El *músculo retractor del prepucio* (fig. 178) es una faja muscular larga y estrecha que, principiando unida á la del lado opuesto cerca de la extremidad de la vaina prepuciana, y terminando en la cara profunda de la piel de la ingle, dirige el forro hácia atrás.

§ IV. REGION GENITAL DE LA HEMBRA.

Los *dos músculos impares* que hallamos en esta region, y que tienen el oficio de reducir los diámetros transversales de la vulva y de la entrada de la vagina, son el *constrictor posterior* y el *constrictor anterior*.

1.° Constrictor posterior de la vulva. (Figs. 23 y 179).

Este músculo es plano y elipsóide, situado en el espesor de los labios de la vulva, y compuesto de fibras casi circulares; dicho músculo, confundiéndose con el esfinter del ano, con los dos muslos, con la cara interna de la piel que lo cubre y con el clítoris, produce la oclusion de la abertura vulvaria, el estrechamiento de la entrada de la vagina y la elevacion del órgano eréctil durante el tiempo de la cópula.

2.° Constrictor posterior de la vulva. (Figs. 23 y 179).

Este músculo es una faja carnosa compuesta de fibras paralelas y curvilíneas, la cual, abrazando á manera de un arco la pared externa del orígen de la vagina, termina bajo la forma aponeurótica en las partes laterales del recto, sirviendo de auxiliar al constrictor posterior.

CAPÍTULO II.

DE LOS MÚSCULOS DE LOS MIEMBROS.

Anteriormente hemos dicho que las masas carnosas de estas partes del cuerpo de los animales se subdividen en *músculos de los miembros anteriores* y en *músculos de los miembros posteriores.*

Describiremos, pues, en dos artículos distintos cada uno de estos grandes grupos de órganos contráctiles, los cuales están destinados á poner en movimiento las palancas locomotoras de la máquina viva.

ARTÍCULO IV.

De los músculos de los miembros anteriores.

Las masas carnosas que se encuentran agrupadas alrededor de los *cuatro segmentos principales* de los remos torácicos, com-

ponen *otras tantas regiones*, que reciben los nombres siguientes: 1.º *Region escapular*. 2.º *Region humeral*. 3.º *Region radial*. 4.º *Region metacarpiana*.

En el siguiente cuadro sinóptico pueden verse las divisiones de éstas y los músculos que cada una comprende:

- LOS MÚSCULOS DE LOS MIEMBROS ANTERIORES COMPRENDEN CUATRO REGIONES.
  - 1.º REGION ESCAPULAR, que se divide en.....
    - Externa, que consta de cuatro músculos...
      - 1.º Abductor largo del brazo ó escápulo-trocantérico grande.
      - 2.º Abductor corto del brazo ó escápulo-trocantérico pequeño.
      - 3.º Espespinoso ó anti acromiano.
      - 4.º Subespinoso ó posti-acromiano.
    - Interna, que tiene tambien cuatro músculos.....
      - 1.º Subescapular ó subescápulo-trocantiniano.
      - 2.º Adductor del brazo ó subescápulo-humeral.
      - 3.º Coraco-braquial ó coraco-humeral.
      - 4.º Escápulo-humeral delgado ó tensor del ligamento escapular.
  - 2.º REGION HUMERAL, que se divide en
    - Anterior, que abraza dos músculos.....
      - 1.º Flexor largo del antebrazo, coraco-radial ó biceps del brazo.
      - 2.º Flexor corto ó torcido del antebrazo.
    - Posterior, que comprende cinco músculos....
      - 1.º Extensor largo del antebrazo ó escápulo-olecranoideo largo.
      - 2.º Extensor grueso del antebrazo ó escápulo-olecranoideo grande.
      - 3.º Extensor corto del antebrazo ó húmero-olecranoideo externo.
      - 4.º Extensor mediano del antebrazo ó húmero-olecranoideo interno.
      - 5.º Extensor pequeño del antebrazo ó ancóneo.
  - 3.º REGION RADIAL, que se divide en...
    - Anterior, que abarca cuatro musculos.....
      - 1.º Extensor recto ó anterior del metacarpo.
      - 2.º Extensor oblicuo del metacarpo ó rádio-pre-metacarpiano.
      - 3.º Extensor anterior de los falanges ó epitróclео-pre-falangiano.
      - 4.º Extensor lateral de los falanges ó rádio-pre-falangiano.
    - Posterior, que está compuesta de cinco musculos .....
      - 1.º Flexor externo del metacarpo ó epitróclео-supcarpiano.
      - 2.º Flexor oblicuo del metacarpo ó epicóndilo-supcarpiano.
      - 3.º Flexor interno del metacarpo ó epicóndilo-metacarpiano.
      - 4.º Flexor superficial de los falanges, sublime ó perforado.
      - 5.º Flexor profundo de los falanges ó perforante.
  - 4.º REGION METACARPIANA, que posee dos pares de músculos.....
    - 1.º Dos lumbricales.....
      - Externo.
      - Interno.
    - 2.º Dos inter-óseos metacarpianos.
      - Externo.
      - Interno.

§ I. REGION ESCAPULAR.

Las masas carnosas que se encuentran agrupadas alrededor del omoplato, y que producen movimientos al brazo, componen *dos regiones secundarias* denominadas *escapular externa* y *escapular interna*.

A. *Region escapular externa.*

En la cara externa del hueso de la espalda se hallan los *cuatro músculos* siguientes: 1.° *Abductor largo del brazo.* 2.° *Abductor corto.* 3.° *Supespinoso.* 4.° *Subespinoso.* Estudiaremos primero estos órganos motores del brazo, terminando con la descripcion de la *aponeurosis escapular externa.*

1.° Abductor largo del brazo ó escápulo-trocantérico grande. (Fig. 24).

Definicion.—El abductor largo del brazo (porcion posterior del deltóides en el hombre) *es un músculo largo, carnoso y tendinoso, situado entre la aponeurosis de proteccion, el subespinoso, el abductor corto y los extensores grueso y corto del antebrazo, y compuesto de dos ramas separadas superiormente en forma de V; dicho músculo, hallándose inserto en la tuberosidad de la espina acromion, en el ángulo dorsal de la escápula y en la cresta subtrocanteriana del húmero, no sólo tiene el oficio que indica su nombre, sino que flexe el brazo, y obra como un tensor potente de la fascia que le cubre.*

Division.—El músculo que nos ocupa consta de *cuerpo, rama anterior* y *rama posterior.*

Cuerpo.—Esta porcion del abductor largo del brazo es la más corta y gruesa; constituye el punto de union de las dos ramas, y tiene *dos caras* y *cuatro bordes.* Las caras son *externa* é *interna,* y los bordes *superior, inferior, anterior* y *posterior.*

La *cara externa* es convexa; se halla protegida por la parte inferior de la aponeurosis escapular, y presenta el surco que marca la union de las dos ramas.--La *interna* es tambien convexa, y descansa en la escavacion del extensor corto del antebrazo.—El *borde superior* es hipotético, y se continúa con el punto de partida de las ramas.—El *inferior* es tendinoso y carnoso, y se fija en la parte más elevada de la cresta subtrocantérica del húmero.—El *anterior* es un poco cóncavo, y se une á la extremidad inferior del subespinoso, por medio de tejido conectivo laxo.—El *posterior* es convexo, y está en relacion con la cara externa del extensor corto del antebrazo.

Rama anterior.—Esta rama, que es la más corta, se extiende oblicuamente arriba y adelante, cruzando la direccion del subes-

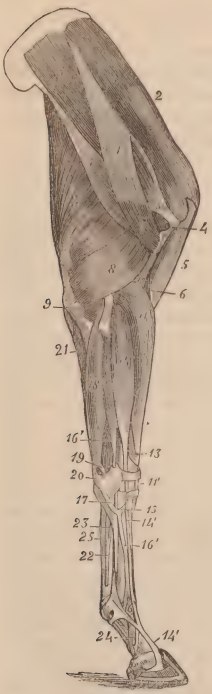

FIGURA 24.—*Músculos externos del miembro anterior.*—(CH). *

pinoso y del abductor corto, y tiene *una cara externa* y *otra interna, un borde anterior* y *otro posterior, una extremidad superior* y *otra inferior.*

La *cara externa* es plana, y se halla íntimamente adherida á la aponeurosis escapular.—La *interna* es un poco cóncava, y cubre á la externa del subespinoso.—El *borde anterior* es cóncavo, grueso por abajo, delgado por arriba, y se halla fijo por este punto en la tuberosidad de la espina acromion, á expensas de un repliegue de la aponeurosis de proteccion.—El *posterior* es convexo, y descansa en la cara externa de la rama posterior y en la del subespinoso.—La *extremidad superior* es delgada y pálida, y sus manojos se confunden con la fascia de refuerzo, fijándose en la cara externa del cartílago de prolongacion del omoplato y debajo del supespinoso.—La *inferior* es gruesa, y se continúa con el borde superior del cuerpo.

Rama posterior.—Es la más extensa; se dirige oblicuamente arriba y atrás, y presenta tambien *una cara externa* y *otra interna, un borde anterior* y *otro posterior, una extremidad superior* y *otra inferior.*

* 1 y 1. Abductor largo del brazo.—1.' Su insercion humeral.—2. Supespinoso.—3. Subespinoso.—3.' Su tendon de insercion.—4. Abductor corto del brazo.—5. Biceps ó flexor largo del antebrazo.—6. Flexor corto del antebrazo.—7. Extensor grueso del antebrazo.—8. Extensor corto del antebrazo.—9. Extensor pequeño del antebrazo ó ancóneo.—11. Extensor anterior del metacarpo.—11.' Su tendon.—12. Su aponeurosis humeral.—13. Extensor oblicuo del metacarpo.—14. Extensor anterior de los falanges.—14.' Su tendon principal.—15. Su rama menor que se une al extensor lateral.—16. Extensor lateral de los falanges.—16.' Su tendon.—17. Brida de refuerzo que recibe del carpo.—18. Flexor externo del metacarpo.—19. Su tendon metacarpiano.—20. Su tendon supcarpiano.—21. Porcion cubital del perforante.—22. Tendon del perforante. 23. Su brida carpiana.-24. Su vaina de refuerzo falangiana.-25. Tendon del perforado.

La *cara externa* es plana, y está cubierta por la rama anterior y por la aponeurosis de envoltura.—La *interna* es convexa, y se aloja en la escavacion del extensor grueso del antebrazo.—El *borde anterior* es cóncavo, y se halla oculto entre la rama anterior y el subespinoso.—El *posterior* es convexo, y se relaciona con la cara externa del extensor grueso del antebrazo.—La *extremidad superior* es aponeurótica, y se inserta en el ángulo dorsal de la escápula.—La *inferior* es contínua con el borde superior del cuerpo del órgano.

2.° Abductor corto del brazo ó escápulo-trocantérico pequeño.

(Figs. 3.ª, 24 y 25).

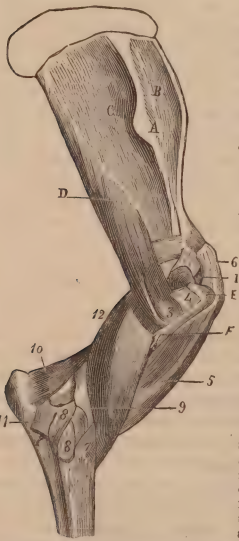

FIGURA 25.—*Músculos profundos de las regiones escapular y humeral.* *

DEFINICION.—El abductor corto del brazo (redondo menor en el hombre) *es un músculo largo y prismático, situado debajo del precedente y del subespinoso, en direccion oblicua de arriba abajo y de atrás adelante, y compuesto de manojos carnosos paralelos en sentido de su longitud provistos de intersecciones tendinosas; dicho músculo, verificando sus inserciones en el borde posterior de la escápula, en el tubérculo externo de la ceja gle-*

* 1. Ligamento capsular de la articulacion escápulo-humeral.—3. Insercion humeral del abductor corto del brazo.—4. Insercion terminal del subespinoso en la cresta del trocánter.—5. Músculo coraco-radial.—6. Su tendon de orígen, inserto en la apófisis coracóides.—7. Su insercion radial, confundida con el ligamento anterior de la articulacion del codo. 8 y 8. Ligamento lateral externo de esta articulacion.—9. Ligamento anterior.—10. Músculo ancóneo ó extensor pequeño del antebrazo.—11. Orígen del flexor externo del metacarpo.—12. Flexor corto del antebrazo.—A. Tuberosidad de la espina acromion.—B. Fosa supespinosa.—C. Fosa subespinosa.—D. Músculo abductor corto del brazo.—E. Vértice del trocánter.—F. Cresta subtrocanteriana.

noídea de este hueso y en la cresta subtrocanteriana del húmero, puede actúar auxiliando á su congénere.

Division.—El abductor corto consta de *parte media, extremidad superior* y *extremidad inferior.*

Parte media.—Es la porcion más extensa, y tiene *una cara externa* y *otra interna, un borde anterior* y *otro posterior.*

La *cara externa* es plana, y se halla cubierta por el abductor largo y por el subespinoso.—La *interna* es un poco convexa; descansa en la escavacion de los extensores largo y grueso del antebrazo, y protege al ligamento capsular de la articulacion escápulo-humeral. De esta misma cara sale un manojo mayor que los demás que lo constituyen, llamado por los alemanes *escápulo-trocantérico pequeño.*—El *borde anterior* es delgado y cortante en sus dos tercios superiores, fijándose en el borde posterior del omoplato y en el tubérculo externo de la ceja glenoídea del mismo hueso, por medio de varias lengüetas tendinosas.—El *posterior* es más grueso y completamente carnoso, relacionándose con los músculos subescapular y con los extensores del antebrazo supra-nombrados.

Extremidad superior.—Esta es tendinosa; termina en punta, y llega cerca del ángulo dorsal de la escápula.

Extremidad inferior.—Es mucho más ancha que la superior, gruesa y tendinosa, y se fija en la cresta subtrocanteriana, detrás del músculo anterior.

3.º Supespinoso. (Figs. 2.ª, 24 y 26).

SINONÍMIA.—*Supacromio-trocantérico.—Anti-espinoso ó anti-acromiano.—Espinoso anterior.—Supra-espinoso en el hombre.*

Definicion.—El supespinoso *es un músculo largo, grueso y prismático, situado á lo largo de la fosa anti-acromiana entre la fascia de refuerzo y los subespinoso, esterno-escapular y biceps del brazo, y compuesto de manojos carnosos gruesos, paralelos y bifurcados inferiormente para formar dos ramas cortas; cuyo músculo, verificando sus inserciones en el cartílago de prolongacion del omoplato, en el ángulo cervical del mismo hueso, en las asperezas de la fosa que lo contiene y en los trocánteres del húmero, no sólo actúa extendiendo á este órgano sólido, sino que puede poner tensa la aponeurosis de envoltura del coraco-radial.*

Division.—El músculo que nos ocupa consta de *parte media, extremidad superior* y *extremidad inferior.*

Parte media.—Es la porcion más extensa, y tiene *una cara externa* y *otra interna, un borde anterior* y *otro posterior.*

La *cara externa* es convexa, y se halla íntimamente adherida á la aponeurosis escapular.—La *interna* es convexa por arriba y cóncava por abajo, la cual se fija en la fosa supespinosa, y abraza la extremidad superior del biceps del brazo.—El *borde anterior* está relacionado con la porcion menor del gran pectoral y con el subescapular.—El *posterior* toca á la espina acromion, y cubre á una pequeña parte del subespinoso y del abductor largo del brazo.

Extremidad superior.—Esta porcion del supespinoso es la más estrecha y delgada, fijándose por medio de manojos aponeuróticos en la cara externa del cartílago de prolongacion del hueso de la espalda y en el ángulo cervical de este mismo órgano sólido.

Extremidad inferior.—Es más ancha que la superior, y se halla dividida en *dos ramas* cortas tendinosas que, despues de confundirse con la aponeurosis del biceps del brazo y con la del esterno-trocantiniano, se fijan en los trocánteres del húmero.

4.º Subespinoso. (Figs. 2.ª, 24 y 25).

Sinonímia.—*Subacromio-trocantérico. — Posti-espinoso ó posti-acromiano.— Espinoso posterior.—Infra-espinoso en el hombre.*

Definicion.—El subespinoso *es un músculo largo y más ancho que el anterior, situado á lo largo de la fosa posti-acromiana entre la aponeurosis de refuerzo, los abductores, el supespinoso y el extensor grueso del antebrazo, y compuesto de manojos carnosos paralelos y longitudinales unidos por láminas aponeuróticas profundas; dicho músculo, verificando sus inserciones en el cartilago de prolongacion de la escápula, en las asperezas de la fosa que lo aloja, en la espina acromion y en el trocánter del húmero, comunica un movimiento de rotacion á este hueso, dirigiéndolo afuera y atrás.*

Division.—El subespinoso consta de *parte media, extremidad superior* y *extremidad inferior.*

Parte media.—Es la porcion más extensa del órgano, y tiene

una cara externa y *otra interna, un borde anterior* y *otro posterior.*

La *cara externa* es plana por arriba y convexa por abajo, hallándose cubierta por la rama anterior del abductor largo y por la aponeurosis escapular.—La *interna* presenta la misma forma que la externa; llena la fosa posti-acromiana; se fija en las asperezas de esta misma parte, y descansa sobre los músculos abductor corto y extensor grueso del antebrazo.—El *borde anterior* es carnoso, y se inserta en el punto más elevado de la espina acromion.—El *posterior* es tambien carnoso, y se halla comprendido entre las dos ramas del abductor largo.

Extremidad superior.—Es la más ancha, plana y delgada, y se fija en el cartílago de prolongacion del omoplato.

Extremidad inferior.—Esta es mucho más estrecha, gruesa y convexa; se encuentra cubierta por el mastóido-humeral; refuerza al ligamento capsular de la articulacion del brazo, y presenta *dos ramas* distintas: una *externa,* provista de un tendon ancho y de bastante espesor, que se desliza por la convexidad del trocánter á espensas de una membrana sinovial, insertándose en la superficie rugosa de la cresta de este último, y otra *interna,* que es carnosa y aponeurótica, y se fija en la convexidad de la misma eminencia huesosa.

Aponeurosis escapular externa.

Damos este nombre á un órgano membranoso, situado en la superficie externa de la region escapular, debajo del panículo carnoso, del mastóido-humeral y de los trapecios, y compuesto de manojos de tejido conectivo condensado blanco cruzados en diferentes direcciones; dicho órgano, adhiriéndose íntimamente á las masas carnosas bajo el aspecto de pliegues y de vainas, y fijándose en varios puntos del omoplato, no sólo sirve de refuerzo á estas mismas masas, sino que las proporciona un poderoso medio contentivo.

B. *Region escapular interna.*

En la cara interna del omoplato hallamos los *cuatro músculos* siguientes: 1.° *Subescapular.* 2.° *Adductor del brazo.* 3.° *Coraco-braquial.* 4.° *Escápulo-humeral delgado.* Describiremos

estos órganos destinados á mover el brazo, terminando con la definicion de la *aponeurosis escapular interna.*

1.° Subescapular ó subescápulo-trocantiniano. (Fig. 26).

Definicion.—El subescapular *es un músculo ancho, de mucho espesor y triangular, situado á lo largo de la fosa de su nombre, entre la aponeurosis de refuerzo, el dentellado grande, el supespinoso y el adductor del brazo, y compuesto de manojos carnosos y tendinosos convergentes hácia su ángulo inferior; cuyo músculo, hallándose inserto en toda la gran escavacion subescapular y en el trocantin del húmero, no sólo puede producir la adduccion, sino tambien un movimiento de semirotacion á este mismo hueso.*

Division.—El subescapular tiene *dos caras, tres bordes* y *tres ángulos.* Las caras son *externa* é *interna,* los bordes *superior, anterior* y *posterior,* y los ángulos *superiores* é *inferior.*

La *cara externa* es convexa, y se fija en las asperezas de la fosa subescapular por medio de manojos carnosos y aponeuróticos.—La *interna* es casi plana y blanca nacarada; se halla cubierta por la aponeurosis de refuerzo, y está separada del dentellado grande por abundante cantidad de tejido conectivo amorfo.—El *borde superior* es irregular y delgado, presentando tres puntas, que además de fijarse en el orígen de la fosa ósea, establece relacion con las inserciones del dentellado grande y del angular del omoplato.—El *anterior* forma uno de los lados mayores del triángulo, y se une con el del supespinoso, dejando inferiormente un espacio por donde atraviesan los vasos y el nervio subescapulares.—El *posterior* compone el otro lado mayor de dicha figura; se junta al borde anterior del adductor del brazo, quedando ambos aislados en su tercio inferior por un intersticio que aloja los vasos y el nervio ántes referidos.—Los *dos ángulos superiores* no ofrecen nada digno de mencion.—El *ángulo inferior* es el punto de convergencia de los manojos que constituyen el órgano; está provisto de un tendon voluminoso, que se inserta en el trocantín del húmero; resbala sobre esta eminencia huesosa por medio de una pequeña bolsa sinovial; refuerza considerablemente al ligamento capsular de la articulacion del brazo, y se encuentra cubierto en parte por el tendon

de orígen del coraco-humeral, que resbala por la superficie de aquel tendon, á espensas de otra bolsa sinovial.

FIGURA 26.—*Músculos internos del miembro anterior.* *

2.° Adductor del brazo. (Fig. 26).

SINONÍMIA.—*Subescápulo-humeral.—Depresor del húmero.—Redondo mayor en el hombre.*

DEFINICION.—El adductor del brazo *es un músculo largo y aplanado de un lado á otro, situado detrás y en la misma direccion que el precedente entre el gran dorsal, el extensor largo del antebrazo, el coraco-radial y los troncos vásculo-nerviosos que van al resto del miembro torácico, y compuesto de manojos carnosos longitudinales engrosados en su centro; dicho músculo, hallándose inserto en el ángulo dorsal de la escápula y en la rugosidad de la cara interna del cuerpo del húmero, no sólo puede actúar produciendo la adduccion, sino tambien como rotator y flexor de este hueso.*

DIVISION.—El adductor del brazo consta de *parte media, extremidad superior* y *extremidad inferior.*

Parte media.—Es la porcion más extensa, y tiene *una cara externa* y *otra interna, un borde anterior* y *otro posterior.*

La *cara externa* es plana, y está en contacto con la aponeurosis del gran dorsal y la del extensor largo del ante-

* 1. Músculo-subescapular.—2. Adductor del brazo.—3. Tendon de insercion que le es comun con el gran dorsal.—4. Gran dorsal.—5. Tendon de origen del músculo coraco-humeral.—6. Rama larga de este músculo.—7. Su rama corta.—8. Insercion del manojo que recibe este músculo del esterno-trocantiniano.—9. Insercion de este último en el trocantin.—10. Supespinoso.—11. Coraco-radial.—12. Su insercion en el radio.—12.' Brida tendinosa que este músculo envia al extensor anterior del metacarpo.—13. Origen del flexor corto del antebrazo.—14. Su terminacion.—14.' Tendon que envia al cúbito.—15. Extensor grueso del antebrazo.—16 y 16. Extensores largo y grueso.—17. Extensor mediano.—18. Flexor oblicuo del metacarpo.—18.' Su porcion olecranoidea.—19. Flexor interno.—20. Origen de los flexores de los falanges.—20.' Estos mismos en la vaina carpiana.—21. Tendon del perforado.—21.' Su anillo sesamoideo.—22. Tendon del perforante.—23. Brida que este recibe de los tejidos del carpo.—24. Extensor anterior del metacarpo.—25. Insercion del extensor oblicuo.

brazo.—La *interna* es tambien plana, y se halla separada del dentellado grande por los mismos tejidos que el subescapular.—El *borde anterior* es convexo, y se encuentra unido al posterior de este último músculo.—El *posterior* es igualmente convexo, y está confundido con el gran dorsal.

Extremidad superior.—Esta porcion es estrecha y delgada, y se inserta en el ángulo dorsal de la escápula.

Extremidad inferior.—Es la más ancha y gruesa de las dos, y se halla provista de un tendon que, unido íntimamente á la terminacion del gran dorsal, y se fija en la tuberosidad ó rugosidad de la cara interna del cuerpo del húmero.

3.º Coraco-braquial, coraco-humeral ó elevador del brazo. (Fig. 26).

Definicion.—El coraco-braquial *es un músculo largo é irregular, situado profundamente entre los que hemos descrito, el biceps del brazo y el esterno-trocantiniano, en direccion oblicua de arriba abajo y de delante atrás, y compuesto de un tendon y de dos ramas carnosas; dicho músculo, efectuando sus inserciones en el pico de la apófisis coracóides y en el cuerpo del húmero, puede producir la elevacion de este hueso y su rotacion hácia dentro.*

Division.—La forma del coraco-humeral nos autoriza para dividirlo en *tendon de orígen, rama anterior* y *rama interna.*

Tendon de orígen.—Es pequeño, plano y situado debajo del coraco-radial y del esterno-trocantiniano. Nace del pico de la apófisis coracóides; sale del intersticio que dejan el supespinoso y el subescapular, y se dirige adentro, resbalando por encima del tendon de este último músculo.

Rama anterior.—Es la más superficial y de mayor volúmen, hallándose representada por un cuerpo carnoso de bastante espesor, que es aplanado lateralmente y compuesto de fibras musculares y aponeuróticas longitudinales. Parte de la extremidad inferior del tendon de orígen; se dirige adelante; refuerza al ligamento capsular de la articulacion del brazo, y termina en la cara anterior del húmero.

Rama interna.—Es profunda, y presenta la forma de una cinta completamente carnosa que, partiendo del mismo punto

que la anterior, y dirigiéndose hácia abajo, termina encima de la tuberosidad interna del cuerpo del húmero.

4.º Escápulo-humeral delgado ó tensor del ligamento capsular.

Llamamos así á un *manojo carnoso pequeño* y cilindróide, que sólo se encuentra en el pliegue de la articulacion escápulo-humeral de los solípedos entre el ligamento capsular y el extensor grueso del antebrazo; cuyo manojo, efectuando sus inserciones en la ceja glenoídea del omoplato, en el ligamento referido y debajo de la cabeza del húmero, pone tirante á dicha cápsula fibrosa en el momento de la flexion del brazo.

Aponeurosis escapular interna.

Damos este nombre á una prolongacion de la aponeurosis externa, la cual, cuando llega al borde anterior del supespinoso, se infleje y adelgaza cubriendo transversalmente los músculos de la parte profunda de la espalda.

Diferencias de los músculos de la region escapular.—Los caractéres diferenciales más importantes que presentan algunos músculos de esta region son los siguientes: (Fig. 4.ª)

El *abductor largo del brazo* de los *carniceros* es muy voluminoso, y se encuentra dividido en *una porcion anterior* y en *otra posterior*. La *primera* nace directamente del acromion, y la *segunda* parte de toda la extension de la espina escapular.

El *supespinoso* del *Perro* y del *Gato* es tambien muy voluminoso, y termina por una sola rama que va al trocánter.

El *subespinoso* de los *mismos animales* es más estrecho que el supespinoso, y sólo tiene en su extremidad inferior la rama externa.

El *subescapular* de los *carniceros* es proporcionalmente más largo, redondeado y semilunar en su ángulo inferior.

El *coraco-humeral* del *Cerdo* y de los *carniceros* no tiene mas que una rama; es más aponeurótico, y termina encima de la insercion del redondo grande.

§ II. REGION HUMERAL.

Los órganos contráctiles que se hallan agrupados alrededor del húmero, y que dan movimiento al antebrazo, se dividen en

dos subregiones, llamadas *humeral anterior* y *humeral posterior.* Los músculos de la *primera* obran como flexores y los de la *segunda* como extensores.

A. *Region humeral anterior.*

En esta region no encontramos mas que *dos músculos,* denominados *flexor largo* y *flexor corto del antebrazo.*

1.° Flexor largo del antebrazo. (Figs. 3.ª, 24, 25 y 26).

SINONÍMIA.—*Coraco-radial.—Escápulo-radial.—Biceps del brazo en el hombre.*

DEFINICION.—El flexor largo del antebrazo *es un músculo cilindróide, situado en la parte anterior del húmero y en el encuentro entre el supespinoso, el coraco-braquial, el esterno-trocantiniano y la aponeurosis de refuerzo, en direccion oblicua de arriba abajo y de delante atrás, y compuesto de un vientre medio con un tendon en cada uno de sus extremos; dicho músculo, verificando sus inserciones en la base de la apófisis coracóides y en la tuberosidad anterior del rádio, no sólo puede flejer el antebrazo poniendo tensa su aponeurosis, sino que obra mecánicamente limitando la flexion del ángulo escápulo-humeral.*

DIVISION.—El órgano que definimos consta de *parte media, extremidad superior* y *extremidad inferior.*

Parte media.—Es la porcion más considerable del músculo, y tiene *una cara ántero-lateral* y *otra posterior.*

La *cara ántero-lateral* es convexa; se encuentra cubierta por su misma aponeurosis y por el esterno-trocantiniano, y presenta un surco que marca los *dos grandes manojos* que componen el vientre medio. Estos manojos están formados de fibras carnosas longitudinales mezcladas con muchas intersecciones tendinosas.—La *cara posterior* es casi plana; se confunde insensiblemente con la ántero-lateral, y descansa en la superficie de la cara anterior del húmero y sobre el flexor corto del antebrazo.

Extremidad superior.—Esta porción consiste en una cuerda tendinosa de seis á ocho centímetros de longitud, que se extiende desde la base de la apófisis coracóides, en donde está inserta, hasta un poco más abajo de la extremidad superior del húmero, presentando *una cara anterior* y *otra posterior.*

La *cara anterior* se halla cubierta por las dos ramas del supespinoso.—La *cara posterior* está aislada de la cápsula fibrosa de la juntura escápulo-humeral, por una almohadilla célulo-adiposa; pero cuando llega á la extremidad superior del hueso del brazo, se ensancha considerablemente, y se provee de una capa de materia cartilaginosa, para amoldarse á la figura de la doble gotera bicipital, por cuyo punto resbala á expensas de una sinovial propia.

Extremidad inferior.—Es un tendon corto, que se adhiere á los tejidos blancos de delante de la articulacion del codo; colócase debajo del ligamento funicular interno de la misma juntura; envia una brida fibrosa muy resistente al extensor anterior del metacarpo y á la aponeurosis del antebrazo, y termina en la tuberosidad bicipital del rádio.

2.º Flexor corto del antebrazo. (Figs. 3.ª, 24, 25 y 26).

SINONÍMIA.—*Húmero-cubital oblicuo.—Húmero-radial.—Flexor torcido del antebrazo.—Braquial anterior en el hombre.*

DEFINICION.—El flexor corto del antebrazo *es un músculo largo y grueso, colocado en toda la gotera de torsion del cuerpo del húmero entre el adductor del brazo, los extensores grueso, corto y mediano del antebrazo, el extensor anterior del metacarpo y el coraco-radial, y compuesto de manojos carnosos paralelos; cuyo músculo, fijándose detrás y debajo de la cabeza del hueso antedicho, en el borde interno del rádio y en la cara interna del cúbito, desempeña el oficio que indica su nombre.*

DIVISION.—El flexor corto del antebrazo consta de *parte media, extremidad superior* y *extremidad inferior.*

Parte media.—Es la porcion más extensa, y tiene *una cara anterior* y *otra posterior, un borde superior* y *otro inferior.*

La *cara anterior* es plana y cóncava, para amoldarse á la superficie de la gotera de torsion del cuerpo del húmero.—La *posterior* es convexa, y se halla cubierta por el adductor del brazo y por los extensores grueso, corto y mediano del antebrazo.—Los *bordes superior* é *inferior* limitan las caras, y están en contacto con los músculos que acabamos de nombrar.

Extremidad superior.—Es la más voluminosa; se fija detrás y debajo de la cabeza del húmero, por medio de mano-

jos carnosos robustos, y descansa sobre el escápulo-humeral delgado.

Extremidad inferior.—Es la más estrecha y delgada, y presenta un tendon aplanado, que se desliza por una corredera transversal del lado interno del rádio. Este tendon pasa por debajo del ligamento interno de la articulacion del codo, y se divide en *dos colas* cortas, que se insertan en el hueso del antebrazo y en la cara interna del cúbito.

B. *Region humeral posterior.*

Esta region consta de *cinco músculos* llamados comunmente *masa olecranoídea,* por efectuar sus inserciones móviles en la apófisis olécranon. En atencion al oficio que desempeñan se denominan *extensores del antebrazo,* distinguiéndose con los epítetos especiales de *largo, grueso, corto, mediano* y *pequeño.*

1.° Extensor largo del antebrazo ó escápulo-olecranoídeo largo. (Fig. 26).

Definicion.—Damos este nombre *á un músculo plano y rectangular, colocado entre el extensor grueso, el esterno-trocantiniano, el adductor del brazo y el gran dorsal, y formado de una porcion carnosa y de otra aponeurótica casi verticales; dicho músculo, fijándose en el borde axilar del omoplato, en el posterior del olécranon y en la aponeurosis radial, puede poner tensa esta fascia y extender el antebrazo.*

Division.—Suponiendo que el extensor largo del antebrazo tiene una figura rectangular, diremos que presenta *dos caras, cuatro bordes* y *cuatro ángulos.* Las caras son *externa é interna,* los bordes *superior, inferior, anterior* y *posterior,* y los ángulos *superiores* é *inferiores.*

La *cara externa* está en contacto con los extensores grueso y mediano.—La *interna* se relaciona con los músculos esterno-trocantiniano, adductor del brazo y gran dorsal.—El *borde superior* es muy delgado y aponeurótico, y se inserta en el borde axilar del omoplato, en union con el extensor grueso.—El *inferior* es carnoso; se une á la aponeurosis radial, y está formado de fibras casi verticales divisibles en *dos grupos* ó *manojos* distintos, que parecen otros dos músculos.—El *anterior* es aponeurótico, y se adhiere á la fascia de envoltura del coraco-radial,

por medio de una hoja fibrosa que cubre á los vasos y nervios de la cara interna del brazo.—El *posterior* es carnoso, y se inserta en el mismo borde de la apófisis olécranon y en la aponeurosis del antebrazo.

2.° Extensor grueso del antebrazo ó escápulo-olecranoideo grande. (Figs. 2.ª, 24 y 29).

Definicion.—El extensor grueso del antebrazo (porcion larga del triceps braquial en el hombre) *es un músculo muy voluminoso y triangular, situado en el espacio escápulo-húmero-olecranoídeo entre el precedente, el gran dorsal, el adductor del brazo, la aponeurosis de refuerzo, el abductor largo y los extensores corto y mediano, y compuesto de manojos carnosos y aponeuróticos muy robustos; cuyo músculo, efectuando sus inserciones en el ángulo posterior de la escápula, en el borde axilar de este mismo hueso y en el vértice del olécranon, desempeña el oficio que expresa su nombre.*

Division.—El extensor grueso tiene *dos caras, tres bordes* y *tres ángulos*. Las caras son *externa* é *interna*, y los bordes y los ángulos *superiores, inferiores* y *posteriores*.

La *cara externa* es convexa, y presenta *dos escavaciones:* una *superior*, en donde se aloja la rama correspondiente del abductor largo del brazo, y otra *inferior*, que recibe al extensor corto.—La *cara interna* es plana, y se une á la externa del extensor largo.—El *borde superior* está representado por una fuerte aponeurosis comprendida entre dos hojas de la fascia del brazo; se halla reforzado por la aponeurosis del extensor largo, y verifica su insercion en el borde axilar del omoplato.—El *inferior* es carnoso, y descansa sobre los extensores pequeño y mediano del antebrazo.—El *posterior* es el más grueso y el que tiene los manojos más largos.—El *ángulo superior* es aponeurótico, y se fija en el ángulo dorsal de la escápula.—El *inferior* es carnoso y obtuso, y no presenta nada que merezca mencionarse.—El *posterior* es el sitio hácia el cual convergen las fibras musculares, y está representado por un tendon corto y grueso, que no sólo se inserta en el vértice del olécranon, sino que resbala por la misma eminencia á expensas de una bolsa sinovial.

3.° Extensor corto del antebrazo ó húmero olecranoídeo externo. (Figs. 2.ª y 24).

El extensor corto del antebrazo (vasto-externo del triceps braquial en el hombre) es un músculo corto y prismático, colocado entre el húmero y la parte inferior de la cara externa del precedente, en direccion oblicua de arriba abajo y de delante atrás, y compuesto de *manojos paralelos terminados por una aponeurosis;* dicho músculo, efectuando sus inserciones en la línea curva que existe detrás del trocánter y en el vértice del olécranon, confundiéndose con el tendon del extensor grueso, desempeña el oficio que expresa su nombre.

4.° Extensor mediano del antebrazo ó húmero-olecranoídeo interno. (Fig. 26).

El extensor mediano del antebrazo (vasto interno del triceps braquial en el hombre) es un músculo corto y piriforme, situado entre la cara interna del húmero y el borde inferior del extensor grueso, en direccion oblicua de arriba abajo y de delante atrás, y compuesto de fibras convergentes hácia *dos pequeños tendones terminales;* dicho músculo, hallándose inserto en la cara interna del hueso del brazo y en la apófisis olécranon, desempeña el oficio que indica su nombre.

5.° Extensor pequeño del antebrazo, húmero-olecranoídeo pequeño ó ancóneo. (Figs. 24 y 25).

El extensor pequeño del antebrazo es un músculo corto, prismático y de fibras convergentes, colocado detrás de la articulacion del codo y sobre el saco sinovial superior de la misma juntura, y fijándose alrededor de la fosa olecranoídea del húmero y en el borde anterior del olécranon, no sólo auxilia la accion de los anteriores, sino que desempeña el papel de ligamento capsular y de tensor del saco antedicho.

Diferencias de los músculos de la region humeral.—Las más notables que ofrecen los músculos del brazo en los demás animales domésticos son las siguientes: (Figs. 4.ª y 28).

El *flexor largo del antebrazo* del *Cerdo* y de los *carniceros* tiene una disposicion particular en el tendon de su extremidad inferior. Este tendon se inserta en la tuberosidad bicipital; emite

una cola corta que se desliza por el lado interno del rádio á expensas de una bolsa sinovial propia, y termina en la cara interna del cúbito, cerca de la base de la apófisis oléeranon.

El *flexor corto del antebrazo* del *Cerdo* y de los *carniceros* termina por un tendon pequeño, que se fija en el cúbito por debajo de la rama correspondiente del coraco-radial.

El *extensor largo del antebrazo* de los *rumiantes* está poco desarrollado.—El del *Cerdo* y de los *carniceros* nace de la cara interna del gran dorsal.

El *extensor mediano del antebrazo* de los *rumiantes* y el *ancóneo* del *Cerdo* y de los *carniceros* tiene un volúmen extraordinario.

§ III. REGION RADIAL.

Los músculos que rodean al rádio por todas partes, y que tienen el oficio de mover el metacarpo y los falanges son *nueve*. *Cuatro* se hallan situados delante de este hueso, formando la *region anterior*, y *cinco* colocados detrás, componiendo la *region posterior*.

A. *Region radial anterior.*

Los *cuatro músculos* que extienden el metacarpo y los falanges, son: 1.° *Extensor recto ó anterior del metacarpo.* 2.° *Extensor oblicuo del metacarpo.* 3.° *Extensor anterior de los falanges.* 4.° *Extensor lateral de los falanges.*

1.° Extensor recto ó anterior del metacarpo. (Figs. 2.ª, 3.ª, 24 y 42).

SINONÍMIA.—*Epitrócleo-pre-metacarpiano.—Extensor del metacarpo.—Húmero-metacarpiano anterior.—Representa los dos radiales externos del hombre.*

DEFINICION.—El extensor anterior del metacarpo *es un músculo largo y conóide, situado verticalmente entre la aponeurosis comun, el extensor oblicuo del metacarpo y los extensores falangianos, y compuesto de un cuerpo carnoso y de un tendon; cuyo músculo, verificando sus inserciones en la cresta del epitrócleo, encima de la fosa coronoidea y en la tuberosidad súpero-anterior de la caña, desempeña el oficio que indica su nombre.*

DIVISION.—La forma del extensor anterior del metacarpo permite que lo dividamos en *cuerpo carnoso* y *tendon*.

Cuerpo carnoso ó porcion superior.—Esta porcion del

músculo es la más larga, y se extiende desde la extremidad inferior del húmero hasta más abajo de la mitad del cuerpo del rádio. Tiene la figura de un cono invertido, que es convexo por delante y por sus lados y un poco aplanado por detrás, y presenta, por consiguiente, *una cara ántero-lateral* y *otra posterior, una base* y *un vértice.*

La *cara ántero-lateral* está cubierta por la aponeurosis comun, y hácia fuera se halla en relacion con el extensor anterior de los falanges.—La *posterior* se encuentra aplicada al rádio.—La *base* describe un arco dirigido arriba y atrás, hasta alcanzar el epitrócleo, en donde se inserta. Esta parte del cono carnoso se halla comprendida entre el coraco-radial y el extensor corto del antebrazo; descansa sobre el flexor corto, al cual se une por intermedio de una lámina aponeurótica muy fuerte, y refuerza considerablemente al ligamento capsular de la articulacion del codo.—El *vértice* es contínuo con la extremidad superior del tendon y el punto hácia donde convergen las fibras carnosas que componen el órgano.

Tendon ó porcion inferior.—Es un poco aplanado de delante atrás, y presenta *una cara ántero-lateral* y *otra posterior, una extremidad superior* y *otra inferior.*

La *cara ántero-lateral* es convexa; se halla cruzada por el tendon del extensor oblicuo, y está mantenida en su posicion por dos arcos fibrosos blancos.—La *posterior* es plana; descansa en una pequeña parte de la cara anterior del rádio; se coloca en la corredera vertical interna, situada delante de la extremidad inferior de este hueso; establece adherencias con el ligamento capsular del carpo por medio de una vaina fibrosa, y resbala por ésta á expensas de dos bolsas sinoviales.—La *extremidad superior* es cilíndrica, y se continúa con el vértice del cono carnoso.—La *inferior* es aplanada, y verifica su insercion en la tuberosidad súpero-anterior del metacarpiano grande.

2.º Extensor oblicuo del metacarpo. (Figs. 2.ª, 3.ª, 24 y 25).

SINONÍMIA.—*Cúbito-pre-metacarpiano.—Rádio-pre-metacarpiano.—Representa el abductor largo y el extensor corto del pulgar del hombre.*

El extensor oblicuo del metacarpo es un músculo pequeño y penniforme, situado debajo del extensor anterior de los falanges, en direccion oblicua de arriba abajo y de fuera adentro, y

compuesto de fibras carnosas y de un tendon terminal; dicho músculo, verificando sus inserciones en el lado externo del rádio, en la cabeza del peroné interno y en el ligamento lateral del carpo, despues de haberse colocado en la cara ántero-lateral del tendon del precedente y en la corredera oblicua de la extremidad inferior del hueso del antebrazo, no sólo desempeña el papel que indica su nombre, sino que puede comunicar la rotacion á la caña, dirigiéndola de dentro adelante.

3.° Extensor anterior de los falanges. (Figs. 23, 24 y 25).

SINONÍMIA.—*Epitrócleo-pre-falangiano.—Húmero-pre-falangiano.—Extensor largo comun de los falanges.—Extensor comun de los dedos del hombre.*

DEFINICION.—Damos el nombre de extensor anterior de los falanges *á un músculo largo, situado verticalmente delante y afuera del rádio entre los extensores anterior y oblicuo del metacarpo y el extensor lateral de los falanges, y compuesto de un cuerpo carnoso provisto de láminas aponeuróticas y de un tendon; cuyo músculo, verificando sus inserciones en el epitrócleo, en el húmero, en el ligamento lateral externo de la articulacion del codo, en la tuberosidad externa y superior del hueso del antebrazo, en el borde externo de éste y en la apófisis piramidal del tejuelo, desempeña el oficio que indica su nombre.*

DIVISION.—El músculo que nos ocupa consta de *un cuerpo carnoso* y de *un tendon.*

Cuerpo carnoso.—Esta porcion superior es la más corta del músculo, fusiforme, aplanada de delante atrás, y se extiende desde el epitrócleo del húmero hasta cerca del tercio inferior del rádio. Este cuerpo carnoso tiene, por consiguiente, *una cara anterior* y *otra posterior, un borde externo* y *otro interno, una extremidad superior* y *otra inferior.*

La *cara anterior* es un poco convexa, y se halla cubierta por la aponeurosis comun.—La *posterior* es plana; está en contacto con el rádio, y protege al extensor oblicuo del metacarpo.—El *borde externo* se halla relacionado con el extensor lateral de los falanges, y se fija en el mismo borde del hueso del antebrazo. El *interno* toca al extensor anterior del metacarpo.—La *extremidad superior* es estrecha, y verifica su insercion en la tuberosidad externa ó epitrocloídea del hueso del brazo por medio

de un pequeño tendon.—La *inferior* es la ménos gruesa, y se continúa con la extremidad superior del

Tendon.—Es la porcion más larga, cilíndrica en su orígen, aplanada de delante atrás, y se extiende desde la extremidad inferior del cuerpo carnoso hasta el último falange. Este tendon tiene *las mismas caras, iguales bordes* é *idénticas extremidades* que el cuerpo carnoso.

La *cara anterior* es un poco convexa, y se halla cubierta por el calzon aponeurótico radial.—La *posterior* es casi plana; resbala por la corredera más externa del rádio por medio de una bolsa sinovial; está aplicada al ligamento capsular del carpo por medio de un arco fibroso blanco; desciende á lo largo de la caña; alcanza la articulacion del menudillo; se fija por bridas muy cortas en el ligamento capsular de esta juntura, y pasa por delante de las articulaciones inter-falangianas, adhiriéndose á sus contornos.—El *borde externo,* despues de abandonar la corredera radial y el arco fibroso carpiano, proyecta una cola larga y resistente, que se une al tendon del extensor lateral. Cuando llega delante del primer falange recibe á la cola oblicua del ligamento suspensor del menudillo.—El *borde interno* se junta tambien con la cola respectiva de este último ligamento.—La *extremidad superior* es contínua con el cuerpo carnoso.—La *inferior* está representada por una expansion aponeurótica que, además de fijarse en toda la apófisis piramidal del tejuelo, se adhiere al contorno articular del segundo falange, constituyendo el ligamento capsular anterior de esta última juntura del dedo.

4.° Extensor lateral de los falanges. (Figs. 2.ª, 3.ª y 24).

SINONÍMIA.—*Cúbito-pre-falangiano.—Rádio-pre-falangiano.—Extensor corto comun de los falanges.—Representa al extensor propio del dedo pequeño del hombre.*

DEFINICION.—El extensor lateral de los falanges *es un músculo largo y estrecho, situado verticalmente en la parte lateral del antebrazo entre su aponeurosis, el extensor anterior de los falanges, el flexor externo del metacarpo, el perforado y el perforante, y compuesto de un cuerpo carnoso y de un tendon; dicho músculo, verificando sus inserciones en la tuberosidad externa y superior del rádio, en el ligamento capsular del menudillo y*

delante y arriba de la cuartilla, produce la extension de todas las regiones inferiores del miembro torácico.

Division.—El extensor lateral de los falanges consta de *un cuerpo carnoso* y de *un tendon.*

Cuerpo carnoso.—Es la porcion más corta y superior, penniforme y aplanada de delante atrás, la cual se extiende desde la parte más elevada del rádio hasta el cuarto inferior de este mismo hueso, y tiene *una cara externa* y *otra interna, un borde anterior* y *otro posterior, una extremidad superior* y *otra inferior.*

La *cara externa* es plana, y se halla cubierta por una vaina aponeurótica especial y por el extensor anterior de los falanges.—La *interna* es tambien plana; está unida al lado externo del rádio, y descansa sobre el origen del extensor oblicuo del metacarpo.—El *borde anterior* es convexo, y se encuentra protegido por el extensor anterior de los falanges.—El *posterior* toca al anterior del flexor externo del metacarpo.—La *extremidad superior* tiene un tendon corto, que se fija en la tuberosidad externa de la parte más alta del rádio y en el ligamento lateral correspondiente de la juntura del codo.—La *inferior* es cilíndrica, y se continúa con el

Tendon.—Esta es la porcion inferior, más larga, cilíndrica en su nacimiento, en forma de cinta en lo restante de su trayecto, y se extiende desde el punto en donde termina el cuerpo carnoso hasta el primer falange. El tendon del músculo que nos ocupa tiene *una cara externa* y *otra interna, un borde anterior* y *otro posterior, una extremidad superior* y *otra inferior.*

La *cara externa* es un poco convexa, y se halla protegida por la aponeurosis comun y por la del panículo carnoso.—La *interna* es plana; resbala, á expensas de una vaina sinovial, por la corredera de la tuberosidad externa é inferior del rádio y por debajo del ligamento lateral del carpo, situándose delante y á lo largo de la caña.—El *borde anterior* recibe á la cola tendinosa del extensor anterior de los falanges, ó de lo que los alemanes llaman *tendon del músculo de Phillips,* y establece íntimas adherencias con el borde externo del tendon de aquel músculo.—El *posterior* recibe una brida muy fuerte, que procede de los tejidos fibrosos de la cara externa de la rodilla, describiendo con la cola antedicha la figura de una V.—La *extremidad superior* es

cilíndrica y contínua con la inferior del cuerpo carnoso.—La *inferior* es ancha; se inserta delante y arriba de la cuartilla; está adherida al ligamento capsular de la articulacion metacarpo-falangiana, y sus fibras divergentes se confunden con el tendon del extensor anterior de los falanges y con las colas oblicuas del ligamento suspensor del menudillo.

B. *Region radial posterior.*

Los *cinco músculos* colocados detrás del rádio, y que tienen por objeto flejer los segmentos inferiores del remo torácico, son los siguientes: 1.° *Flexor externo del metacarpo.* 2.° *Flexor oblicuo del metacarpo.* 3.° *Flexor interno del metacarpo.* 4.° *Flexor superficial de los falanges.* 5.° *Flexor profundo de los falanges.*

Describiremos primeramente estos órganos contráctiles, y terminaremos con la *aponeurosis comun ó radial, la vaina carpiana* y *la vaina sesamoidea.*

1.° Flexor externo del metacarpo. (Figs. 2.ª y 24).

SINONÍMIA.—*Epitrócleo-supcarpiano.—Húmero-supcarpiano externo.—Cubital posterior en el hombre.*

DEFINICION.—El flexor externo del metacarpo *es un músculo largo, situado verticalmente al lado externo del antebrazo entre la aponeurosis comun, el extensor lateral de los falanges, el flexor oblicuo del metacarpo, el perforado y el perforante, y compuesto de fibras carnosas mezcladas con intersecciones albugíneas y de un tendon en cada una de sus extremidades; dicho músculo, fijándose en el epitrócleo, en el hueso corvo y en la cabeza del peroné externo, tiene el oficio que indica su nombre.*

DIVISION.—El flexor externo del metacarpo consta de *parte media, extremidad superior* y *extremidad inferior.*

Parte media.—Esta porcion mayor del músculo que nos ocupa es aplanada de fuera adentro, y tiene *una cara externa* y *otra interna, un borde anterior* y *otro posterior.*

La *cara externa* es plana, y se halla protegida por la aponeurosis comun.—La *interna* es un poco cóncava, y cubre á los flexores del dedo.—El *borde anterior* es convexo, y está en relacion con el extensor lateral.—El *posterior* es tambien con-

vexo, y se encuentra unido al flexor oblicuo por medio de tejido conectivo amorfo.

Extremidad superior.—Es estrecha, y está provista de un tendon corto y grueso, que se fija en la parte más elevada del epitróleo, y en el borde posterior del ligamento lateral externo del codo, descansando sobre el saco sinovial correspondiente de la misma articulacion.

Extremidad inferior.—Es más ancha que la superior, y tiene un tendon dividido en *dos ramas:* una *anterior* delgada y cilíndrica que, despues de haber resbalado por la corredera de la cara externa del corvo por medio de una vaina sinovial, se fija en la cabeza del peroné externo, y otra *posterior* más ancha y corta, que se inserta en el borde no articular del corvo, confundiéndose con el tendon del flexor oblicuo.

2.° Flexor oblicuo del metacarpo. (Fig. 26).

SINONÍMIA.—*Epicóndilo-supcarpiano.—Húmero-supcarpiano interno.—Flexor interno del metacarpo.—Cubital anterior en el hombre.*

DEFINICION.—Bourgelat dió el nombre de flexor oblicuo del metacarpo *á un músculo largo* y *de estructura análoga á la del anterior, situado verticalmente detrás del antebrazo entre la aponeurosis comun, los flexores externo é interno, el perforado y el perforante, y fijándose en la base del epicóndilo, en el olécranon y en el borde superior del corvo, desempeña el oficio de su nombre.*

DIVISION.—El músculo que describimos consta de *parte media, extremidad superior* y *extremidad inferior.*

Parte media.—Es la porcion más voluminosa del órgano, aplanada de atrás adelante, y tiene *una cara posterior* y *otra anterior, un borde externo* y *otro interno.*

La *cara posterior* ó *superficial* es un poco convexa, y se encuentra protegida por la aponeurosis comun.—La *anterior* ó *profunda* es cóncava, y cubre á los flexores falangianos.—El *borde externo* está en relacion con el flexor externo.—El *interno* se halla en contacto con el flexor interno.

Extremidad superior.—Es la más ancha y tiene *dos ramas:* una *externa* ó carnosa, que se inserta en el olécranon, y otra *interna* provista de un tendon, que se adhiere á la base del epicóndilo.

Extremidad inferior.—Es la más estrecha, y posee un tendon ancho, que se inserta en el borde superior del corvo, en union del flexor externo.

3.° Flexor interno del metacarpo. (Fig. 26).

SINONÍMIA. — *Epicóndilo-metacarpiano.* — *Húmero-metacarpiano interno.*— *Flexor del metacarpo.*—*Flexor del carpo.*—*Palmar mayor en el hombre.*

DEFINICION.—El flexor interno del metacarpo *es un músculo largo y de estructura parecida á la del precedente, aunque más estrecho, grueso y carnoso, situado verticalmente en la parte interna del antebrazo entre la aponeurosis comun, el flexor oblicuo, el perforado y el perforante, y fijándose en la base del epicóndilo y en la cabeza del peroné interno, desempeña el oficio que su nombre indica.*

DIVISION.—Este músculo consta de *parte media, extremidad superior* y *extremidad inferior.*

Parte media.—Es la porcion más extensa del órgano, aplanada de dentro afuera, y tiene *una cara interna* y *otra externa, un borde anterior* y *otro posterior.*

La *cara interna* ó *superficial* es plana, y está protegida por la aponeurosis comun.—La *externa* ó *profunda* es plana tambien, y cubre parte del flexor oblicuo, el perforado, el perforante, vasos y nervios importantes.—El *borde anterior* se apoya en el interno del rádio.—El *posterior* descansa sobre la cara superficial del músculo descrito anteriormente.

Extremidad superior.—Es la más ancha, y se encuentra representada por un tendon muy corto, que se fija en la base del epicóndilo, en union del flexor oblicuo.

Extremidad inferior.—Se halla constituida por un tendon largo y cilíndrico que, despues de haber atravesado por un conducto fibroso de la parte interna del carpo, se inserta en la cabeza del peroné respectivo.

4.° Flexor superficial de los falanges, sublime ó perforado. (Figs. 2.ª, 3.ª, 24 y 26).

SINONÍMIA.—*Epicóndilo-falangiano.*—*Húmero-coronario ó húmero-falangiano.*—*Flexor superficial de los dedos del hombre.*

DEFINICION.—El sublime *es un músculo muy largo, situado verticalmente detrás del rádio, cubierto por los tres flexores del*

metacarpo, y compuesto de un cuerpo carnoso y de un tendon; cuyo músculo, verificando sus inserciones en el vértice del epicóndilo y en la parte más elevada de la cara posterior de la corona, desempeña el oficio que indica su nombre, y obra de una manera mecánica, manteniendo en su posicion el ángulo metacarpo-falangiano.

Division.—El músculo sublime consta de *un cuerpo carnoso* y de *un tendon.*

Cuerpo carnoso.—Es largo, delgado y prismático; tiene muchas intersecciones aponeuróticas, y se extiende desde la extremidad inferior del húmero hasta cerca de la rodilla. Para facilitar el estudio de la porcion carnosa del órgano que nos ocupa, admitimos en ella *una cara anterior* y *otra posterior, un borde externo* y *otro interno, una extremidad superior* y *otra inferior.*

La *cara anterior* es irregular, y se halla como engastada en la sustancia del flexor profundo.—La *posterior* es un poco convexa, y está cubierta por los tres músculos superficiales.—Los *bordes externo* é *interno* tienen relacion con los mismos órganos que las caras.—La *extremidad superior* se inserta en el vértice del epicóndilo en union del perforante.—La *inferior* es contínua con el

Tendon.—Este es ancho y aplanado de delante atrás; se extiende hasta la corona, y tiene *una cara anterior* y *otra posterior, un borde externo* y *otro interno, una extremidad superior* y *otra inferior.*

La *cara anterior* es plana, y no sólo está en contacto con la posterior del tendon del profundo, sino que abandona bridas que establecen la union entre las dos cuerdas tendinosas.—La *posterior* es tambien plana, y se halla protegida por las vainas carpiana y sesamoídea.—Los *bordes externo* é *interno* se encuentran relacionados con estas mismas vainas, con los vasos y nervios colaterales de la caña y digitales y con los músculos lumbricales.—La *extremidad superior* es contínua con el cuerpo del órgano, y recibe una enorme cola fibrosa blanca (procedente de la eminencia de insercion situada en la cara posterior del rádio), que establece adherencias íntimas con la aponeurosis radial y con el perforante.—La *inferior* está protegida por la expansion fibrosa de la vaina sesamoídea, y presenta *dos ramas cortas* y *un arco.* Las *primeras* se insertan detrás y arriba

de la corona, y el *segundo* facilita el paso al tendon del flexor profundo.

5.ª Flexor profundo de los falanges ó perforante.

(Figs. 2.ª, 3.ª, 24, 26 y 27).

SINONÍMIA.—*Húmero-rádio-cúbito-falangiano.—Flexor profundo de los dedos del hombre.*

DEFINICION.—El perforante *es un músculo muy largo, situado verticalmente detrás del rádio y debajo de los precedentes, y compuesto de un cuerpo carnoso y de un tendon; cuyo músculo, verificando sus inserciones en el epicóndilo, en el cúbito, en el hueso mayor del antebrazo y en el tejuelo, no sólo fleje á los falanges, al metacarpo y á la rodilla, sino que limita el descenso del ángulo del menudillo durante la estacion y en el momento del apoyo.*

DIVISION.—El músculo que describimos consta de *un cuerpo carnoso* y de *un tendon.*

Cuerpo carnoso.—Suponemos que esta parte del perforante tiene *una cara anterior* y *otra posterior, un borde externo* y *otro interno, una extremidad superior* y *otra inferior.*

La *cara anterior* está en contacto con el rádio y con el cúbito.—La *posterior* recibe al cuerpo carnoso del sublime, y se halla cubierta por los flexores del metacarpo.—Los *bordes externo* é *interno* se encuentran en relacion con los mismos órganos que las caras.—La *extremidad superior* presenta bien marcadas las *tres porciones* que componen el cuerpo del músculo de que tratamos, llamadas *epicondiloídea ó mayor, cubital ó mediana* y *radial ó menor.* La *primera,* que está unida al perforado, se fija con éste en el vértice del epicóndilo. La *segunda,* que es conóide, se inserta en la parte más elevada del borde posterior del olécranon. La *tercera,* que se halla situada debajo de la primera, se adhiere al rádio, y representa al flexor largo del pulgar del hombre. Todas estas porciones se unen por tejido conectivo poco consistente.—La *extremidad inferior* resulta del concurso de los cordones fibrosos de las porciones expresadas, cuyas soldaduras se efectúan cerca del carpo.

Tendon.—Es largo y aplanado de delante atrás; se extiende desde el carpo hasta el último falange, y tiene *una cara anterior*

y *otra posterior, un borde externo* y *otro interno, una extremidad superior* y *otra inferior.*

La *cara anterior* es plana; se halla en contacto con el ligamento suspensor del menudillo, y recibe cerca de la mitad del metacarpo una fuerte brida de refuerzo, procedente del ligamento comun posterior de la articulacion de la rodilla.—La *posterior* es tambien plana, y está unida á la anterior del tendon del sublime, por intermedio de varios manojos fibrosos cortos.—Los *bordes externo* é *interno* guardan relacion con los mismos vasos y nervios que los bordes del perforado.—La *extremidad superior* es contínua con el tendon terminal del cuerpo, y se encuentra alojada en la vaina carpiana.—La *inferior* es la más importante. Penetra en la arcada sesamoídea; salva el arco que le presta el sublime; pasa por entre las dos ramas terminales de éste, deslizándose por la polea posterior del segundo falange; se coloca encima de su aponeurosis de refuerzo, y termina, considerablemente ensanchada, formando lo que se llama *aponeurosis plantar,* que se inserta en toda la cresta semilunar del tejuelo y en la superficie interna del fibro-cartílago lateral del dedo. Esta expansion fibrosa resbala por la cara ínfero-posterior del pequeño sesamoídeo, por medio de una sinovial propia y vexiculosa, conocida por Bouley con el nombre de *pequeña vaina sesamoídea,* y se encuentra cubierta por una hoja aponeurótica, que este mismo autor ha denominado *vaina de refuerzo del tendon perforante.*

Aponeurosis radial ó comun del antebrazo.

Definicion.—La aponeurosis radial *es una fascia de forma de un manguito aplicada alrededor de las masas carnosas y tendinosas del antebrazo, la cual, fijándose en el olécranon, en la cara interna del rádio y en la extremidad superior de este hueso, no sólo protege á los músculos, sino que los mantiene en su posicion durante las contracciones violentas y repetidas que ejecutan.*

Division.—Dicha aponeurosis tiene *una cara externa* y *otra interna, un borde superior* y *otro inferior.*

La *cara externa* es convexa, y se halla recorrida por vasos y nervios superficiales, que se encuentran aislados de la piel por una hoja fibrosa más resistente en la parte interna de la region

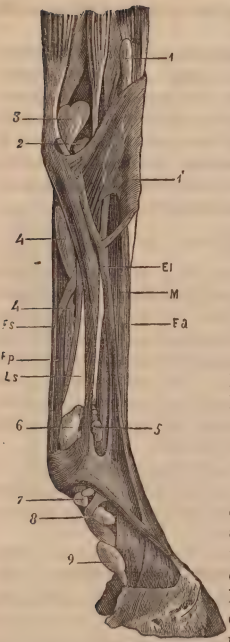

FIGURA 27—*Tendones y sinoviales del miembro anterior del Caballo.* *

que en la externa. Esta hoja, que en nuestro concepto es procedente del panículo carnoso, tiene por tensor al músculo esterno aponeurótico.—La *cara interna* es cóncava, y envia muchas láminas que penetran en los intersticios de las masas carnosas para formar vainas contentivas á los músculos.—El *borde superior* es contínuo con la aponeurosis del brazo y de la espalda, recibiendo á la vez la insercion del extensor largo del antebrazo y la brida de refuerzo del coraco-radial, que puede ser considerada como el único medio de tension de la fascia que nos ocupa.—El *inferior* se prolonga por toda la circunferencia de la rodilla, constituyendo las vainas tendinosas de esta region.

Vaina carpiana. (Figs. 24, 26 y 27).

Damos este nombre y el de *arcada supcarpiana* á un aparato anular de grandes dimensiones, situado en la parte póstero-inferior de la rodilla, y compuesto por el hueso corvo, por el manojo arqueado del carpo y por la superficie pulimentada del ligamento comun posterior de la misma juntura; cuyo aparato, no sólo da paso á los

* M. Metacarpo.—E l. Extensor lateral de los falanges.—F a. Tendon del extensor anterior.—F p. Tendon del flexor profundo de los falanges.—L s. Ligamento suspensor del menudillo.—1. Sinovial vaginal que tapiza el tendon del extensor anterior del metacarpo.—1.' Sinovial vaginal que tapiza el tendon del extensor anterior de los falanges por delante del carpo.—2. Fondo del saco supero-externo de la sinovial radio-carpiana.—3. Fondo del saco superior de la vaina tendinosa carpiana.—4 y 4. Parte inferior de la misma vaina.—5. Fondo del saco de la sinovial de la articulacion metacarpo-falangiana.—6, 7, 8. Fondos de los sacos superior, medio é inferior de la gran vaina sesamoidea.—9. Extremidad inferior de la misma vaina, puesta al descubierto por medio del desbridamiento de la vaina fibrosa de refuerzo del tendon perforante.

tendones falangianos, sino que facilita su desliz á expensas de la sinovia de una *larga vaina*.

La arcada que describimos se continúa por arriba con la aponeurosis radial, confundiéndose por abajo con la vaina sesamoídea. La *vaina sinovial* envuelve á los tendones falangianos desde la parte súpero-posterior de la rodilla hasta cerca de la mitad de la caña, y se encuentra á cinco ó seis centímetros de distancia de la gran vaina sesamoídea, quedando por consiguiente libre este espacio, que es el elegido por los quirúrgicos para la práctica de la operacion de la tenotomía plantar.

Vaina sesamoídea. (Figs. 24, 26 y 27).

Conocemos con este nombre y con los de *arcada sesamoídea* y de *metacarpo-falangiana* á un aparato anular prolongado, que ocupa la parte posterior del menudillo y de los primeros falanges, y que está compuesto de los ligamentos anular, inter-sesamoídeo, sesamoídeos inferiores y de la polea de la cara posterior del segundo falange; cuya vaina, no sólo está destinada á dar paso á los tendones flexores del dedo, manteniéndolos aplicados contra la misma arcada, sino que facilita el desliz de estos á expensas de una extensa *sinovial vaginal*.

La vaina sesamoídea se encuentra completada por una expansion fibrosa blanca que cubre la extremidad inferior del tendon sublime, y que se adhiere al propio tiempo á la de los falanges por medio de *tres bridas* fibrosas especiales.

La *sinovial vaginal*, llamada por Bouley *gran vaina sesamoídea*, tapiza las paredes inferiores de la arcada de igual nombre; se refleja sobre los tendones flexores; llega á la extremidad inferior de los peronés, y desciende hasta la cara posterior del segundo falange, en donde forma un gran saco que se aplica al posterior de la última sinovial de la articulacion del dedo y al superior de la pequeña vaina sesamoídea.

Diferencias de los músculos de la region radial.—Los órganos contráctiles de esta parte de los miembros anteriores de los demás animales domésticos son los que presentan diferencias de más importancia. Las expondremos, pues, con el mayor laconismo y precision posibles. (Figs. 4.ª, 28 y 29).

El *músculo extensor anterior del metacarpo* del *Cerdo* tiene su tendon inserto en la extremidad superior del gran metacar-

piano interno.—El tendon del mismo músculo de los *carniceros* se divide en dos ramas, que representan los tendones terminales de los dos radiales externos del hombre.

FIGURA 28.—*Músculos del antebrazo del Buey*, vistos por el lado interno. *

El *extensor oblicuo del metacarpo* de los *rumiantes* termina en la parte interna de la extremidad superior del metacarpiano principal.—El del *Cerdo* se fija en el metacarpiano interno.—El de los *carniceros* verifica su insercion en el metacarpiano del dedo pulgar, facilitando la separacion de este dedo de los demás, y se desprende de una rama que resbala por medio de un sesamoídeo sobre el tercer hueso de la fila inferior del carpo, confundiéndose con el ligamento posterior de esta misma juntura.

El *extensor anterior de los falanges* del *Buey*, del *Carnero* y de la *Cabra* está dividido en *dos porciones* paralelas en toda su longitud: una *externa*, que es el *extensor comun de los dedos;* otra *interna*, que constituye el *extensor propio del dedo interno*. El *primero* es un poco más voluminoso, y cuando llega al orígen del dedo, su tendon se bifurca para terminar en cada una de las apófisis piramidales. El *segundo* se coloca al lado externo de la articulacion metacarpo-falangiana; camina á lo largo del dedo ensanchándose; recibe á las dos colas del ligamento suspensor del menudillo, y se bifurca inferiormente: una de las dos ramas efectúa su insercion en la cara anterior del segundo falange, y la otra, que es más ancha, cubre al

* 1. Extensor anterior del metacarpo.—1.' Insercion de su tendon.—2. Extensor oblicuo. 3. Extensor comun de los dedos.— 3.' Su tendon.—3." Bifurcacion terminal de este tendon.—4. Extensor propio del dedo interno.—4.' Su tendon.—5. Extensor propio del dedo externo.—5.' Su tendon.—6. Su rama de insercion en el segundo falange.—7. La que va al tercero.—8. Flexor externo del metacarpo.—9. Porcion olecranoídea del perforante.—10. Tendon del perforante.—11. Tendon del perforado.—12. Ligamento suspensor del menudillo.—13. Brida que éste proporciona al perforado para formar el anillo por el cual pasa el perforante.—14: Brida externa que éste envía al extensor propio del dedo externo.—15. Coraco-radial.—16. Braquial anterior.—17. Ancóneo.

ligamento lateral externo comun á las dos articulaciones interfalangianas.—El del *Cerdo* está representado por *dos músculos* análogos á los de los rumiantes. El *externo,* ó extensor comun de los dedos, se divide fácilmente en varios manojos, y termina por cuatro ramas tendinosas, que se fijan en las apófisis piramidales de cada uno de los dedos. El *interno,* ó extensor propio de los dedos internos, posee un tendon bifurcado para adherirse al lado excéntrico del tercer falange del dedo que ha de mover.—El de los *carniceros* está reemplazado por el extensor comun de los dedos, cuyo tendon se halla dividido en cuatro ramas, destinadas á poner en movimiento á cada uno de los dedos mayores.

El *extensor lateral de los falanges* del *Buey,* del *Carnero* y de la *Cabra* se encuentra relativamente más desarrollado, y forma el extensor propio del dedo externo. Su tendon terminal tiene la misma disposicion que el extensor propio del dedo interno, y los dos están destinados á separar un dedo del otro.—El del *Cerdo* termina ensanchándose sobre la cara excéntrica del dedo externo.—El de los *carniceros* se divide en tres ramas, que verifican sus inserciones en la cara anterior de los tres dedos externos, confundiéndose con el tendon del extensor comun, ó con los manojos fibrosos que envian á estos tendones los músculos inter-óseos metacarpianos.

El *flexor externo del metacarpo* del *Cerdo,* del *Perro* y del *Gato* termina en la cabeza del metacarpiano externo.

El *flexor oblicuo del metacarpo* de los *carniceros* se encuentra cubierto por el perforado; su rama olecranoídea es más gruesa que en los demás animales domésticos, y ésta no se une al cuerpo principal del músculo hasta su extremidad inferior.

El *flexor interno del metacarpo* del *Cerdo* termina en el metacarpiano del dedo mayor interno.—El del *Perro* y del *Gato* se llama *palmar grande,* y es delgado y cónico, fijándose su tendon en el metacarpiano del índice.

El *perforado* de los *rumiantes* se encuentra formado de dos porciones, cuyas cuerdas tendinosas convergen hácia la parte media de la region metacarpiana. El único tendon que resulta de esta fusion pronto se divide en dos ramas, que se comportan en el dedo como el tendon simple del perforado de los solípedos. Obsérvase, además, que cada una de estas ramas recibe una brida fibrosa, procedente del ligamento comun posterior

del carpo, la cual tiene mucha analogía con la que en el caballo refuerza el del perforante, y concurre á la formacion del anillo, en donde se mete este último.—El *perforado* del *Cerdo* tiene dos cuerpos carnosos, terminados cada uno por un tendon, que se fijan inferiormente en el segundo falange de uno de los dedos mayores.—El del *Perro* y del *Gato* está compuesto de un cuerpo carnoso largo y ancho, separado del perforante por el flexor oblicuo del metacarpo. El tendon del sublime pasa por fuera de la brida carpiana, y se divide en cuatro ramas, que terminan en el segundo falange de los cuatro dedos principales.

El *tendon del flexor profundo* de los *rumiantes*, cuando llega cerca del menudillo, se divide en dos ramas que, despues de haber atravesado el anillo del sublime de cada uno de los dedos, termina detrás de la cara inferior del tercer falange, confundiéndose con la almohadilla plantar y con el ligamento inter-digital inferior. Los didáctilos carecen de brida carpiana y de vaina de refuerzo.—El del *Cerdo* se divide en cuatro ramas terminales, que alcanzan al último falange de cada dedo.—En los *carniceros* se distingue: 1.° Que la porcion radial del flexor profundo de los falanges (flexor largo del pulgar) parte de cerca de la extremidad superior del rádio. 2.° Que la porcion cubital es un músculo semi-penniforme, y nace de toda la cara posterior del cúbito. 3.° Que la porcion epicondiloídea (epitrocloídea en estos animales) abandona encima de la rodilla un manojo pequeño, terminado por un tendon delgado (palmar delgado en el hombre), que se pierde en la arcada fibrosa de la vaina carpiana. 4.° Que el tendon terminal se divide en cinco ramas, una para cada dedo.

FIGURA 29.—*Aparato tendinoso y ligamentoso de la cara posterior de la region digital del Buey (miembro posterior).* *

MÚSCULOS PROPIOS DE LA REGION RADIAL DE LOS CARNICEROS.—Los *carniceros* poseen *cinco* músculos en el antebrazo, que no

* 1. Tendon del perforado.—2 y 2. Ramas terminales de este tendon.—3 y 3. Su bifurcacion.—4 y 4. Perforante.—6 y 6. Bridas superiores del ligamento interdigital inferior, que se insertan en el primer falange.—7. Ligamento interdigital inferior.—8 y 8. Ligamento suspensor del menudillo.

tienen analogía con ninguno de los de los solípedos, y, por consiguiente, merecen mencion especial. Estos músculos son: el *extensor propio del pulgar y del índice,* el *supinador largo,* el *supinador corto,* el *pronador redondo* y el *pronador cuadrado.* (Fig. 30).

Extensor propio del pulgar y del índice.—Este órgano, que representa el *extensor del pulgar y el extensor propio del índice del hombre,* es un músculo carnoso y tendinoso, situado

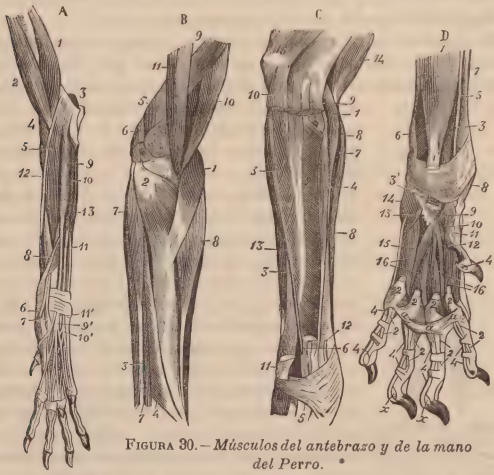

FIGURA 30.—*Músculos del antebrazo y de la mano del Perro.* *

* A. REGION ANTERIOR SUPERFICIAL.—1. Flexor corto del antebrazo ó braquial anterior.—2. Flexor largo del antebrazo ó biceps braquial.—3. Ancóneo.—4. Pronador redondo.—5. Extensor anterior del metacarpo ó radiales externos.—6. Su tendon de insercion, destinado al cuarto metacarpiano.—7. El que va al tercero.—8. Extensor oblicuo del metacarpo ó abductor largo y extensor corto del pulgar. 9. Extensor comun de los dedos. 9.' Su tendon terminal en el punto en que se divide en cuatro ramas.—10. Extensor propio de los tres dedos externos ó extensor lateral de los falanges del caballo.—10.' Su tendon terminal en el origen de su trifurcacion.—11. Extensor propio del pulgar y del índice.—11.' Su tendon terminal.—12. Supinador largo.—13. Flexor externo del metacarpo ó cubital posterior.

B. REGION ANTERIOR PROFUNDA.—1. Pronador redondo.—2. Supinador corto.—3. Extensor propio del pulgar y del índice.—4. Extensor oblicuo del metacarpo.—

entre el extensor lateral de los falanges y el oblicuo del metacarpo. Nace con este último del lado externo del rádio; pasa por delante de la rodilla, envuelto por la sinovial del extensor comun de los dedos; colócase en la parte interna de éste, y se divide en dos ramas, que terminan en el pulgar y en el índice.

Supinador largo.—Este músculo es una pequeña cinta carnosa y aponeurótica, situada delante y adentro del extensor anterior del metacarpo. Parte con este último de la cresta que limita por detrás la gotera de torsion del cuerpo del húmero, y termina en la parte interna de la extremidad inferior del rádio.

Supinador corto.—Este músculo es triangular, de fibras divergentes, y situado debajo del extensor anterior del metacarpo y del extensor comun de los dedos. Arranca de la fosita que se encuentra en la parte externa de la superficie articular inferior del húmero, por un tendon plano que está confundido con el ligamento lateral de la juntura del codo, y termina delante y adentro del rádio.

Pronador redondo.—Es un músculo grueso y corto, situado en la parte interna del antebrazo, entre el flexor interno y el extensor anterior del metacarpo. Tiene su orígen en la pequeña tuberosidad epitrocloídea, y termina al lado interno del rádio.

---

5. Insercion superior del extensor anterior del metacarpo.—6. Insercion del extensor anterior de los falanges.—7. Extensor propio de los tres dedos externos.—8. Flexor interno del metacarpo ó palmar grande.—9. Mastóido-humeral.—10 y 11. Flexores largo y corto del antebrazo.

C. Region posterior profunda.—1. Pronador redondo.—2. Pronador cuadrado. 3 y 3. Porcion cubital del perforante.—4. Porcion radial del mismo ó flexor largo del pulgar. 5. Tendon terminal del perforante. 6. Tendon del palmar delgado, que es una division del mismo perforante.—7. Extensor anterior del metacarpo.—8. Supinador largo.—9. Insercion epitrocleana de los músculos perforado, perforante, flexor oblicuo y flexor interno del metacarpo.—10. Insercion olecranoídea del flexor oblicuo. 11. Insercion supcarpiana del mismo.—12. Tendon terminal del flexor interno. 13.—Extensor propio de los dedos externos.—14. Coraco-radial ó biceps.—15. Tendon de los extensores del antebrazo.

D. Region posterior superficial y músculos propios del piè ó de la mano.—1. Perforado.—1.' Su tendon cortado á su paso por detrás de la vaina carpiana.—2, 2, 2 y 2. Sus ramas terminales.—3. Perforante.—3.' Su tendon cortado á su salida de la vaina carpiana.—4, 4, 4, 4 y 4. Sus ramas terminales.—5. Tendon del flexor interno del metacarpo.—6. Flexor oblicuo ó cubital anterior.—7. Extremidad inferior del supinador largo.—8. Tendon terminal del extensor oblicuo del metacarpo.—9. Abductor corto del pulgar.—10. Oponente del pulgar.—11. Flexor corto del pulgar. 12. Adductor del pulgar transformado en el Perro en adductor del índice.—13. Flexor corto del dedo pequeño.—14. Adductor del dedo pequeño.—15. Oponente del mismo dedo.—16 y 16. Inter-óseos metacarpianos.—a, a, a. Bridas que mantienen á los tendones flexores aplicados á las articulaciones metacarpo-falangianas, impidiendo la excesiva separacion de los dedos, y cuyo conjunto representa en estado rudimentario la aponeurosis palmar del hombre.

Pronador cuadrado.—Es un músculo largo (cuadrado en el hombre), situado detrás del rádio y debajo de las masas carnosas de la region anti-braquial posterior, y compuesto de fibras transversales, el cual se extiende desde la insercion de los flexores del antebrazo hasta cerca del carpo.

§ IV. REGION METACARPIANA.

Los *cuatro músculos* que componen la region metacarpiana de los solípedos son rudimentarios, y se denominan *lumbricales* é *inter-óseos metacarpianos.*

1.° Lumbricales.

Los lumbricales, llamados así por su figura y delgadez, son dos músculos largos, cilíndricos y rudimentarios, situados uno á cada lado del metacarpo, los cuales, tomando orígen en los bordes del tendon perforante y encima del anillo del perforado, y terminando por un tendon filamentoso, que se pierde en la lámina fibrosa que envuelve la almohadilla del espolon, pueden actuar como ligamentos suspensores de este último órgano.

2.° Inter-óseos metacarpianos.

Los inter-óseos metacarpianos, llamados, equivocadamente, *lumbricales superiores* ó *grandes,* son dos musculitos largos, cilíndricos y rudimentarios, situados en la parte interna de los peronés, y compuestos de fibras carnosas superiores y de un tendon filamentoso; cuyos musculitos, verificando sus inserciones en el tejido fibroso blanco que rodea la cabeza de los metacarpianos pequeños y en las colas oblicuas del ligamento suspensor del menudillo, pueden actuar como tensores de estas últimas.

Diferencias.—Los *rumiantes* no tienen ningun músculo en la region metacarpiana.—El *Cerdo* posee: 1.° *Un músculo* que representa el *flexor corto del dedo pequeño* del hombre y de los carniceros. Este músculo nace del ligamento metacarpo-supcarpiano, y termina en el tendon del extensor propio del dedo pequeño externo y en el sesamoídeo externo. 2.° *Un sólo lumbrical* muy voluminoso que se inserta en el tendon del perfo-

rante y en el del extensor propio del dedo pequeño interno, desempeñando el mismo papel que el anterior. 3.º *Cuatro inter-óseos metacarpianos,* cuyas lengüetas terminales se unen á los tendones extensores propios. Los *inter-óseos de los dos dedos pequeños* están divididos en toda su extension en dos manojos: *uno superficial ó externo, y otro profundo ó interno.*

Músculos propios de la mano de los carniceros.—Los órganos contráctiles de la mano de estos animales son muy parecidos á los de la mano del hombre, y se denominan: 1.º *Abductor corto del pulgar.* 2.º *Oponente del pulgar.* 3.º *Flexor corto del pulgar.* 4.º *Un adductor del índice* (adductor del pulgar del hombre). 5.º *Palmar cutáneo.* 6.º *Adductor del dedo pequeño.* 7.º *Flexor corto del dedo pequeño.* 8.º *Oponente del dedo pequeño.* 9.º *Tres lumbricales.* 10. *Cuatro inter-óseos metacarpianos.* (Fig. 30).

Abductor corto del pulgar.—Es un músculo rudimentario como el órgano que mueve, situado detrás del metacarpiano del pulgar, y compuesto de fibras carnosas pálidas: dicho músculo, continuándose inferiormente con algunos manojos tendinosos, y fijándose en la arcada carpiana, en el hueso antedicho y en la extremidad superior del primer falange, no sólo es abductor, sino que fleje el dedo de su nombre.

Oponente del pulgar.—Es un vestigio del músculo así nominado en la especie humana, situado en la parte interna del precedente, y compuesto de fibras carnosas pálidas; dicho músculo, hallándose inserto en el ligamento posterior del carpo y en el metacarpiano del pulgar, no desempeña en los carniceros el oficio que indica su nombre, porque lo impide su conformacion, sino que lo dirige hácia el eje de la mano.

Flexor corto del pulgar.—Es un músculo muy pequeño y más oscuro que los dos anteriores, situado entre el precedente, el abductor del índice y el cuarto inter-óseo, y compuesto de fibras longitudinales y paralelas; dicho músculo, fijándose en la sustancia del ligamento carpiano posterior y en el lado interno de la parte más elevada del primer falange, desempeña el papel que su nombre indica.

Adductor del índice. (Adductor del pulgar del hombre).—Es un sólo músculo largo, prismático y aplanado de un lado á otro, comprendido entre el tercero y cuarto inter-óseo y debajo

de la porcion tendinosa del flexor comun de los dedos, y compuesto de fibras carnosas convergentes; dicho músculo, verificando sus inserciones en el ligamento carpiano posterior y en la parte interna y elevada del primer falange, desempeña el oficio que expresa su nombre.

Palmar cutáneo.—Es un núcleo músculo-adiposo, grueso y semiesférico que, adhiriéndose á la cara profunda de la piel y á la superficie externa de la aponeurosis que cubre los músculos de la mano, forma la base del tubérculo que existe detrás del carpo.

Adductor del dedo pequeño.—Es un músculo largo, grueso y conóide, cóncavo por su cara anterior y convexo por la posterior, y compuesto de fibras convergentes y de un tendon funicular; dicho músculo, efectuando sus inserciones en el hueso supcarpiano y en la parte externa y más elevada del primer falange del dedo pequeño, no puede producir la adduccion como en el hombre, sino la abduccion.

Flexor corto del dedo pequeño.—Es un músculo plano y triangular, situado en la parte interna del precedente, en direccion oblicua de arriba abajo y de dentro afuera, y compuesto de fibras carnosas convergentes; cuyo músculo, verificando sus inserciones en el ligamento que une el corvo al metacarpo y en el tendon del adductor, puede actuar como éste y producir la flexion del dedo pequeño.

Oponente del dedo pequeño.—Es un músculo largo, colocado debajo de los tendones perforantes y detrás del segundo inter-óseo, y compuesto de fibras carnosas paralelas superiores y de un tendon; dicho músculo, efectuando sus inserciones en el ligamento posterior del carpo, en la parte interna y superior del primer falange del dedo pequeño, actúa como un verdadero adductor.

Lumbricales.—Son *tres músculos* filamentosos, y comprendidos entre las cuatro ramas del tendon perforante, los cuales, adhiriéndose á esta cuerda fibrosa, en el tendon de cada uno de los extensores de los tres dedos externos por medio de una pequeña lengüeta, y perdiéndose en la parte superior é interna del primer falange de estos mismos dedos, pueden ser considerados como órganos de accion dudosa.

Inter-óseos metacarpianos.—Son *cuatro músculos* largos,

gruesos y prismáticos, y situados paralelamente los unos al lado de los otros, delante de los tendones flexores y detrás de los cuatro metacarpianos grandes; cuyos músculos, hallándose insertos en la parte posterior de estos últimos huesos, en los ligamentos carpianos posteriores é inter-metacarpianos y en los sesamoídeos grandes, y continuándose las dos ramas que tienen en su extremidad inferior por un tendon pequeño que termina en el principal del extensor del dedo, no sólo actúan como flexores, sino que obran de una manera mecánica, oponiéndose á la extension excesiva, y manteniendo aplicados los tendones extensores delante de los falanges.

ARTÍCULO V.

De los músculos de los miembros posteriores.

Los órganos contráctiles que se encuentran agrupados alrededor de los segmentos principales de los miembros pelvianos, y que están destinados á poner en movimiento los rádios huesosos inferiores, componen cuatro regiones: 1.° *Region coxal.* 2.° *Region femoral.* 3.° *Region tibial.* 4.° *Region metatarsiana.*

En el cuadro sinóptico siguiente exponemos estas mismas regiones, las subregiones que forman y los músculos que cada una comprende:

LOS MÚSCULOS DE LOS MIEMBROS POSTERIORES ESTÁN AGRUPADOS EN CUATRO REGIONES:

- **1.º Region coxal, que se divide en...**
  - Superior, que consta de tres músculos .....
    1. 1.º Glúteo superficial, mediano de las ancas ó ílio-trocantérico externo.
    2. 2.º Glúteo medio, grande de las ancas ó ílio-trocantérico medio.
    3. 3.º Glúteo profundo, pequeño de las ancas ó ílio-trocantérico interno.
  - Inferior, que tiene cinco músculos.
    1. 1.º Cuadrado crural ó ísquio-femoral delgado.
    2. 2.º Obturador externo ó subpúbio-trocantérico externo.
    3. 3.º Obturador interno ó subpúbio trocantérico interno.
    4. 4.º Piramidal, piriforme ó sacro-trocantérico.
    5. 5.º Gemelos de la pélvis ó ísquio-trocantérico.
- **2.º Region femoral, que se divide en.**
  - Anterior, que posee tres músculos .....
    1. 1.º Músculo de la fascia lata ó ílio-aponeurótico.
    2. 2.º Triceps crural, que está compuesto de....
       - Recto anterior del muslo.
       - Vasto externo.
       - Vasto interno.
    3. 3.º Delgado anterior del muslo ó ílio-femoral delgado.
  - Posterior, que comprende tres músculos.....
    1. 1.º Largo vasto ó ísquio-tibial externo.
    2. 2.º Semi-tendinoso ó ísquio-tibial medio.
    3. 3.º Semi-membranoso ó ísquio-tibial interno.
  - Interna, que abraza cinco músculos .....
    1. 1.º Adductor largo de la pierna ó subiumbo-tibial.
    2. 2.º Adductor corto de la pierna ó subpúbio-tibial.
    3. 3.º Pectíneo ó suppúbio-femoral.
    4. 4.º Adductor pequeño del muslo ó porcion anterior del biceps femoral.
    5. 5.º Adductor grande del muslo ó porcion posterior del biceps femoral.
- **3.º Region tibial, que se divide en...**
  - Anterior, que abraza tres músculos.....
    1. 1.º Flexor del metatarso ó tibio-pre-metatarsiano.
    2. 2.º Extensor anterior de los falanges ó fémoro-pre-falangiano.
    3. 3.º Extensor lateral de los falanges ó peroneo-pre-falangiano.
  - Posterior, que presenta seis músculos.....
    1. 1.º Gemelos de la pierna, gastronémios ó bifémoro-calcanoideo.
    2. 2.º Tibio-calcanoideo, sóleo ó peroneo-calcanoideo.
    3. 3.º Flexor superficial de los falanges, sublimé ó perforado.
    4. 4.º Popliteo, adductor de la pierna ó fémoro-tibial oblicuo.
    5. 5.º Flexor profundo de los falanges ó perforante.
    6. 6.º Flexor oblicuo de los falanges ó peroneo falangiano.
- **4.º Region metatarsiana, que ofrece cinco músculos.....**
  1. 1.º Dos lumbricales.....
     - Externo.
     - Interno.
  2. 2.º Inter-óseos....
     - Externo.
     - Interno.
  3. 3.º Un músculo pédio ó tarso-pre-falangiano,

§ I. REGION COXAL.

Los órganos contráctiles que están colocados en los diferentes puntos del coxal se dividen en *dos grupos:* El *primero* com-

prende los músculos que se hallan encima de este hueso, y componen la *region coxal superior*. El *segundo* abraza los músculos que se encuentran debajo del mismo órgano sólido, constituyendo la *region coxal inferior*.

A. *Region coxal superior.*

Los músculos que ocupan la parte externa y superior del coxal, y que contribuyen al movimiento del muslo, son tres: 1.° *Glúteo superficial ó mediano de las ancas.* 2.° *Glúteo medio ó grande.* 3.° *Glúteo profundo ó pequeño.*

1.° Glúteo superficial ó mediano de las ancas. (Figs. 2.ª y 31).

SINONÍMIA.—*Ilio-trocantérico externo.—Glúteo pequeño.—Glúteo mayor en el hombre.*

DEFINICION.—El glúteo superficial *es un músculo plano, robusto y triangular, situado entre la aponeurosis de proteccion, el largo vasto, el grande de las ancas y el fascia lata, en direccion oblicua de arriba abajo y de delante atrás, y compuesto de dos ramas carnosas convergentes; cuyo músculo, hallándose inserto en los ángulos anteriores del ilion, en el posterior externo del isquion, en el ligamento ancho de la pélvis y en la cresta subtrocanteriana, puede producir la flexion y la abduccion del muslo.*

DIVISION.—El órgano que nos ocupa tiene *dos caras, tres bordes* y *tres ángulos.* Las caras son *superior* é *inferior*, los bordes *superior, anterior* y *posterior*, y los ángulos *superior externo, superior interno* é *inferior*.

La *cara superior* es convexa, y se halla cubierta por la aponeurosis glútea y por el largo vasto.—La *inferior* es cóncava, y descansa sobre el grande de las ancas.—El *borde superior* está profundamente escotado, quedando la masa carnosa dividida en *dos ramas* en forma de V, cuya área se encuentra ocupada por la fascia de refuerzo.—El *anterior* se une al fascia lata.—El *posterior* se aloja debajo del largo vasto, y tiene una lámina albugínea, que verifica su insercion en el ángulo posterior externo del ísquion y en el ligamento ancho de la pélvis.—Los *ángulos superiores externo* é *interno* se fijan por medio de la misma fascia en los correspondientes del ílion, y con mucha frecuencia hemos visto que los manojos carnosos de la rama pequeña lle-

gan hasta el ángulo externo de este último hueso.—El *ángulo inferior* es un tendon aplanado, que se inserta en la cresta subtrocanteriana.

2.° Glúteo medio ó grande de las ancas. (Figs. 3.ª y 31).

SINONÍMIA.—*Ilio-trocantérico medio.—Glúteo mediano en el hombre.*

DEFINICION.—El glúteo medio *es un músculo largo, ancho y de mucho espesor, comprendido entre la aponeurosis de refuerzo, el mediano y el pequeño de las ancas, el ilio-espinal y los ligamentos sacro-iliaco y sacro-sciático, en direccion oblicua de arriba abajo y de delante atrás, y compuesto de gruesos manojos convergentes; dicho músculo, verificando sus inserciones en la masa lumbar, en la cara externa y ángulos anteriores del ilion, en los ligamentos expresados y en el trocánter*



FIGURA 31.—*Músculos superficiales de la grupa y del muslo del Caballo.* *

* 1. Glúteo medio ó grande.—2. Glúteo-superficial.—3. Músculo de la fascia lata.—4. Porcion ó manojo anterior del largo vasto.—5. Porcion ó manojo posterior del mismo.—5.' Semi-tendinoso.—6. Semi-membranoso.

del fémur, no sólo puede producir la extension y la abduccion del muslo, sino que actúa como un potente encabritador.

DIVISION.—El músculo que describimos consta de *parte media, extremidad superior* y *extremidad inferior.*

Parte media.—Es la porcion más ancha y voluminosa del órgano, y presenta *una cara superior* y *otra inferior, un borde externo* y *otro interno.*

La *cara superior* es convexa en todos sentidos y está adherida á la aponeurosis de proteccion y al glúteo superficial.—La *inferior* es cóncava de delante atrás, convexa de un lado á otro, y efectúa inserciones en los ángulos anteriores del ílion, en la fosa de este hueso y en los ligamentos sacro-ilíaco y sacro-ciático, cubriendo á la vez á los vasos y nervios glúteos y al pequeño de las ancas.—El *borde externo* se une al fascia lata y al psoas ilíaco.—El *interno* se adhiere á la espina sacra y á los ligamentos antedichos.

Extremidad superior.—Es ta porcion del gran glúteo termina en punta obtusa, y se inserta sólidamente en la fosa de la masa lumbar del ílio-espinal.

Extremidad inferior.—Es la más gruesa, y presenta *tres ramas cortas,* que terminan en el trocánter del fémur. La *primera* ó *media* consiste en un tendon grueso y redondeado, que se fija en el vértice de la eminencia huesosa expresada. La *segunda* ó *anterior* está formada por otro tendon ancho y delgado que se inserta en la cresta, y resbala por la convexidad á expensas de una bolsa sinovial. La *tercera* ó *posterior* es una lengüeta carnosa y triangular, que se fija detrás del trocánter, por medio de una aponeurosis. Esta lengüeta representa al *músculo piramidal* en el hombre.

3.ª Glúteo profundo ó pequeño de las ancas. (Figs. 32 y 34).

SINONÍMIA.—*Ilio-trocantérico interno.—Glúteo mediano.—Glúteo menor en el hombre.*

El glúteo profundo es un músculo corto, grueso y cuadrilátero, situado debajo del precedente y sobre el ligamento capsular de la articulacion de la cadera, y compuesto de manojos carnosos y tendinosos convergentes; dicho músculo, hallándose inserto en el cuello del ílion, en la cresta supcotiloídea y en la parte interna de la convexidad del trocánter del fémur, no sólo

puede actuar como abductor del múslo, sino tambien como rotator hácia dentro de esta misma region.

B. *Region coxal inferior.*

Los *cinco músculos* que se encuentran en la parte más baja de los huesos pelvianos, son los siguientes: 1.° *Cuadrado crural.* 2.° *Obturador externo.* 3.° *Obturador interno.* 4.° *Piramidal.* 5.° *Gemelos de la pélvis.*

1.° Cuadrado crural, ísquio-fêmoral delgado ó delgado interno. (Figs. 32 y 34).

Damos el nombre de cuadrado crural á una cinta carnosa, tendinosa y de manojos convergentes, colocada detrás de la juntura de la cadera, en direccion oblicua de arriba abajo y de atrás adelante y entre el obturador externo, el adductor grande del muslo, el gemelos de la pélvis y los nervios sciáticos; cuya cinta, efectuando sus inserciones en la superficie inferior del ísquion y en la línea rugosa que existe debajo del trocantín del fémur

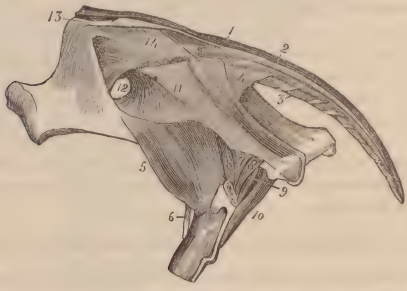

Figura 32.—*Músculos coccígeos y de la region coxal profunda ó inferior.*—(Chauveau). *

* 1. Sacro-coccígeo superior.—2. Sacro-coccígeo lateral.—3. Sacro coccígeo inferior.—4. Isquio-coccígeo.—5. Glúteo pequeño ó profundo.—6. Delgado anterior del muslo.—7. Tendon comun al piramidal y al obturador interno.—8 y 8. Gemelos de la pélvis.—9. Manojo accesorio de los gemelos.—10. Cuadrado crural.—11. Ligamento sacro-sciático.—12. Escotadura sciática grande.—13. Ligamento-ilio-sacro superior.—14. Ligamento ílio-sacro inferior.

no sólo puede extender dicha region, sino que la dirige hácia dentro.

2.° Obturador externo ó subpúbio-trocantérico externo.

(Figs. 33 y 34).

FIGURA 33.—*Músculos de la region coxal inferior.*—(LEYH). *

El obturador externo es un músculo corto, grueso, aplanado de arriba abajo, triangular, carnoso y aponeurótico, extendido horizontalmente en la parte ínfero-externa de la pélvis entre los adductores del muslo, el cuadrado crural y la cápsula fibrosa de la juntura de la cadera, y hallándose inserto alrededor del agujero oval y en la fosa trocanteriana, puede producir la adduccion del fémur y su rotacion hácia fuera.

3.° Obturador interno ó subpúbio-trocantérico interno.

(Figs. 32 y 33).

Llámase así un músculo plano y membranoso, situado en la cavidad pelviana, encima del agujero oval, separado del precedente por el ligamento obturador, y compuesto de manojos carnosos y tendinosos radiados; cuyo músculo, adhiriéndose á la circunferencia del orificio antedicho y al tendon del piramidal, á su salida de la pélvis por detrás de la cresta supcotiloídea, auxilia la accion de este último órgano contráctil.

---

* a. Piramidal ó sacro-trocantérico.—b. Obturador interno.—c. Obturador externo.—d. Delgado anterior del muslo ó ílio-femoral delgado.

4.° Piramidal, piriforme ó sacro-trocantérico.
(Figs. 32, 33 y 34).

El piramidal es un músculo largo y penniforme, colocado entre algunos de los órganos intra-pelvianos, el cual, fijándose en el ángulo anterior del sacro, á lo largo del borde interno del ílion, en las fibras del obturador interno y en la fosa trocantérica, puede producir la rotacion hácia fuera del hueso del muslo.

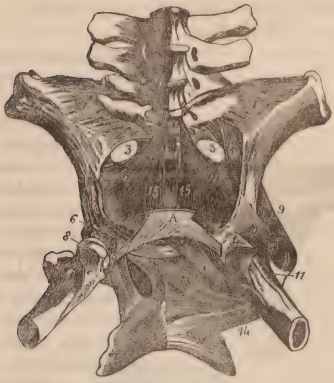

FIGURA 34.—*Articulaciones sacro-iliaca y coxo-femoral del Caballo, con los músculos que rodean á esta última.*—(CHAUVEAU).

5.° Gemelos de la pélvis ó isquio-trocantérico.

Los gemelos de la pélvis están representados por *dos pequeños manojos carnosos sobrepuestos,* situados detrás de la articulacion de la cadera, los cuales, verificando sus inserciones en el borde externo del ísquion y en el tendon comun al piramidal y al obturador interno, pueden considerarse como auxiliares de estos últimos músculos.

DIFERENCIAS DE LOS MÚSCULOS DE LA REGION COXAL.—Las más importantes de los órganos contráctiles de esta region son las siguientes: (Figs. 4.ª y 36).

---

* 1 y 1. Ligamento sacro-ilíaco.—2 y 2. Cara interna del ligamento sacro-ciático.—3 y 3. Escotadura ciática grande.—4. Parte anterior del ligamento capsular de la articulacion coxo-femoral.—5. Brida inferior del rodete cotiloideo.—6. Ligamento inter-articular ó coxo-femoral.—7. Ligamento púbio-femoral.—8. Su insercion en la cabeza del fémur.—9. Porcion del músculo glúteo pequeño ó profundo. 10. Extremidad ó insercion superiores del músculo recto anterior del muslo.—11. Músculo delgado anterior.—12. Músculo piramidal de la pélvis.—13. Músculo obturador externo.—14. Músculo cuadrado crural.—15 y 15. Músculo sacro-cocígeo inferior.

El *glúteo superficial* de los *rumiantes* y del *Cerdo* forma con el largo vasto un sólo músculo.—El de los *carniceros* es muy voluminoso; toma orígen en el sacro, y termina por una aponeurosis debajo y detrás del trocánter. Esta aponeurosis recibe en su parte inferior una cinta carnosa, que nace de la superficie del glúteo medio, y que representa la rama externa del glúteo superficial del caballo.

El *glúteo medio* de los *rumiantes* y del *Cerdo* no es tan grueso ni tan prolongado como en los solípedos.—El de los *carniceros* no se extiende más allá del borde anterior del ílion, y sólo tiene una rama en su extremidad terminal.

El *glúteo profundo* de los *rumiantes* y del *Cerdo* se encuentra más desarrollado, y se divide en dos porciones consideradas por varios anatómicos como dos músculos distintos.

El *obturador interno* de los *rumiantes* y del *Cerdo* tiene el tendoncito más corto, y sale de la pélvis por el agujero oval.—El mismo tendon del de los *carniceros* pasa por delante de la escotadura sciática pequeña.

El *piramidal* de los *rumiantes* y de los *carniceros* se encuentra fuera de la cavidad pelviana. Nace del borde lateral del sacro; marcha aplicado á la cara externa del ligamento sacro-sciático, y termina independiente en la fosa trocanteriana.

§ II. REGION FEMORAL Ó CRURAL.

El número considerable de músculos que se encuentran alrededor del hueso del muslo, así como su situacion respectiva, nos autoriza para dividir esta region en *tres secundarias*, que son: *anterior, posterior* é *interna*. Estudiaremos primeramente las masas carnosas de estas regiones, terminando con la exposicion de las *aponeurosis glútea* y *femoral*.

A. *Region femoral anterior ó rotuliana.*

Los órganos contráctiles que se hallan colocados delante del fémur, son *tres:* el *músculo de la fascia lata*, el *triceps crural* y el *delgado anterior del muslo.*

1.° Músculo de la fascia lata. (Figs. 2.ª, 31 y 35).

SINONÍMIA.—*Ilio-aponeurótico.—Ilio-rotuliano externo.—Tensor de la fascia lata en el hombre.*

DEFINICION.—El fascia lata *es un músculo de figura de un triángulo issósceles, situado en el ijar entre el triceps, los glú-*

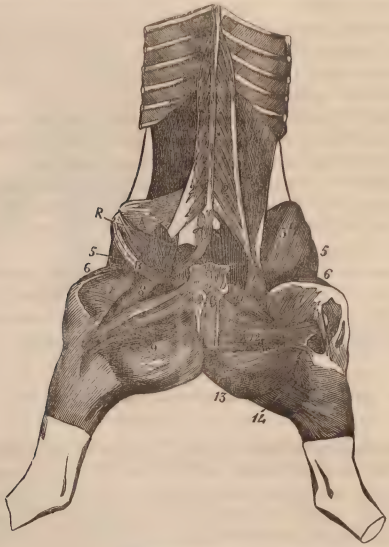

FIGURA 35.—*Músculos de las regiones sublumbar y crural.*—(CHAUVEAU). *

* 1. Psoas grande.—1.' Su tendon terminal.—2. Psoas pequeño.—3. Psoas ilíaco.—4. Su pequeña porcion interna.—5. Músculo de la fascia lata.—6. Recto anterior del muslo.—7. Vasto interno.—8. Adductor largo de la pierna.—9. Adductor corto de la pierna.—11. Pectíneo.—12. Adductor grande del muslo.—12.' Adductor pequeño del muslo.—13. Semi-membranoso.—14. Semi-tendinoso.—A. Porcion del fascia lata.—B. Porcion de la hoja reflejada de la aponeurosis del oblícuo grande del abdómen, formando la arcada crural.—C. Tendon pre-pubiano de los músculos abdominales.—D. Origen del ligamento púbio-femoral.

teos mediano y grande y el psoas iliaco, en direccion oblicua de arriba abajo y de delante atrás, y compuesto de manojos carnosos y tendinosos divergentes; dicho músculo, efectuando sus inserciones en el ángulo externo del ilion, en el fémur, en la rótula y en la fascia de refuerzo, no sólo pone tensa su aponeurosis terminal, sino que produce la flexion del muslo.

Division.—El fascia lata tiene *dos caras, tres bordes* y *tres ángulos*. Las caras son *externa* é *interna*, los bordes *anterior, posterior* é *inferior*, y los ángulos *superior, inferior* y *posterior*.

La *cara externa* es plana, y se encuentra cubierta por el panículo carnoso.—La *interna* es tambien plana, y está en relacion con los músculos vasto externo, recto anterior y psoas iliaco.—El *borde anterior* es casi todo carnoso, y corresponde á un paquete de gánglios linfáticos.—El *posterior* es igualmente carnoso, y se halla unido al glúteo mediano por una aponeurosis llamada *fascia lata*, que se divide en *una hoja superficial* y en *otra profunda*. La *primera* se subdivide en dos láminas, entre las cuales está alojado el borde anterior del largo vasto. La lámina externa camina hácia atrás para confundirse con la aponeurosis glútea. La interna sigue colocada entre este músculo y los crurales internos, identificándose con la aponeurosis femoral. La *segunda* se coloca entre el mismo largo vasto y el vasto externo; tiene adherencias en el tendon del glúteo superficial, y verifica su insercion en el borde externo del fémur.—El *ángulo superior* es el punto de partida de todos los manojos carnosos y tendinosos que se fijan en el ángulo externo del ilion.—El *inferior* está inserto por medio de la aponeurosis terminal del órgano en la cara anterior de la rótula; desciende hasta mas abajo de este hueso, y se confunde con la fascia de la rama posterior del largo vasto.—El *posterior* resulta de la convergencia de los bordes adyacentes, y se relaciona con los mismos órganos que estos.

2.º Triceps crural. (Figs. 2.ª, 3.ª, 4.ª, 34, 35, 37 y 39).

Definicion.—Damos este nombre *á una masa muscular muy voluminosa, aplicada contra las caras ántero-laterales del fémur, compuesta de tres porciones poco aisladas en toda su extension, y hallándose inserta en el ángulo cotiloideo del ilion, en el hueso*

del muslo y en toda la superficie no articular de la rótula, no sólo actúa extendiendo la pierna y flejiendo aquella region, sino que desempeña el oficio de ligamento suspensor de este último hueso.

Division.—El órgano que describimos está formado de *tres porciones,* consideradas como otros tantos *músculos,* llamados *recto anterior del muslo, vasto externo* y *vasto interno.*

Recto anterior del muslo ó ilio-rotuliano anterior.—Esta porcion del triceps es la mayor y media y de figura cilindróide; se halla colocada entre los vastos externo é interno, el fascia lata, el psoas ilíaco y el glúteo profundo, y está formada de manojos carnosos pálidos con muchas fibras tendinosas. Dicha porcion principia por *dos ramas cortas,* que efectúan sus inserciones en las rugosidades de la parte súpero-externa de la ceja cotiloídea del coxal; desciende adherida á la cara anterior del fémur, y termina por un tendon corto y muy grueso, que se fija en el punto más alto de la superficie no articular de la rótula.

Vasto externo ó fémoro-rotuliano externo.—Es una masa carnosa ancha, gruesa y aplanada de un lado á otro, que se encuentra comprendida entre el fascia lata, el glúteo superficial, el recto anterior y el vasto interno, y está compuesta de manojos carnosos mezclados con fuertes láminas tendinosas. Dicha masa verifica sus inserciones en toda la cara externa del hueso del muslo, en los haces del recto anterior y en el lado externo de la superficie no articular de la rótula, confundiéndose con el tendon terminal de este último músculo y con el siguiente.

Vasto interno ó fémoro-rotuliano interno.— La tercera porcion del triceps es muy parecida á la que acabamos de describir, y forma con ésta una especie de canal, en donde se aloja el recto anterior. Sólo se diferencia del vasto externo en las particularidades siguientes: 1.° Las fibras que componen el vasto interno parten de la mitad interna de la cara anterior del fémur, y terminan en la envoltura aponeurótica de la primera porcion, en el ligamento rotuliano interno, en el lado correspondiente de la rótula y en la cara súpero-anterior de este hueso, en union con su congénere. 2.° La superficie interna del vasto interno toca á la aponeurosis crural, al adductor largo de la pierna, al psoas ilíaco, al pectíneo y á la rama larga del adductor grande del muslo.

3.ª Delgado anterior del muslo ó ilio-femoral delgado.
(Figs. 32, 33, 34 y 35).

El delgado anterior del muslo es un manojo carnoso pequeño, cilíndrico y de fibras paralelas, colocado entre las tres porciones del triceps y aplicado al pliegue de la articulacion coxo-femoral; cuyo manojo, hallándose inserto por medio de una aponeurosis en la parte externa de la ceja cotiloídea, en la cápsula fibrosa de dicha juntura y en la cara anterior del fémur, puede elevar á este ligamento durante los movimientos de flexion del muslo.

B. *Region femoral posterior.*

Los músculos que se hallan situados afuera y detrás del muslo son *tres:* el *largo vasto,* el *semi-tendinoso* y el *semi-membranoso.*

1.º Largo vasto. (Figs. 2.ª y 31).

SINONÍMIA.—*Isquio-tibial externo.—Sacro-isquio-tibial anterior.—Biceps femoral en el hombre.*

DEFINICION.—El largo vasto, llamado así por sus extraordinarias dimensiones, *es un músculo de figura de un arco de concavidad anterior, situado en la parte súpero-externa del remo abdominal entre la aponeurosis de proteccion, los glúteos mediano y grande, los nervios sciáticos, el semi-tendinoso, el semi-membranoso y el fascia lata, y compuesto de manojos carnosos, tendinosos y aponeuróticos; dicho músculo, efectuando sus inserciones en la espina sacra, en el ligamento ancho de la pélvis, en la cresta y tuberosidad isquiáticas, en la superficie rugosa circular de detrás del fémur y en la cara anterior de la rótula en union con el ligamento tibio-rotuliano externo, no sólo puede actuar produciendo la abduccion de todo el miembro y la extension del muslo, sino flejiendo la pierna y poniendo tensa la aponeurosis de ésta.*

DIVISION.—El largo vasto consta de *parte media, extremidad superior* y *extremidad inferior.*

Parte media.—Es la porcion más extensa, y tiene *una cara externa* y *otra interna, un borde anterior* y *otro posterior.*

La *cara externa* es convexa de arriba abajo, casi plana de delante atrás, y se halla completamente adherida á la aponeuro-

sis de proteccion.—La *interna* es cóncava; se relaciona con los nervios sciáticos, con el adductor grande del muslo y con la hoja profunda del fascia lata que la aisla del vasto externo, fijándose en la aponeurosis del glúteo superficial que la separa del medio. Además verifica inserciones en el ligamento ancho de la pélvis, en la cresta y tuberosidad isquiáticas y en la superficie rugosa de la cara posterior del fémur, por medio de una rama fibrosa que se destaca del tendon profundo.—El *borde anterior* es cóncavo; se une al interno del mediano de las ancas, y está comprendido por sus dos tercios inferiores entre las dos láminas de la hoja externa del fascia lata.—El *posterior* es cóncavo y grueso, y toca al semi-tendinoso.

Extremidad superior.—Es estrecha, y efectúa su insercion en la espina sacra y en la aponeurosis de los músculos coccígeos.

Extremidad inferior.—Esta porcion del largo vasto es muy ancha y dividida en *tres grandes ramas* ó *manojos,* que por su posicion relativa reciben los nombres de *anterior, medio* y *posterior,* los cuales han sido considerados por los alemanes como *otros tantos músculos* unidos inferiormente por una extensa aponeurosis, que es el verdadero orígen de la fascia de la pierna.—El *primero* ó *abductor largo* termina en la rótula y en el ligamento inferior externo.—El *segundo* ó *abductor mediano* efectúa su insercion en la cresta tibial.—El *tercero* ó *abductor corto* se adhiere á los músculos tibiales.

2.° Semi-tendinoso. (Figs. 2.ª, 31, 35 y 42).

SINONÍMIA.—*Isquio-tibial medio ó posterior.—Sacro-isquio-tibial posterior.*

DEFINICION.—El semi-tendinoso, llamado así por la estructura que tiene este músculo en el hombre, *es largo y aplanado de fuera adentro, situado detrás del muslo entre la aponeurosis de refuerzo, el largo vasto, el semi-membranoso, el adductor largo, los gastronémios y los nervios sciáticos, y compuesto de fibras longitudinales y paralelas interrumpidas por una lámina aponeurótica que las corta oblicuamente; dicho músculo, verificando sus inserciones en la espina sacra, en el ligamento ancho de la pélvis, en la tuberosidad isquiática y en la cresta anterior de la tibia, no sólo puede obrar flejiendo la pierna y extendiendo la fascia de ésta, sino tambien como enérgico encabritador.*

Division.—El semi-tendinoso consta de *parte media, extremidad superior* y *extremidad inferior*.

Parte media.—Es la porcion más extensa, y tiene *una cara externa* y *otra interna, un borde anterior* y *otro posterior*.

La *cara externa* es un poco convexa, y está cubierta por el largo vasto, por la aponeurosis de proteccion y por los gemelos de la pierna.—La *interna* es plana, y se halla relacionada con el semi-membranoso y con el adductor largo de la pierna.—El *borde anterior* es cóncavo; toca á los nervios sciáticos; se fija en el ligamento ancho de la pélvis, y más abajo presenta una rama corta que efectúa su insercion en la tuberosidad del ísquion.—El *posterior* es contorneado, y se confunde con las caras.

Extremidad superior.—Es estrecha, y se fija en la espina sacra en union con la del largo vasto.

Extremidad inferior.—Es la más gruesa; está separada del músculo precedente por un espacio triangular, y ofrece *una aponeurosis ancha* y *un tendon aplanado*.—La *primera* es contínua con la fascia de la pierna.—El *segundo* resbala por la cara interna de la tibia; encórvase adelante y arriba, y termina en la cresta anterior de este último hueso.

3.° Semi-membranoso. (Figs. 3.ª, 31, 35 y 42).

SINONÍMIA.—*Isquio-tibial interno.—Isquio-femoral grande.—Adductor grueso.*

Definicion.—El semi-membranoso, llamado así por su mucha amplitud, *es un músculo largo, ancho y prismático, situado en la parte póstero-interna de la nalga entre la fascia de refuerzo, el semi-tendinoso y el adductor corto de la pierna, en direccion oblicua de arriba abajo y de atrás adelante, y compuesto de robustos haces carnosos convergentes hácia el tendon del órgano; dicho músculo, efectuando sus inserciones en la aponeurosis coccígea, en la tuberosidad isquiática, en la cara inferior del ísquion y en la eminencia del cóndilo interno del fémur, no sólo puede actuar produciendo la adduccion y extension del muslo, sino que contribuye al encabritamiento.*

Division.—El órgano que nos ocupa consta de *parte media, extremidad superior* y *extremidad inferior*.

Parte media.—Esta porcion es la más extensa, y presenta *una cara externa* y *otra interna, un borde anterior* y *otro posterior*.

La *cara externa* es plana, y está en relacion con el semi-tendinoso, con el largo vasto y con los nervios sciáticos.—La *interna* es tambien plana, y se halla en contacto con una prolongacion de la aponeurosis glútea, con el ísquio-cavernoso y con el adductor corto de la pierna.—El *borde anterior* es grueso, y se fija en la tuberosidad isquiática y en la cara inferior del ísquion, adhiriéndose á la vez al adductor grande del muslo.—El *posterior* es más delgado, y se encuentra cubierto por la fascia de refuerzo.

Extremidad superior.—Es voluminosa, y presenta una prolongacion puntiaguda, que se une á la aponeurosis de los músculos coccígeos.

Extremidad inferior.—Es estrecha, y termina por un tendon corto, que se inserta en el tubérculo rugoso lateral del cóndilo interno del fémur.

C. *Region femoral interna.*

Los músculos que se encuentran aplicados á la cara interna del fémur son cinco: 1.° *Adductor largo de la pierna.* 2.° *Adductor corto de la pierna.* 3.° *Pectíneo.* 4.° *Adductor pequeño del muslo.* 5.° *Adductor grande del muslo.*

1.° Adductor largo de la pierna. (Figs. 14, 35 y 42).

SINONÍMIA.—*Sabiambo-tibial.—Ilio-rotuliano interno.—Adductor estrecho.—Sartorio en el hombre.*

DEFINICION.—El adductor largo de la pierna *es una banda carnosa y aponeurótica, situada en la cavidad del abdómen, en la entrada de la pélvis y en la bragada, entre la arcada y la aponeurosis crurales, los psoas grande é ilíaco, el nervio femoral anterior y el vasto interno, en direccion oblicua de arriba abajo y de atrás adelante, y compuesto de fibras completamente paralelas; cuya banda, fijándose en la fascia iliaca y en el ligamento rotuliano interno, no sólo puede producir la adduccion de la pierna, sino tambien la flexion del muslo.*

DIVISION.—El órgano que describimos consta de *parte media, extremidad superior* y *extremidad inferior.*

Parte media.—Esta porcion mide casi toda la longitud del músculo, y tiene *una cara externa* y *otra interna, un borde anterior y otro posterior.*

La *cara externa* toca á los psoas grande é ilíaco, al nervio femoral anterior y al vasto interno.—La *interna* está en contacto con los intestinos delgados y con la arcada y la aponeurosis crurales.—El *borde anterior* es cóncavo, y se halla relacionado con los mismos órganos que las caras.—El *posterior* es un poco convexo, y en union de los bordes anteriores del pectíneo, del adductor corto y de la arcada crural, limita un espacio (*triángulo de Scarpa* en el hombre) que se encuentra ocupado por los vasos femorales.

Extremidad superior.—Esta porcion del adductor largo de la pierna es carnosa, y se inserta en la cara inferior de la fascia ilíaca, delante del tendon del psoas pequeño.

Extremidad inferior.—Se halla terminada por una aponeurosis que, despues de unirse íntimamente á la del adductor corto, verifica su insercion en el ligamento rotuliano interno.

2.° Adductor corto de la pierna. (Figs. 14, 35 y 42).

SINONÍMIA.—*Subpúbio-tibial.—Adductor ancho.—Delgado interno ó recto interno del muslo del hombre.*

DEFINICION.—El adductor corto de la pierna *es un músculo ancho, grueso y cuadrilátero, situado en el punto voluminoso de la bragada entre el semi-tendinoso, el semi-membranoso, el pectíneo y los adductores del muslo, en direccion oblicua de arriba abajo y de dentro afuera, y compuesto de manojos carnosos paralelos; dicho músculo, fijándose en la sínfisis isquio-pubiana, en el ligamento rotuliano interno, en la cara correspondiente de la tibia y en la fascia de la pierna, no sólo desempeña el oficio que expresa su nombre, sino que actúa como tensor de esta capa conjuntiva.*

DIVISION.—El órgano que describimos tiene *dos caras, cuatro bordes* y *cuatro ángulos.* Las caras son *externa* é *interna,* los bordes *superior, inferior* y *posterior,* y los ángulos *superiores* é *inferiores.*

La *cara externa* ó *profunda* toca al pectíneo, á los adductores del muslo, al semi-membranoso, al semi-tendinoso y al ligamento fémoro-tibial interno.—La *interna* ó *superficial* está cubierta de una capa célulo-fibrosa, y se halla recorrida por los vasos y nervios safenos.—El *borde superior* es tendinoso, y en

union con el del músculo del lado opuesto, se inserta en la sínfisis ísquio-pubiana.—El *inferior* ofrece una ancha aponeurosis que recibe á la del adductor largo; verifica su insercion en el ligamento rotuliano interno y en la cara correspondiente de la tibia, y se confunde por detrás con la fascia de la pierna.—El *anterior* se relaciona con el pectíneo y con el adductor pequeño del muslo.—El *posterior* es convexo y muy grueso, y toca á los ísquio-tibiales medio é interno.—Los *ángulos* son los puntos de convergencia de los bordes, y no presentan nada que sea digno de mencion.

3.° Pectíneo. (Fig. 35).

SINONÍMIA.—*Suppúbio-femoral.—Púbio-femoral anterior.—Adductor largo.—La rama anterior representa el pectíneo del hombre y la posterior el adductor mediano.*

Damos el nombre de pectíneo, del latin *pecten,* peine, á un músculo prolongado y de figura de un cono invertido, situado entre el precedente y los adductores del muslo y de la pierna, en direccion oblicua de arriba abajo, de atrás adelante y de dentro afuera, y compuesto de un cuerpo carnoso bifurcado, para dar paso al ligamento púbio-femoral, y de un tendon; cuyo músculo, efectuando sus inserciones en el borde anterior del púbis y en la superficie rugosa que existe cerca del agujero nutricio del fémur, no sólo puede actuar flejiendo el muslo y dirigiéndole adentro, sino que produce la rotacion del mismo.

4.° Adductor pequeño del muslo. (Figs. 35 y 39).

SINONÍMIA.—*Porcion anterior del biceps femoral y del subpúbio femoral.—Púbio-femoral medio.—Adductor corto.*

El adductor pequeño del muslo es un músculo de poco volúmen y prismático, situado delante de la bragada entre los adductores grande del muslo y corto de la pierna y el pectíneo, en direccion oblicua de arriba abajo y de dentro afuera, y compuesto de fibras carnosas pálidas convergentes; dicho músculo, fijándose en la cara inferior del púbis y en la superficie rugosa cuadrilátera de la cara posterior del fémur en union de la rama corta del órgano que le sigue, desempeña el oficio que indica su nombre.

5.º Adductor grande del muslo. (Figs. 35 y 39).

SINONÍMIA.—*Porcion posterior del biceps femoral y del subpúbio-femoral.—Púbio-femoral posterior.*

El adductor grande del muslo es un músculo largo, grueso, prismático y deprimido de un lado á otro, situado en la cara interna de la region de su nombre, en direccion oblicua de arriba abajo y de dentro afuera, y compuesto de fibras carnosas paralelas divididas inferiormente en *dos ramas desiguales;* cuyo músculo, hallándose inserto en la cara inferior del ísquion, en el mismo punto del fémur que su congénere y encima del cóndilo interno del propio hueso, desempeña el oficio que expresa su nombre, obrando además como flexor y rotator hácia fuera.

Aponeurosis glútea y femoral.

Describimos estas fascias á un mismo tiempo, por la imposibilidad de establecer límites entre la una y la otra.

DEFINICION.—Las aponeurosis glútea y femoral *están representadas por una extensa capa de tejido conectivo condensado blanco, situada alrededor de las superficies de la grupa, del anca, de la cadera y del muslo; cuya capa, no sólo protege á los músculos de estas partes, sino que se halla adherida á los mismos órganos, sirviéndoles de refuerzo y formándoles vainas contentivas.*

DIVISION.—Admitimos teóricamente que dicha aponeurosis tiene *dos caras, cuatro bordes* y *cuatro ángulos.* Las caras son *externa* é *interna,* los bordes *superior, inferior, anterior* y *posterior,* y los ángulos *superiores* é *inferiores.*

La *cara externa* ó *superficial* es convexa en toda su extension, y se halla cubierta por la aponeurosis del subcutáneo.—La *interna* es cóncava, y está adherida de una manera tan íntima á los músculos, que para aislarla de algunos puntos es necesario desbridar la una ó destruir las fibras de los otros. De esta misma cara se desprenden láminas de dimensiones variables que, penetrando por los espacios inter-musculares, forman vainas contentivas y de refuerzo á cada uno de los órganos contráctiles de las regiones que cubre.—El *borde superior* es continuacion del posterior del gran dorsal.—El *inferior* se confunde con las aponeurosis terminales de los músculos del muslo para

identificarse con la fascia de la pierna.—El *anterior* tiene íntimas adherencias con la hoja superficial del fascia lata y con la de los músculos que terminan en la rótula.—El *posterior* se inserta en la espina sacra y en el orígen del cóccis, y prolongándose hácia las bragadas, concurre á la formacion de la *aponeurosis crural interna.* Esta porcion del órgano que nos ocupa es delgada; se puede separar con facilidad, y compone una vaina muy importante que, por proteger á los vasos femorales, ha recibido el nombre de *conducto crural.*—Los *ángulos anterior externo* y *anterior interno* se fijan en los respectivos del ílion.—Los *ángulos inferiores* son contínuos con la aponeurosis de la pierna, lo mismo que el borde inferior.

Diferencias de los músculos de la region femoral.—Los órganos contráctiles de esta region presentan diferencias importantísimas, que expondremos con toda la claridad y laconismo posibles. (Figs. 4.ª y 36).

Figura 36.—*Músculos superficiales del muslo y de la grupa de la vaca.* *

El *fascia lata* del *Buey,* del *Carnero* y de la *Cabra* es mucho más ancho que el del Caballo y sus especies.

El *triceps crural* del *Perro* y del *Gato* presenta en su parte anterior un manojo accesorio grueso y en forma de cinta, que se extiende desde el ángulo externo del ílion hasta la rótula, y está unido por dentro al adductor largo de la pierna.—El *recto anterior* del muslo del *Perro* y del *Carnero* no tiene mas que una rama en su orígen.

El *delgado anterior* no existe mas que en los *solípedos* y en los *carniceros.*

El *largo vasto* del *Buey,* del *Carnero* y de la *Cabra* forma un

* 1. Glúteo medio.—2 y 2. Porcion anterior del largo vasto.—3. Porcion posterior del mismo.—4. Semi-tendinoso.—5. Músculo de la fascia lata.

solo cuerpo carnoso muy desarrollado. Su cara interna no se inserta en el fémur, y resbala por la parte posterior del trocánter á expensas de una gran bolsa mucosa que está sujeta á varias alteraciones patológicas. Además de este depósito existe otro que facilita el desliz del ancho tendon rotuliano del músculo que nos ocupa, á su paso por el cóndilo externo del fémur. Este tendon, ántes de unirse al ligamento rotuliano externo, presenta un abultamiento fibro-cartilaginoso que recibe algunas fibras del vasto externo. Otra disposicion no ménos importante bajo el punto de vista quirúrgico encontramos en los rumiantes y especialmente en el ganado vacuno. Nos referimos al encajonamiento del borde anterior del largo vasto entre las dos hojas de la aponeurosis del borde posterior del fascia lata. El borde de aquel músculo suele desprenderse del espacio que le prestan las referidas hojas hácia el nivel del trocánter, el cual, en vez de permitir el desliz á la cara interna del largo vasto, pasa por delante de su borde anterior y queda fuertemente aprisionado entre los labios de la solucion de continuidad. Cuando esto acontece, el miembro abdominal queda imposibilitado para sus acciones, y se hace precisa la reduccion ó la seccion transversal de las fibras del músculo, con el objeto de devolver al remo la libertad de sus movimientos.—El *largo vasto* del *Cerdo* es muy semejante al del carnero, aunque en los paquidermos no se encuentra bolsa sinovial en el cóndilo externo del fémur.—El de los *carniceros* puede decirse que no tiene mas que un manojo en su extremidad inferior, el cual termina por una aponeurosis, que se fija en la cresta tibial y en el ligamento rotuliano externo.

El *semi-tendinoso* de los *rumiantes* y de los *carniceros* no llega al sacro, y nace del ísquion.—El del *Cerdo* tampocó se fija en el sacro, y llega á la base de la cola por una prolongacion puntiaguda.

El *semi-membranoso* del *Buey*, del *Carnero* y de la *Cabra* tiene la extremidad inferior dividida en dos ramas: una gruesa, que va al fémur; otra más pequeña y terminada por un tendon, que despues de pasar por debajo del ligamento lateral interno de la articulacion fémoro-tibial, alcanza la extremidad superior de la tibia.—El del *Cerdo* y el de los *carniceros* se parece mucho al de los pequeños rumiantes.

El *adductor largo de la pierna* del *Buey*, del *Carnero* y del

Cerdo se halla atravesado en su orígen por la arteria femoral.—El de los *carniceros* parte del ángulo externo del ílion, y se prolonga hasta la cara interna de la tibia.

El *adductor corto de la pierna* de los *carniceros* es más delgado y ménos ancho que en los demás animales domésticos.

El *pectíneo* del *Buey* no está dividido en su base, y se encuentra bifurcado en el vértice: una de las ramas se prolonga hasta cerca del cóndilo interno del fémur, y la otra, que es más corta y la principal, termina en el cuerpo del fémur, como en los solípedos.

El *adductor pequeño del muslo* de los *rumiantes* y del *Cerdo* está unido al grande casi en toda su extension.—El del *Perro* y del *Gato* es muy pequeño, completamente aislado de su congénere, y nace de la cara inferior del púbis, para terminar en la cara posterior del fémur, debajo del punto de insercion del cuadrado crural.

El *adductor grande del muslo* de los *rumiantes* y del *Cerdo* se encuentra muy unido al pequeño; no está bifurcado inferiormente, y no alcanza más allá de la cara posterior del fémur.—El de los *carniceros* es largo é indiviso, y se halla fijo en toda la línea curva y áspera del hueso del muslo.

§ III. REGION TIBIAL.

Los músculos que se encuentran agrupados alrededor de la tibia son *nueve*. *Tres* de ellos descansan delante del hueso mayor de la pierna, y componen la *region tibial anterior*, y *seis* se hallan colocados detrás del mismo órgano sólido, formando la *region tibial posterior*. Estudiaremos primero los músculos de estas regiones, terminando con la descripcion de la *aponeurosis comun ó tibial*, la vaina *tarsiana* y la *vaina sesamoidea*.

A. *Region tibial anterior.*

Los *tres músculos* que descansan delante de la tibia son: 1.° *Flexor del metatarso*. 2.° *Extensor anterior de los falanges*. 3.° *Extensor lateral de los falanges*.

1.º Flexor del metatarso. (Figs. 3.ª, 37, 38 y 39).

SINONÍMIA.—*Tibio-pre-metatarsiano.—Tibio-canillar anterior.—Su porcion carnosa representa el tibial anterior en el hombre.*

FIGURA 37.—*Músculos externos de la region tibial.* *

DEFINICION.—El flexor del metatarso *es un músculo largo, aplicado á la cara externa de la tibia, cubierto por el extensor anterior de los falanges y formado de un cuerpo carnoso y de un tendon medio longitudinal; cuyo músculo, hallándose inserto en la fosita practicada entre la tróclea y el cóndilo externo del fémur, debajo y á los lados de la gran gotera del hueso de la pierna, en la extremidad superior de la caña, en el disforme y en el inter-huesoso, no sólo actúa como indica su nombre, sino que obra de una manera mecánica, doblando el tarso en los momentos de las flexiones de los rádios superiores.*

DIVISION.—El órgano de que tratamos consta de *una porcion tendinosa* y de *otra carnosa,* las cuales no se encuentran unidas por sus extremos, sino paralelamente.

Porcion tendinosa. — Consiste en una cuerda fibrosa blanca, comprendida entre la porcion carnosa y el extensor anterior de los falanges. Parte de la

* 1. Porcion del vasto externo.—2. Recto anterior del muslo.—3. Insercion del largo vasto en el ligamento rotuliano externo.—4. Extensor anterior de los falanges.—4 alto. Su tendon de orígen, que le es comun con la cuerda del flexor del metatarso.—4.'' Su tendon terminal.—5. Extensor lateral de los falanges.—5.' Su tendon.—6. Gemelos de la pierna.—6 bajo. Su tendon.—7. Sóleo.—8. Perforante.—8.' Su tendon.—9. Su vaina de refuerzo falangiana.—10. Perforado.—A. Ligamento suspensor del menudillo.—B. Brida que este ligamento envia al tendon del extensor anterior de los falanges.—C. Cartílogo de prolongacion del tejuelo.

fosita esculpida en el espacio que separa el labio externo de la tróclea del fémur y el cóndilo del mismo lado; resbala por la gran gotera superior de la tibia, por medio de una prolongacion de la sinovial correspondiente de la juntura fémoro-tibial; establece adherencias con los órganos inmediatos, á expensas de láminas aponeuróticas cortas; salva el *primer arco fibroso* del pliegue del tarso; llega al nivel del astrágalo, y se divide en *dos ramas,* que componen *un anillo* por donde pasa el tendon de la porcion carnosa: la *rama ancha* se fija delante y en la parte más elevada de la caña, y la *rama estrecha* se inserta en la cara anterior del disforme.

FIGURA 38.—*Músculo flexor del metatarso.* *

Porcion carnosa.—Consiste en un músculo largo y ancho, situado entre la tibia y la cuerda fibrosa que acabamos de describir, y dividido en *dos mitades laterales* por esta última. Nace ensanchado de debajo y de los lados de la gotera expresada anteriormente; desciende por la cara externa de dicho hueso, adhiriéndose al extensor lateral de los falanges, y ántes de llegar al tarso se convierte en un tendon estrecho que, despues de atravesar por el anillo de la cuerda tendinosa, se divide en *dos colas:* una *muy ancha* y *vertical,* que verifica su insercion delante de la extremidad superior de la caña, y otra *estrecha* y *oblicua,* que se fija en el inter-huesoso.

2.° Extensor anterior de los falanges. (Figs. 2.ª, 37, 38 y 39).

SINONÍMIA.—*Fémoro-pre-falangiano.—Extensor largo de los falanges.—Extensor largo comun de los dedos del hombre.*

DEFINICION.—El extensor anterior de los falanges *es un músculo muy largo, situado delante de la pierna y de las demás regiones inferiores entre la aponeurosis de refuerzo, el extensor*

* 1. Porcion tendinosa.—2. Su insercion femoral.—3. Su rama del disforme.—4. Su rama metatarsiana.—5. Porcion carnosa.—6. Tendon que continúa á ésta, á su paso por el anillo de la porcion tendinosa.—7. Rama de este tendon que va al inter-huesoso.—8. Rama metatarsiana del mismo.—9. Extensor anterior de los falanges, desviado afuera por medio de una erina.—A. Extensor lateral.—B. Insercion tibial del ligamento rotuliano medio.—C. Tróclea femoral.

lateral y el flexor del metatarso, y compuesto de un cuerpo carnoso y de un tendon; cuyo músculo, efectuando sus inserciones en la fosa que existe en el espacio que separa el labio externo de la tróclea del fémur y el cóndilo del mismo lado, en el ligamento capsular del menudillo, delante de la cuartilla y de la corona y en la apófisis piramidal del tejuelo, desempeña el oficio que expresa su nombre.

Division.—El órgano que describimos consta de *un cuerpo carnoso* y de *un tendon.*

Cuerpo carnoso.—Esta porcion es la superior, fusiforme, aplanada de delante atrás, aponeurótica en su superficie y hácia arriba, tendinosa en su centro y hácia abajo, y tiene *una cara anterior* y *otra posterior, un borde externo* y *otro interno, una extremidad superior* y *otra inferior.*

La *cara anterior* es convexa, y se halla cubierta por la aponeurosis tibial.—La *posterior* es casi plana, y no sólo protege al flexor del metatarso, sino que está unida á éste por medio de manojos carnosos y aponeuróticos.—El *borde externo* es casi recto, y se relaciona con el extensor lateral.—El *interno* es convexo; no toca á ningun músculo, y tambien se encuentra cubierto por la fascia de la pierna.—La *extremidad superior* es delgada y estrecha; se adhiere á la porcion tendinosa del flexor del metatarso, y verifica su insercion en la misma fosa que éste.—La *inferior* es cilíndrica, y se continúa con el

Tendon.—Es la porcion inferior del órgano; se extiende desde el cuarto inferior de la tibia hasta el hueso del casco, y tiene *una cara anterior* y *otra posterior, un borde externo* y *otro interno, una extremidad superior* y *otra inferior.*

La *cara anterior* es plana; está protegida por la aponeurosis de la pierna y por la del panículo carnoso, y se halla abrazada por *dos arcos fibrosos,* que mantienen aplicada la cuerda tendinosa al pliegue del corvejon. El *primero* de estos arcos se fija por uno de sus extremos en la rama del flexor del metatarso que termina en el disforme, y por el otro en la extremidad inferior del calcáneo. El *segundo* es comun á los dos tendones extensores falangianos, y tiene insertos sus extremos en el hueso metatarsiano grande.—La *cara posterior* es tambien plana, y está aplicada á la tibia, al ligamento anterior del tarso, al músculo pédio, á la caña y al menudillo.—El *borde externo* se adhiere al

tendon del extensor lateral de los falanges.—El *interno* no presenta nada digno de ser mencionado.—La *extremidad superior* es cilíndrica, contínua con el cuerpo carnoso, y descansa delante del hueso principal de la pierna por medio de *un arco fibroso* comun al tendon que nos ocupa y al del flexor del metatarso.—La *inferior* recibe á las colas oblicuas del ligamento suspensor del menudillo, y se comporta con los falanges de la misma manera que el tendon del músculo del mismo nombre de los miembros torácicos.

3.° Extensor lateral de los falanges. (Figs. 2.ª, 3.ª, 37 y 38).

SINONÍMIA.—*Peroneo-pre-falangiano.—Tibio-pre-falangiano.—Peroneo lateral corto en el hombre.*

DEFINICION.—El extensor lateral de los falanges *es un músculo largo, situado en la parte externa de la pierna entre el que le precede, el flexor profundo de los falanges y una vaina aponeurótica particular, y compuesto de un cuerpo carnoso y de un tendon; dicho músculo, verificando sus inserciones en el ligamento fémoro-tibial externo, en todo el peroné, en el tabique fibroso que lo separa del perforante y en el tendon del extensor anterior, desempeña el oficio que indica su nombre.*

DIVISION.—El órgano de que tratamos presenta *un cuerpo carnoso* y *un tendon.*

Cuerpo carnoso.—Es largo, prismático, penniforme, aplanado de fuera adentro, y mide la longitud y direccion de la pierna.

Tendon.—Esta cuerda fibrosa es la que se secciona para combatir el arpeo. Principia en la extremidad inferior del cuerpo carnoso; sigue una direccion oblicua de arriba abajo y de delante atrás; se coloca en la cisura de la tuberosidad externa de la tibia; pasa por un conducto formado por los tejidos blancos del tarso; sale de esta vaina siguiendo una direccion contraria á la antedicha; llega cerca de la mitad del metatarso, y termina confundiéndose con el tendon del extensor anterior de los falanges.

B. *Region tibial posterior.*

Los músculos que se encuentran colocados en la parte posterior de la pierna son *seis:* 1.° *Gemelos de la pierna ó gastroné-*

mios. 2.° *Tibio-calcanoídeo ó sóleo.* 3.° *Flexor superficial de los falanges.* 4.° *Poplíteo.* 5.° *Flexor profundo de los falanges.* 6.° *Flexor oblicuo de los falanges.*

1.° Gemelos de la pierna, gastronémios ó bifémoro-calcanoídeo. (Figs. 2.ª, 3.ª, 37 y 39).

Etimología y definicion.—Damos el nombre de gastronémios, del griego *gáster,* vientre, y *kneme,* pierna, *á un músculo de grandes dimensiones, situado superficialmente detrás de la pierna, debajo de la aponeurosis comun y de los ísquio-tibiales, y compuesto de dos vientres carnosos contínuos con un tendon; cuyo músculo, verificando sus inserciones delante de la fosa supcondiloídea del fémur, en los tubérculos que constituyen la cresta del mismo nombre y en la parte posterior del vértice del calcáneo, obra extendiendo las partes inferiores del miembro pelviano.*

Division.—El biceps de la pierna consta de *dos vientres* y de *un tendon.*

Vientres carnosos.—Estos son *externo* é *interno.*

El *vientre externo* toma orígen en el labio rugoso que limita por delante la fosa supcondiloídea del fémur.—El *interno* parte de los tubérculos que forman lo que se llama cresta supcondiloídea del mismo hueso. Ambos son aplanados de un lado á otro, voluminosos en el centro y estrechos en las extremidades, los cuales, uniéndose entre sí á corta distancia de su orígen, componen una ancha gotera abierta hácia delante, que no sólo abraza á la articulacion fémoro-tibial y á los músculos de la capa profunda, sino que protege á los vasos poplíteos y á los nervios sciáticos.

Tendon.—Principia en el vértice del cono muscular resultante de la soldadura de los dos vientres; camina atrás y abajo; llega á la punta del calcáneo; resbala por la tuberosidad anterior de este hueso por medio de una sinovial vexiculosa, y se fija en la eminencia posterior del mismo órgano sólido. El tendon que nos ocupa es superficial en su orígen, y se halla cubierto en lo restante de su extension por el del perforado, formando con éste una gruesa cuerda tendinosa, que en el hombre se denomina *tendon de Aquiles.*

2.º Tibio-calcanoídeo, sóleo ó peroneo-calcanoídeo. (Figs. 3.ª y 37).

El tibio-calcanoídeo es un órgano contráctil largo, casi filamentoso ó en forma de una cinta muy estrecha, situado en la parte lateral externa de la pierna entre la aponeurosis de proteccion y el cuerpo carnoso del perforante, y verificando sus inserciones detrás de la tuberosidad súpero-externa de la tibia, y confundiéndose con el tendon de los gastronémios, puede considerarse como auxiliar de estos últimos.

3.º Flexor superficial de los falanges, sublime ó perforado. (Figs. 2.ª, 3.ª, 37, 39 y 40).

SINONÍMIA.—*Fémoro-falangiano.—Flexor corto de los falanges.—Plantar delgado y flexor corto comun de los dedos ó perforado en el hombre.*

DEFINICION.—El sublime *es un músculo muy largo, situado en la parte posterior de la pierna, debajo de los vientres de los gemelos y encima de los órganos que estos cubren, en direccion oblicua de arriba abajo, de delante atrás y de fuera adentro, y compuesto de un cuerpo carnoso y de un tendon; dicho músculo, fijándose en la fosa supcondiloídea del fémur, en el vértice del calcáneo y en el mismo punto de la corona que el perforado de los miembros anteriores, desempeña igual oficio que éste.*

DIVISION.—El flexor superficial de los falanges consta de *un cuerpo carnoso* y de *un tendon.*

Cuerpo carnoso.—Es la porcion superior, muy corta y fusiforme, la cual se encuentra aplicada á la cara profunda del vientre externo del bifémoro-calcanoídeo, y se extiende desde la fosa supcondiloídea del fémur hasta cerca del vértice del cono de este último músculo.

Tendon.—Es una larga cuerda, cilíndrica en su orígen y aplanada en el resto de su extension. Sale de la cara profunda de los gastronémios; contornea el borde interno del tendon de estos; se coloca encima ó en su cara posterior; llega al vértice del calcáneo, y se ensancha formando un casquete, que no sólo se amolda á toda la parte posterior de esta eminencia huesosa, resbalando por ella á expensas de una bolsa sinovial, sino que se adhiere á sus partes laterales, uniéndose sólidamente á la brida calcanoídea de la aponeurosis de la pierna. El tendon del sublime vuelve á estrecharse; desciende unido al ligamento calcáneo-

FIGURA 39.—*Músculos internos de la region tibial.* *

metatarsiano, y se junta al tendon del perforante, al cual acompaña hasta la corona, comportándose como el perforado de los miembros anteriores.

4.° Poplíteo, adductor de la pierna ó fémoro-tibial oblicuo. (Fig. 39).

ETIMOLOGÍA Y DEFINICION.—El poplíteo, del latin *poples*, jarrete, *es un músculo plano y triangular, situado detrás del hueso mayor de la pierna y debajo de la juntura fémoro-tibial entre los gastronémios, el perforado y los demás órganos profundos, en direccion oblicua de arriba abajo y de fuera adentro, y compuesto de un tendon y de una lámina carnosa; cuyo músculo, verificando sus inserciones en el cóndilo externo del fémur y en la superficie rugosa súpero-posterior de la tibia, no sólo fleje á este hueso, sino que produce su adduccion y rotacion.*

DIVISION.—El poplíteo tiene *un tendon* y *una lámina carnosa.*

Tendon.—Es estrecho, aplanado y de seis á ocho centímetros de largo. Toma orí-

* 1. Recto anterior.—2. Vasto interno.—3. Pectíneo.—4. Adductor grande del muslo.—5. Adductor pequeño.—6. Semi-membranoso.—7. Porcion carnosa del flexor del metatarso.—7.' Su tendon de insercion en el inter-huesoso.—8. Cuerda tendinosa del mismo músculo.—9. Extensor anterior de los falanges.—9.' Su tendon.—10. Brida que éste recibe del ligamento suspensor del menudillo.—11. Gemelo interno.—11.' Tendon terminal de los gemelos.—12. Poplíteo.—13. Flexor oblicuo de los falanges.—13.' Su tendon.—14. Perforante.—14.' Su tendon.—15. Su brida metatarsiana.—16. Tendon del perforado.—16.' Anillo que proporciona al perforante.—16 bajo. La vaina de refuerzo de la aponeurosis plantar.—16' bajo. Ligamento lateral interno de la articulacion fémoro-tibial.—R. Ligamento suspensor del menudillo.—R. Ligamento anular.

gen en la fosa inferior de las dos que tiene afuera el cóndilo externo del fémur; resbala por la superficie articular de la tuberosidad súpero-externa de la tibia y por el contorno del menisco externo, á expensas de la sinovial de la cápsula correspondiente; se dirige atrás y adentro; perfora el ligamento capsular de la articulacion fémoro-tibial, y termina en el ángulo externo y más alto de la porcion siguiente.

Lámina carnosa.—Es de figura triangular; se halla situada en la superficie póstero-superior del cuerpo de la tibia, y está compuesta de manojos tanto más largos, cuanto más inferiores son; los cuales, partiendo del tendon, se hacen divergentes y terminan fijándose en las asperezas de la superficie huesosa antedicha.

La porcion carnosa que nos ocupa tiene *dos caras, tres bordes* y *tres ángulos.* Las caras son *anterior* y *posterior,* los bordes *superior, inferior* é *interno,* y los ángulos *superior externo, superior interno* é *inferior.*

La *cara anterior* es cóncava, y toca al ligamento posterior de la articulacion fémoro-tibial y á los vasos poplíteos.—La *posterior* es un poco convexa, y se halla protegida por los gastronémios y el perforado.—El *borde superior* se relaciona con los mismos órganos que la cara anterior.—El *inferior* toca á los flexores oblicuo y profundo de los falanges.—El *interno* verifica su insercion en el borde del mismo nombre de la tibia, y se encuentra cubierto por el semi-tendinoso y por la aponeurosis de la pierna.—El *ángulo superior* es contínuo con el tendon y el punto de orígen de las fibras carnosas.—Los *otros dos ángulos* no presentan nada de particular, y establecen los límites de los bordes correspondientes.

5.ª Flexor profundo de los falanges ó perforante.

(Figs. 2.ª, 3.ª, 37, 39 y 40).

SINONÍMIA.—*Tibio-falangiano.—Gran tibio-falangiano.—Flexor largo de los falanges.—Tibial posterior y flexor largo del dedo gordo del hombre.*

DEFINICION.—El perforante *es un músculo muy largo, situado profundamente detrás de la pierna y entre los órganos contráctiles de esta parte del remo pelviano, y compuesto de un cuerpo carnoso y de un tendon; dicho músculo, verificando sus inserciones en la tuberosidad súpero-externa de la tibia, en la cara*

posterior de este hueso, en el peroné, en el ligamento inter-óseo y en los mismos puntos de los falanges que el análogo de los miembros torácicos, desempeña el mismo oficio que éste.

Division.—El flexor profundo de los falanges presenta *un cuerpo carnoso* y *un tendon.*

Cuerpo carnoso.—Es grueso y prismático; mide la longitud y direccion de la tibia, y parece divisible en *dos porciones:* una *externa,* mucho más voluminosa, que representa el flexor largo del dedo gordo del hombre; otra *interna,* que es la análoga del tibial posterior del mismo.

Con objeto de facilitar el estudio del músculo que nos ocupa, diremos que su cuerpo carnoso tiene *una cara anterior* y *otra posterior, un borde externo* y *otro interno, una extremidad superior* y *otra inferior.*

La *cara anterior* es plana, y se fija en las rugosidades lineales de la superficie triangular inferior de la tibia.—La *posterior* es un poco convexa, y se halla protegida por el perforado, por los gemelos y por la brida de refuerzo de la cuerda del corvejon.—El *borde externo* está en contacto con el extensor lateral, con el sóleo, con la aponeurosis de la pierna y con el ligamento interóseo peroneo-tibial.—El *interno* toca á esta última fascia y al flexor oblicuo.—La *extremidad superior* se inserta en la tuberosidad súpero-externa de la tibia y en el peroné.—La *inferior* es cilindróide, y se continúa con el

Tendon.—Esta porcion del músculo perforante se encuentra formada por *dos cordones* que corresponden á cada uno de los manojos del cuerpo carnoso. Estos cordones se sueldan pronto, y se extienden desde un poco más abajo de la extremidad inferior de la tibia hasta el último falange. La cuerda única resultante de la fusion de dichos cordones entra en la arcada tarsiana ó subtarsiana; resbala por ella por medio de una vaina sinovial muy larga, semejante á la que hemos visto en la arcada subcarpiana; desciende verticalmente; recibe al tendon del flexor oblicuo, y cuando llega á la mitad del metatarso, es reforzada por una brida fibrosa, que procede del ligamento posterior del tarso, muy parecida á la de los miembros anteriores. Desde este punto hasta el tejuelo se comporta como el perforante de los remos torácicos.

6.° Flexor oblicuo de los falanges. (Fig. 39).

SINONÍMIA.—*Peroneo-falangiano.—Tibio-falangiano pequeño.—Flexor largo comun de los dedos del hombre.*

DEFINICION.—El flexor oblicuo de los falanges *es un músculo largo, situado detrás de la tibia entre el poplíteo y el perforante, en direccion oblicua de arriba abajo y de fuera adentro, y compuesto de un cuerpo carnoso y de un tendon; cuyo músculo, verificando sus inserciones en la tuberosidad súpero-externa del hueso principal de la pierna y en la cuerda tendinosa del flexor profundo de los falanges, desempeña el mismo oficio que este último.*

DIVISION.—El flexor oblicuo de los falanges está formado de *un cuerpo carnoso* y de *un tendon.*

Cuerpo carnoso.—Es la porcion superior del órgano, fusiforme y aplanada de delante atrás, la cual está provista de algunas intersecciones fibrosas, y tiene *una cara anterior* y *otra posterior, un borde externo* y *otro interno, una extremidad superior* y *otra inferior.*

La *cara anterior* es un poco cóncava, y se relaciona con el perforante, con el poplíteo y con la arteria-tibial posterior.—La *cara posterior* es convexa, y se encuentra protegida por los gastronémios.—Los *bordes externo* é *interno* están relacionados con los mismos órganos que las caras.—La *extremidad superior* es estrecha, y efectúa su insercion detrás de la tuberosidad externa de la tibia.—La *inferior* se continúa con la porcion siguiente:

Tendon.—Es cilíndrico; se halla alojado en una gotera formada por el perforante; está cubierto por la aponeurosis tibial; penetra en una vaina flexuosa situada al lado interno del tarso, cuya entrada se encuentra compuesta en gran parte por la cisura que tiene detrás la tuberosidad interna é inferior de la tibia, y termina confundiéndose con el tendon del flexor profundo.

Aponeurosis tibial.

DEFINICION.—La aponeurosis tibial *es una tela fibrosa muy extensa, situada en la region de la pierna, de aspecto de un ancho y largo manguito ó calzon, y compuesta de varias hojas*

sobrepuestas; dicha tela no sólo cubre á los músculos subyacentes, sino que forma tabiques, bridas y vainas de refuerzo á estos órganos.

DIVISION.—La fascia de que tratamos tiene *una cara externa* y *otra interna, un borde superior* y *otro inferior.*

La *cara externa* es convexa en todos sentidos, y se halla cubierta de una capa célulo-adiposa, por cuyo espesor serpean las venas safenas, los vasos linfáticos superficiales del miembro y ramos nerviosos. Obsérvanse además en el lado interno varios orificios venosos, transformados en algunos puntos en verdaderos conductos.—La *cara interna* es cóncava, y envia prolongaciones que, colocándose en los espacios inter-musculares, forman tabiques y vainas á los diversos órganos de la region, adhiriéndose tambien á la cara interna de la tibia y á la cresta de este mismo hueso. De todas las láminas que se destacan de la aponeurosis tibial, ninguna ofrece tanto interes como la que se extiende desde la parte anterior de la cuerda tendinosa del corvejon hasta los músculos posteriores y profundos, componiendo una especie de mediastino, cuyos bordes anterior y posterior se continúan con la aponeurosis tibial. Superiormente esta misma lámina se adhiere de una manera muy íntima al tendon del perforado, y se desprende de una brida descendente y oblicua, que va á unirse al de los gemelos. Inferiormente se divide en dos hojas laterales, que no sólo están adheridas al casquete calcanoídeo del sublime, sino tambien á los lados del calcáneo. De suerte que el tendon de los gemelos se halla envuelto por una vaina fibrosa completa, formada por el tendon del perforado de una parte, y por la enredadera aponeurótica que nos ocupa de otra.—El *borde superior* es continuacion de la fascia del muslo y de la extremidad inferior de los músculos ísquio-tibiales.—El *inferior* es delgado, y se confunde con las aponeurosis tarsiana y metatarsiana.

Vaina tarsiana ó subtarsiana. (Fig. 40).

Damos estos nombres y el de *arcada tarsiana* á un aparato anular formado por la cara interna del calcáneo, por la de un arco fibroso blanco, que va de este hueso á confundirse con los tejidos albugíneos del tarso y por la superficie externa del ligamento tarso-metatarsiano posterior, y está provisto de una vaina

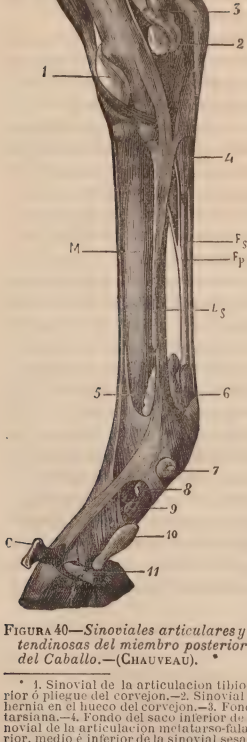

FIGURA 40—*Sinoviales articulares y tendinosas del miembro posterior del Caballo.*—(CHAUVEAU). *

sinovial, que permite el desliz al tendon del perforante.

Vaina sesamoídea ó metatarso-falangiana. (Fig. 40).

Conocemos con estos nombres y el de *arcada sesamoídea* un aparato en forma de vaina prolongada, que tiene la misma constitucion é idéntico oficio que la arcada metacarpo-falangiana.

DIFERENCIAS DE LOS MÚSCULOS DE LA REGION TIBIAL.—Las que presentan los músculos de esta region en los demás mamíferos domésticos son las siguientes: (Figs. 4.ª, 29 y 41).

El *flexor del metatarso* del *Buey*, del *Carnero* y de la *Cabra* está representado por la porcion carnosa que es semejante al tibial anterior del hombre, y la porcion tendinosa forma parte del extensor anterior de los falanges. El *tibial anterior* de los *rumiantes* es un cuerpo carnoso triangular, que se encuentra alojado en la fosa ántero-externa de la tibia. Este músculo se inserta en la parte superior de esta misma fosa; desciende á lo largo de la cara externa del hueso de la pierna, haciéndose pronto tendinoso; pasa por el anillo que le

* 1. Sinovial de la articulacion tibio-tarsiana, que hace hernia en la cara anterior ó pliegue del corvejon.—2. Sinovial de la articulacion tibio-tarsiana, que forma hernia en el hueco del corvejon.—3. Fondo del saco superior de la sinovial tendinosa tarsiana.—4. Fondo del saco inferior de la misma vaina.—5. Fondo del saco de la sinovial de la articulacion metatarso-falangiana.—6, 7 y 8. Fondos de los sacos superior, medio é inferior de la sinovial sesamoídea grande.—9. Fondo del saco posterior de la sinovial de la primera articulacion inter-falangiana.—10. Parte inferior de la vaina sesamoídea grande, que se ve libre por haberse destruido la aponeurosis de refuerzo del tendon perforante.—11. Fondo del saco lateral de la segunda articulacion inter-falangiana.—T. Tibia.—M. Metatarso.—C. Cartílago lateral del dedo vuelto adelante.—Fs. Flexor superficial de los falanges.—Fp. Flexor profundo.—Ls. Ligamento suspensor del menudillo.

presta la porcion del extensor de los falanges, que representa al tendon del flexor del metatarso; se desvia hácia dentro, y termina en el pequeño escafóides, en el inter-huesoso y en la extremidad superior de la caña.—El del *Cerdo* tiene solamente un manojo muscular, que termina en los escafóides, representando á la cuerda del flexor del metatarso en el caballo.—El de los *carniceros* está formado por un *tibial anterior*, situado delante de la pierna, el cual es más voluminoso que el extensor comun de los dedos. El tibial anterior toma orígen en la cresta y en la tuberosidad externa de la tibia; recibe un manojo carnoso procedente del peroné, y que representa al extensor propio del pulgar del hombre; se convierte en un tendon cerca del tarso, y termina en el metatarsiano del expresado dedo. Este tendon se fija en el ligamento anterior del corvejon por medio de una brida albugínea especial que, adhiriéndose á la extremidad inferior de la tibia, y pasando por debajo de aquella cuerda tendinosa, verifica su insercion en la parte más elevada del metatarsiano del dedo mediano.

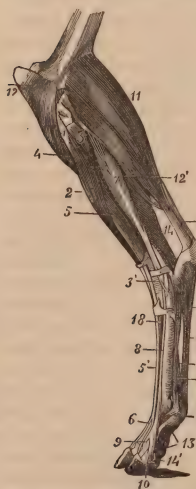

FIGURA 41.—*Músculos externos de la pierna del Buey.* — (CHAUVEAU). *

* 1. Tendon de orígen que representa el extensor anterior de los falanges del caballo y la cuerda tendinosa del flexor del metatarso.—2. Su manojo flexor del pié.—3. Peroneo lateral largo.—3.' Su tendon.—4. Orígen del tibial anterior, que equivale á la porcion carnosa del flexor del metatarso del caballo.—5. El que forma el extensor comun de los dedos.—5.' El tendon de este manojo.—6. La bifurcacion terminal de este tendon.—7. Extensor propio del dedo externo ó peroneo lateral corto.—8. Su tendon.—9. Su insercion en el segundo falange.—10. Su insercion en el tercer falange.—11. Vientre externo de los gemelos.—11.' Su tendon.—12. Sóleo.—13. Tendon del perforado.—14. Perforante.—14.' Su tendon.—15. Ligamento suspensor del menudillo.—16. Brida que éste envia al tendon perforado.—17. La que emite por fuera al extensor propio del dedo externo.—18. Músculo pédio.—19. Insercion del largo vasto en la rótula y en el ligamento rotuliano externo.

El *extensor anterior de los falanges* del *Buey,* del *Carnero* y de la *Cabra* es un músculo complexo, que equivale á éste y á la cuerda tendinosa del flexor del metatarso. La extremidad superior es un tendon que se inserta en la fosa situada entre la tróclea y el cóndilo externo del fémur; pero muy pronto distinguimos tres cuerpos carnosos, prolongados inferiormente por otros tantos tendones. El primero de estos cuerpos se halla delante y adentro, y termina en la caña y en el escafóides pequeño. El segundo es el externo; constituye un extensor comun de los dedos, y su tendon es idéntico al de los miembros anteriores. El tercero se encuentra cubierto por el primero y el segundo; forma el extensor propio del dedo interno, y es igual al músculo del mismo nombre de los remos torácicos.—El del *Cerdo* es el extensor comun de los dedos con cuatro tendones, uno para cada dedo.—El del *Perro* y del *Gato* se parece mucho al del cerdo.

El *extensor lateral de los falanges* del *Buey,* del *Carnero* y de la *Cabra* está representado por el extensor propio del dedo externo (peroneo lateral corto en el hombre), cuyo cuerpo carnoso es muy semejante al del músculo análogo del caballo, y termina por un largo tendon, que repite en la parte externa de la pezuña, el del extensor propio del dedo interno. Además de este músculo se encuentra otro que no existe en los solípedos. Nos referimos al que representa el *peroneo lateral largo* en el hombre. Este músculo parte de la tuberosidad superior y externa de la tibia, y termina por un tendon largo que, cuando llega al lado externo del tarso, penetra en la corredera fibrosa del extensor propio. En su trayecto pasa por encima de éste; camina atrás y afuera; se coloca debajo de los ligamentos tibio-tarsiano externo, calcáneo-metatarsiano y tarso-metatarsiano posterior, los cuales le mantienen en una gotera practicada en la cara inferior de la pieza cubóido-escafoídea, y termina en la cara profunda del escafóides y en el lado externo de la extremidad superior del metatarsiano.—El del *Cerdo* está representado por *dos extensores propios* á cada lado, uno para cada dedo. Tambien tiene el *peroneo lateral* largo, que termina por un tendon en la extremidad superior del metatarsiano interno.—El del *Perro* y del *Gato* está compuesto de dos músculos llamados *peroneo lateral corto* y *peroneo lateral largo.* El *primero,* que equivale al extensor lateral de los falanges del caballo, tiene dos manojos dis-

tintos. El *manojo superior* parte del punto más elevado del borde anterior del peroné, y se convierte pronto en un tendon que, despues de resbalar por la extremidad inferior de este mismo hueso, termina uniéndose á la rama del extensor comun, destinada á mover el dedo externo. El *manojo inferior* nace del borde anterior y de la cara externa del peroné, bajo el aspecto penniforme, transformándose en un tendon corto y grueso, que penetra con el precedente en la corredera posterior del hueso expresado, y termina en la extremidad superior del metatarsiano externo.—El *segundo,* que no se encuentra en los solípedos mas que en el estado rudimentario, nace por un cuerpo carnoso, cónico y corto de delante de la tuberosidad externa y superior de la tibia. El tendon que lo continúa desciende paralelamente al peroné; resbala por la extremidad inferior de este hueso; pasa por una corredera situada en la cara externa del disforme; envia una rama que se fija en el primer metatarsiano; cruza transversalmente la direccion del tarso; se coloca detrás de los huesos de la fila inferior, y termina en el metatarsiano del pulgar, obrando como abductor y como flexor de esta última parte del remo pelviano.

El *perforado* del *Buey,* del *Carnero* y de la *Cabra* tiene el cuerpo carnoso mucho más grueso.—El de los *carniceros* lo tiene prismático, voluminoso, y confundido superiormente con el gemelo externo. El tendon de aquel músculo está dividido en cuatro ramas como el del miembro anterior, y presenta delante y ántes de esta cuadrifurcacion varias láminas carnosas que pueden considerarse como rudimentos de la porcion muscular del flexor corto comun de los dedos del hombre, las cuales van á fijarse en las ramas terminales del perforado.

El *perforante* del *Buey,* del *Carnero* y de la *Cabra* ofrece la porcion que representa al tibial posterior mucho más independiente que en el caballo, y se encuentra alojada en una cisura de la porcion principal. La única cuerda fibrosa que resulta de la fusion de estas porciones no difiere de la de los miembros torácicos; pero las bridas que descienden desde la region metatarsiana hasta la parte posterior de los talones para confundirse con las dos ramas terminales de la misma cuerda, son mucho más fuertes que las bridas análogas del metacarpo.—El del *Cerdo,* del *Perro* y del *Gato* se divide en cuatro ó cinco cordones, uno

para cada dedo. El *tibial posterior* de estos animales no se une al perforante, y constituye un músculo pequeño distinto, el cual está colocado entre los flexores profundo y oblicuo de los falanges, y nace con el primero de estos de la parte más alta del peroné y de la cara posterior de la tibia, para terminar confundido con el ligamento tarso-metatarsiano. El tendon del músculo que nos ocupa se junta al del flexor oblicuo, y resbala por una corredera situada detrás y adentro de la extremidad inferior del hueso principal de la pierna.

§ IV. REGION METATARSIANA.

Además de los *lumbricales* y de los *inter-óseos*, que repiten los músculos de estos mismos nombres del miembro anterior, encontramos otro llamado

Pédio ó tarso pre-falangiano.

Este músculo es una cinta carnosa, situada delante y al lado externo de la caña y debajo de los extensores falangianos; cuya cinta, hallándose inserta en la extremidad inferior del calcáneo y en la cara interna del tendon comun á estos últimos músculos, concurre á la extension del dedo.

Diferencias.—El *Buey*, el *Carnero* y la *Cabra* no tienen otro músculo que el pédio.—El *Cerdo* está dotado de cuatro inter-óseos y un pédio.

Músculos propios del pié de los carniceros.—En el *Perro* y en el *Gato* se encuentran los músculos siguientes: 1.° *Un pédio* formado de tres manojos, que toman orígen en la extremidad inferior del calcáneo ó en las vainas tendinosas del pliegue del corvejon, y terminan en el segundo, tercero y cuarto dedos, por medio de pequeños tendones unidos á las ramas del extensor comun. 2.° Las *lengüetas carnosas*, anejas al tendon del perforado, que son los rudimentos de la porcion muscular del *flexor corto comun de los dedos* del hombre. 3.° *Un accesorio del flexor largo comun* ó *perforante*, músculo rudimentario, que nace de la parte externa del tarso, y termina por una aponeurosis delgagada en la cara posterior del tendon perforante. 4.° *Dos* ó *tres manojitos* situados adentro del tarso y delante del pulgar, que son vestigios de los músculos propios del dedo pulgar del hom-

bre. 5.° *Un adductor del dedo pequeño,* que consiste en un músculo delgado y oblicuo, extendido desde el ligamento tarso-metatarsiano posterior, hasta el lado interno del primer falange de este dedo. 6.° *Cuatro inter-óseos metatarsianos,* semejantes á los del metacarpo. 7.° *Lumbricales,* muy parecidos á los de los miembros torácicos.

MÚSCULOS DE LAS AVES.

En el cuerpo de las aves se encuentran la mayor parte de los músculos que acabamos de estudiar en el de los mamíferos, aunque la forma, volúmen y complicacion de aquellos son apropiados á la conformacion del esqueleto que han de mover.

La descripcion de cada una de las masas carnosas de los ovíparos nos conduciria más allá de los límites que nos hemos impuesto, y, por consiguiente, sólo expondremos las diferencias que presentan los *tendones,* los *músculos pectorales* y el *diafragma.*

Tendones.—Las cuerdas tendinosas de los miembros y las de algunas otras regiones del cuerpo de las aves se transforman en verdaderos estiletes huesosos durante las diferentes edades de la vida de estos animales. Esta osificacion tiene por objeto el poder trasmitir las acciones musculares á los huesos de una manera más eficaz y enérgica.

Músculos pectorales.—Estos órganos son los que producen los movimientos alternativos de elevacion y de depresion de las alas.

El *pectoral superficial ó pectoral grande* es tan voluminoso, que él solo pesa más que todos los demás del cuerpo de las aves. Se fija en la horquilla, en la gran cresta del esternon, en las últimas costillas y en la línea áspera del húmero, y tiene el oficio de deprimir rápidamente las alas.

El *pectoral profundo ó pequeño* se halla colocado en el ángulo comprendido entre el cuerpo del esternon, la cresta del mismo hueso, el intervalo de la horquilla y el hueso coracóides. Su tendon pasa por el orificio que dejan la horquilla, el coracóides y el omoplato como por una polea, y se inserta encima de la cabeza del húmero, al cual eleva durante la locomocion aérea.

Diafragma.—Este músculo es rudimentario, y su existencia ha sido negada por algunos anatómicos. Está compuesto de *dos planos*, confundidos en su origen y separados despues, para constituir el *diafragma pulmonar* y el *tóraco-abdominal*. El primero representa la porcion *esterno-costal* del diafragma de los mamíferos, y el segundo la *oblicua* del mismo, formada por los pilares.

El *diafragma pulmonar* es triangular y transversal, y se extiende horizontalmente desde las costillas derechas hasta las izquierdas, aplicándose á la cara inferior de los pulmones.

El *diafragma tóraco-abdominal* es oblicuo, convexo por delante y cóncavo por detrás, y se extiende desde la cara dorsal del ráquis hasta el esternon, dividiendo la cavidad del tronco en dos secundarias, el tórax y el abdómen.

ESPLANOLOGÍA O ESPLANOGRAFÍA.

Etimología y definicion.—La esplanología, del griego *splagnon*, víscera, y *logos*, discurso, *es la rama de la anatomía descriptiva, que tiene por objeto el estudio de las vísceras.*

Llamamos vísceras, del latin *vesci*, nutrirse, *á unos órganos de forma, color, consistencia, situacion y naturaleza diferentes, que hallándose contenidos en las cavidades esplánicas, sirven directa ó indirectamente á la nutricion de los animales.*

Division.—Algunos autores comprenden en la esplanología *dos órdenes de aparatos:* los que presiden á la *vida del individuo* y los que concurren á la *vida de la especie.* En el primero colocan los *aparatos digestivo, respiratorio* y *urinario,* y en el segundo los *aparatos genitales* y la *embriología.*

Nosotros, ciñéndonos al significado de la palabra *víscera,* y teniendo en cuenta el diferente papel que desempeñan los órganos de aquellos dos órdenes de aparatos, no vacilamos en admitir los que solamente presiden á la vida de nutricion de los animales.

CAPÍTULO III.

DEL APARATO DIGESTIVO Ó DE LA DIGESTION

Definicion.—Damos el nombre de aparato digestivo *al conjunto de órganos de forma, color, situacion, consistencia y naturaleza diferentes, que no sólo sirven para prepàrar y absorber la sustancia organizable de los alimentos, sino para expulsar las heces fecales.*

Division.—A fin de facilitar el estudio del considerable número de órganos que componen el aparato de la digestion, nos ha parecido oportuno dividirlo en *dos grandes porciones:* una que, por hallarse colocada delante del diafragma, se llama *anti-diafragmática,* y otra que, por estar colocada detrás de este tabique músculo-aponeurótico, se denomina *posti-diafragmática.*

* CAVIDAD ABDOMINAL Y PELVIANA.—A, A. Hígado.—B. Porcion curva del colon replegado.—C. Porcion primera del mismo.—D. Intestino ciego.—E. Cayado del mismo.—F. Circunvoluciones del íleon.—G. Paso del yeyuno del lado derecho del abdomen al ijar izquierdo.—H. Riñon derecho.—I. Vista general de la vejiza de la orina con los uréteres, conductos deferentes, vesículas seminales y próstatas grande y pequeñas.—J. Intestino recto.—K. Ano. L. Ligamento suspensor del pene.—M. Contorno de la uretra y origen de los cuerpos cavernosos.

Partes extra-cavitarias.—1. Cordon comunal simpático y pneumogástrico.—2. Traquea.—3 bajo. Músculo esterno-maxilar.—4. Escaleno. 5. Esterno-humeral.—6. Esterno-aponeurótico.—7. Extensor recto ó anterior del metacarpo.—8. Flexor oblicuo de esta misma region.—9. Flexor interno de la misma.—10. Rectos superiores de la cabeza.—11. Oblicuo grande de la cabeza.—12 y 12. Flexo cervical profundo.—13. Porcion laminar del ligamento cervical.—14. Porcion funicular del mismo.—15. Diafragma.—16. Porcion dorso-lumbar del ligamento occípito-espinal.—17. Porcion del hueso ilion.—18. Músculo semi-membranoso.—19.—Adductor corto de la pierna.—20. Semi-tendinoso.—21. Gemelos de la pierna.—22. Tendon de Aquiles.—23. Adductor largo de la pierna.—24. Vena safena y arteria satélite de la misma.—25. Seccion longitudinal de la línea blanca.

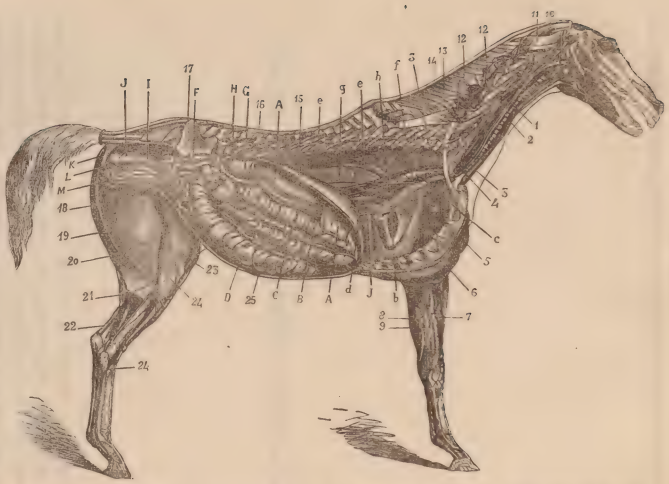

FIGURA 42.—*Vista general de los órganos de los aparatos digestivo respiratorio y urinario del Caballo.* (Lado derecho).—(NOBALBOS).

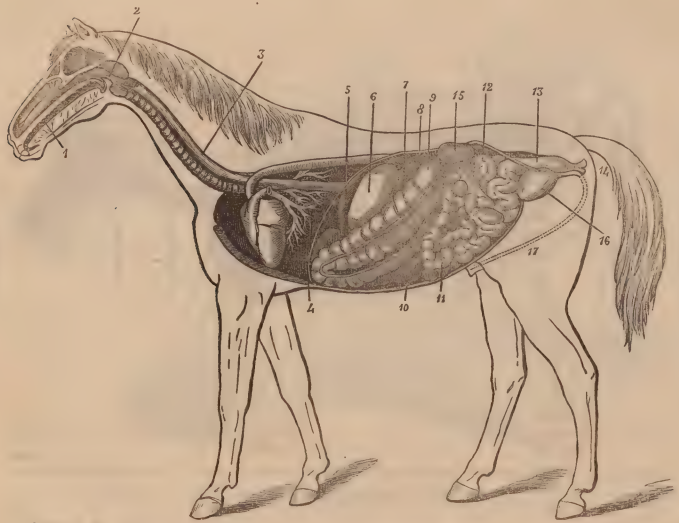

* 1. Boca.—2. Faringe.—3. Esófago.—4. Diafragma.-5. Bazo.-6. Saco izquierdo del estómago.-7. Duodeno.—8. Extremidad superior del hígado.—9. Cólon grande ó replegado.—10. Ciego.—11. Intestino delgado.—12. Cólon flotante.—13. Recto.—14. Ano.—15. Riñon izquierdo con su uréter.—16. Vejiga de la orina.—17. Uretra.

FIGURA 43.—*Vista general de los órganos de los aparatos digestivo, respiratorio y urinario del Caballo.* (Lado izquierdo).—(MÉGNIN).

* 1. Boca.—2. Lengua. 3. Faringe.—4. Epiglótis. 5. Esófago.—6. Traquea. 7. Corazon.—8. Vena cava anterior. —9. Aorta anterior.—10. Aorta posterior.—11. Ramificaciones brónquicas.—12. Diafragma.—13. Entrada del esófago en la panza ó cardias.—14. Hígado seccionado para que se pueda ver la entrada del esófago en la panza.—15. Primer estómago ó panza.—16. Segundo estómago ó bonete.—17. Librillo ó tercer estómago. 18. Cuarto estómago ó cuajo.—19. Vexícula biliar.—20. Intestino delgado.—21. Intestino grueso ó cólon.—22. Ciego.—23. Recto.—24. Ano.—25. Riñon derecho.—26. Uréter derecho.—27. Uretra. 28. Prepucio ó forro.

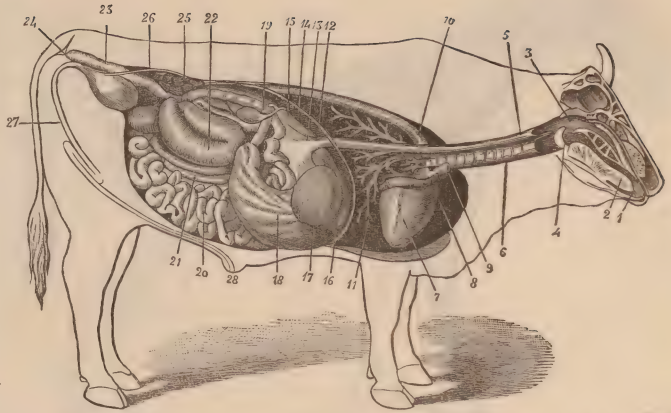

FIGURA 44.—*Vista general de los órganos de los aparatos digestivo, respiratorio y urinario del Buey.* (Lado derecho).—(MÉGNIN). *

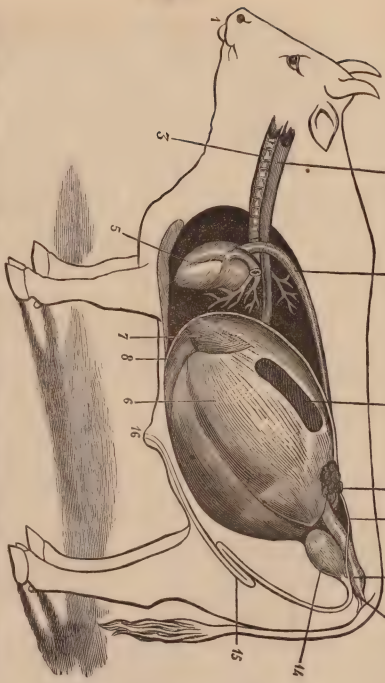

FIGURA 45.—*Vista general de los órganos de los aparatos digestivo, respiratorio y urinario del Buey.* (Lado izquierdo).—(MEGNIN).

1, Boca.—2, Esófago.—3, Tráquea.—4, Arteria aorta posterior.—5, Corazon.—6, Panza ó herbario.—7, Bonete ó segundo estómago.—8, Cuajo ó cuarto estómago.—9, Bazo mal representado.—10, Intestino recto.—11, Ano.—12, Riñon izquierdo.—13, Uréter izquierdo.—14, Vejiga de la orina.—15, Uretra.—16, Pequeño ó torto.

ARTÍCULO VI.

De la porcion anti-diafragmática del aparato digestivo.

Esta porcion consta de los órganos siguientes: 1.° *Boca.* 2.° *Faringe.* 3.° *Esófago.* 4.° *Glándulas salivales.*

En el cuadro sinóptico que insertamos á continuacion exponemos lo más importante de dichos órganos.

LOS ÓRGANOS DIGESTIVOS DE LA PORCION ANTI-DIAFRAGMÁTICA SON:

- **Esenciales, que comprenden.....**
  - **La cavidad de la boca ó espacio ósteo-músculo-membranoso, que consta de..**
    - Labios ó velos músculo-membranosos, que limitan la abertura inferior de la boca.
    - Carrillos ó paredes músculo-membranosas, que cierran lateralmente la boca.
    - Paladar ó superficie parabólica ósteo-membranosa, que forma la pared anterior de la boca.
    - Lengua ú órgano muscular muy móvil, cubierto por una mucosa que compone el sentido del gusto.
    - Velo del paladar ó válvula palatina, que cierra el istmo de la garganta, facilitando el paso del bolo alimenticio é impidiendo su vuelta á la boca.
    - Arcadas dentarias, compuestas de cuarenta dientes, divididos en ..... { Veinte y cuatro molares. Doce incisivos. Cuatro colmillos.
  - **La faringe ó vestíbulo músculo-membranoso, con los siete orificios siguientes .....**
    - 1.º Abertura esofágica.
    - 2.º Entrada de la laringe.
    - 3.º Itsmo de la garganta.
    - 4.º Dos aberturas de las cavidades nasales.
    - 5.º Dos aberturas de las trompas de Eustaquio.
  - **El esófago ó tubo músculo-membranoso, que lleva los alimentos al estómago, y se divide en..**
    - Porcion larga ó cervical.....
    - Porcion mediana ó torácica.....
    - Porcion corta ó abdominal..... } Compuestas de membrana carnosa, celulosa y mucosa. Las dos últimas están unidas, y pueden resbalar facilmente sobre la cara interna de la primera.
- **Accesorios ó anejos, que están representados por**
  - **Las glándulas salivales, que se dividen en.....**
    - **Grandes, que se llaman..**
      - Parótida, que es racimosa compuesta con su conducto de Stenon, que se abre en frente de la tercera muela anterior.
      - Maxilar ó submaxilar, que es multi-lobulada con su conducto de Wharton, que termina delante del frenillo de la lengua.
      - Sublingual, que es racimosa compuesta con sus quince ó veinte conductitos de Rivinus, que desaguan en la cresta sublingual.
      - Molares, que son dos á cada lado con lóbulos aislados y distintos conductos excretores, que terminan en la cara interna de los carrillos.
    - **Pequeñas, que se denominan.....**
      - Labiales, que son uni-lobuladas con sus correspondientes conductos excretores.
      - Linguales, que son racimosas simples con sus diferentes conductos excretores.
      - Estafilinas, que son racimosas simples con sus distintos conductos excretores.

§ I. CAVIDAD DE LA BOCA.

Definicion.—Damos este nombre *á un espacio oval ósteo-músculo-membranoso, situado entre las dos mandibulas, en direccion del eje mayor de la cabeza, sirviendo principalmente para recibir y preparar los alimentos.*

Division.—Esta primera cavidad del aparato de la digestion está formada de los órganos siguientes: 1.° *Labios.* 2.° *Carrillos.* 3.° *Paladar.* 4.° *Lengua.* 5.° *Velo del paladar.* 6.° *Dientes ó arcadas dentarias.*

Estudiaremos primeramente estos órganos, terminando con la descripcion de la *boca en general.*

1.° Labios. (Figs. 1.ª, 2.ª, 17 y 46).

Definicion.—Los labios *son unos velos músculo-membranosos, muy sensibles y contráctiles, los cuales, hallándose colocados alrededor de la abertura inferior de la boca, constituyen en los solípedos los agentes de la aprehension y de la succion de las sustancias alimenticias.*

Division.—Los labios son *anterior* y *posterior*, cuyos velos se unen lateralmente, formando dos ángulos agudos, llamados *comisuras.* Tanto el labio anterior como el posterior tienen *una cara externa* y *otra interna, un borde libre* y *otro adherente.*

La *cara externa* es convexa; se halla formada por la piel, y presenta: 1.° *Pelos finos, sedosos* y *cortos.* 2.° *Pelos largos y rígidos* denominados *bigotes* que, penetrando hasta el espesor del músculo orbicular, y recibiendo en sus folículos un filete nervioso, desempeñan el oficio de verdaderos órganos del tacto. 3.° *Un relieve* en la línea media del labio anterior, que lo divide en *dos lóbulos laterales.* 4.° *Una eminencia* semiesférica llamada *barba,* situada detrás del velo posterior.—La *cara interna* es cóncava; se amolda á la superficie de la arcada dentaria; está constituida por la mucosa labial, que tiene un color rosado ó salpicada de manchas pigmentarias, y ofrece además, especialmente en la del labio anterior, un número considerable de pequeños tubérculos cónicos, cuyos vértices perforados permiten la excrecion de la saliva de las glándulas subyacentes.—El *borde libre* es delgado, y constituye la línea de demarcacion que separa á los dos tegumentos.—El *adherente* no tiene límites precisos por su parte externa, y se continúa con la piel de los órganos inmediatos; pero en la cavidad bucal tiene un surco resultante de la reflexion de la mucosa hácia las arcadas incisivas.

Estructura.—En la composicion de los labios entran los elementos siguientes: 1.° *Tegumento cutáneo.* 2.° *Tegumento mucoso.* 3.° *Músculo orbicular* y parte de algunos de la region fa-

cial, situados todos entre los dos tegumentos citados. 4.° *Glándulas vesiculosas* salivales y mucosas, alojadas en las mallas del tejido conectivo submucoso. 5.° *Vasos* y *nervios*.

2.ª Carrillos. (Fig. 17).

Definicion.—Los carrillos *son dos paredes músculo-membranosas, que no sólo cierran lateralmente la boca, sino que separan ó aproximan los maxilares para aumentar ó disminuir los diámetros de dicha cavidad, y repelen los alimentos hácia las arcadas molares.*

Division.—Estas paredes laterales de la boca tienen *dos caras* y *cuatro bordes*. Las caras son *externa* é *interna* y los bordes *superior, inferior, anterior* y *posterior*.

La *cara externa* es plana ó un poco convexa, y está cubierta por la piel.—La *interna* es un poco cóncava; se halla cubierta por la mucosa, y presenta: 1.° En frente de la tercera muela anterior *un tubérculo* saliente y obtuso con la abertura bucal del conducto parotídeo ó de Stenon. 2.° En frente de cada arcada dentaria *una fila de tubérculos* poco salientes y perforados, que son el punto de desagüe de los conductos excretores de las glándulas molares. 3.° *Varios pliegues longitudinales,* que desaparecen cuando se separan las dos mandíbulas.—El *borde superior* se encuentra limitado por los pilares superiores de la lengua.—El *inferior* termina formando parte de las comisuras de los labios.—El *anterior* y el *posterior* presentan el surco que resulta de la flexion de la mucosa hácia las arcadas dentarias.

Estructura.—Los carrillos están formados de los elementos siguientes: 1.° *Mucosa bucal.* 2.° *Músculos alvéolo-labial, masétero* y *terigoideo interno.* 3.° *Glándulas molares.* 4.° *Tegumento externo* ó *piel.* 5.° *Vasos* y *nervios.*

3.ª Paladar. (Fig. 46).

Definicion.—El paladar, llamado tambien bóveda palatina, *es una superficie parabólica ósteo-membranosa, limitada por las arcadas dentarias y por el velo estafilino, la cual, no sólo forma la pared anterior de la boca, sino que desempeña un oficio pasivo en la masticacion y en la deglucion, proporcionando á la lengua un punto de apoyo sólido en los movimientos que ejecuta, para colocar las sustancias en las superficies molares, y para*

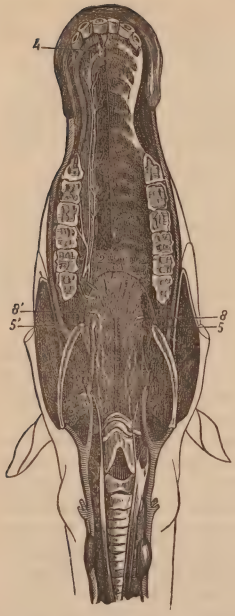

FIGURA 46.—*Paladar y velo del paladar del Caballo, con los músculos, vasos y nervios correspondientes.*—(CHAUVEAU). *

impeler el bolo alimenticio al fondo de la faringe.

DIVISION.—En el paladar encontramos *un surco medio* y *dos mitades laterales.*

El *surco medio* parte de un pequeño tubérculo que existe encima de la arcada incisiva, y termina cerca de la parte superior de la bóveda palatina.

Las *dos mitades laterales* se encuentran limitadas por las arcadas dentarias, por el velo del paladar y por el surco medio, presentando cada una *diez y ocho* ó *veinte* surcos arqueados, de concavidad superior y transversos, los cuales son mucho más marcados y estrechos hácia abajo.

ESTRUCTURA.—La *cara palatina de los maxilares superiores* y los *palatinos* constituyen los órganos sólidos de la pared anterior de la boca. Las partes blandas están representadas: 1.° Por *una capa* de tejido conectivo condensado, que cubre á los referidos huesos; sostiene una red venosa muy desarrollada, y es susceptible de adquirir un volúmen considerable, cual lo verifican los órganos eréctiles. 2.° Por *una membrana mucosa blanca,* cuyo corion está

* 1, 1 y 1. Surcos de la mucosa palatina.—2. Red venosa submucosa.—3. Arteria palatina acompañada de los filetes del nervio del mismo nombre.—4. Lengüeta cartilaginosa por la cual pasa la arteria palatina.—5. Aponeurosis estafilina.—5.' Extremidad terminal del tendon del peristafilino externo, formando, por su expansion, la aponeurosis estafilina.—6. Faringo-estafilino.—7. Palato-estafilino.—8. Nervio estafilino.

formado exclusivamente de tejido fibroso, y se halla adherido á la capa que le precede. 3.° Por *glándulas racimosas simples,* que ocupan el espesor de la mucosa de la parte más alta de la bóveda palatina. 4.° Por *un epitelio grueso estratificado,* que protege dicha membrana, y que llena todas las depresiones que dejan las papilas. 5.° Por las *arterias palatinas,* alojadas en las cisuras de su nombre. 6.° Por los *nervios satélites* de estos vasos.

4.° Lengua. (Fig. 52).

Etimología y definicion.—Damos el nombre de lengua, del latin *lingua* (glosa en griego), *á una especie de pirámide triangular muy móvil, situada en el interior de la boca, en el canal de su nombre y en la misma direccion que éste; cuya pirámide, hallándose formada de un grupo de músculos cubiertos por una mucosa especial, puede concurrir á la aprehension, masticacion, deglucion y gustacion de los alimentos.*

Division.—En la lengua tenemos que estudiar *tres caras, tres bordes* y *dos extremidades.* Las caras son *anterior* ó *dorsal* y *dos laterales,* los bordes *laterales* y *posterior,* y las extremidades *superior* ó *base* é *inferior* ó *vértice.*

La *cara anterior* ó *dorsal* es ancha por arriba, estrecha por abajo, y presenta un aspecto velloso á causa de las numerosas papilas que posee, y que describiremos más adelante.—Las *caras laterales* son bien perceptibles en el centro del órgano; están limitadas por los bordes; descansan sobre la superficie interna de las ramas del maxilar posterior, y tienen varias papilas y orificios glandulares.—Los *bordes laterales* corresponden á las arcadas molares anteriores, cuando la boca está cerrada, y separan la cara anterior de las laterales.—El *borde posterior* es hipotético y el punto por donde penetran en la lengua los músculos que la componen.—La *extremidad superior* ó *base* es la porcion fija del órgano, y presenta: 1.° *Un surco* que contornea la base del cartílago epiglótico. 2.° *Un pliegue medio,* formado por el músculo hio-epiglótico con su cubierta mucosa. 3.° *Dos pliegues mucosos* laterales llamados *pilares superiores.* 4.° Encima de estos *dos escavaciones* comprendidas entre el velo del paladar y la base del órgano que analizamos, en donde se alojan las glándulas amígdalas del hombre y de los carniceros.—La *extremidad inferior* ó *punta de la lengua* es completamente libre, á partir

del centro del espacio inter-dentario, y flota en el interior de la cavidad bucal. Esta porcion de la lengua es aplanada de delante atrás, ensanchada en forma de espátula, y ofrece: *una cara anterior* plana, que se continúa con la dorsal; *otra posterior* convexa que, confundiéndose con las laterales de la porcion fija, descansa sobre el cuerpo del maxilar, y se halla adherida á este hueso por medio de un pliegue medio, que ha recibido los nombres de *frenillo de la lengua* y de *pilar inferior* de este órgano; *dos bordes* que se unen hácia abajo, describiendo una curva parabólica, y que se ponen en relacion con las arcadas incisivas.

Estructura.—Los elementos de que se compone la lengua son: 1.° *Membrana mucosa.* 2.° *Músculos.* 3.° *Glándulas.* 4.° *Vasos y nervios.*

Figura 47.—*Papilas filiformes simples de la punta de la lengua del Caballo.* *



Figura 48.—*Papila filiforme compuesta de la lengua del Perro.* **

La *mucosa lingual* es continuacion de la de la boca. Parte del fondo del canal de su nombre; se extiende por sus caras laterales y dorsal; tapiza toda la porcion libre del órgano, y su corion tiene un espesor variable. En las caras laterales de la lengua es delgada y poco adherente. En la cara dorsal tiene tanta rigidez, que resiste á la accion del instrumento cortante, y su capa profunda recibe la insercion de muchas fibras de los músculos subyacentes. La superficie externa de dicha mucosa presenta un número prodigioso de papilas de volúmen y formas diferentes, que han dado lugar á la division que de ellas se hace en *filiformes, funguiformes* y *caliciformes,* prescindiendo de las que por sus exíguas dimensiones pueden llamarse *microscópicas.*

Las *papilas filiformes* se encuentran en mayor cantidad en la

* 1. Dérmis.—2. Epitelio.
** 1. Corion.—2. Epitelio.

parte media de la superficie de la cara dorsal de la mucosa de la lengua, las cuales están formadas por prolongaciones finas y puntiagudas del corion cubiertas por un epitelio que tiene dimensiones muy variables. Estas papilas se dicen *simples,* cuando constan de sólo una prolongacion filamentosa, y *compuestas,* si poseen dos ó más.—Las *papilas fungiformes* son elevaciones tuberculosas y esponjosas del corion unidas al resto de la membrana por un pedículo. La superficie de éstas es convexa, lisa, ó erizada de papilas filiformes, y se encuentran distribuidas en varios puntos de la lengua, especialmente en el tercio superior de la cara dorsal de este órgano.—Las *papilas caliciformes* son masas fungiformes, que en vez de hallarse en la superficie libre del corion, están situadas en cavidades del mismo, y circundadas por *un anillo,* dentro del cual existe *una gotera estrecha* que rodea al *pedículo.* Esta variedad de papilas no existe mas que en la base de la lengua, en cuyo punto se notan dos muy voluminosas y lobuladas, que corresponden á dos escavaciones laterales de la cara dorsal, cerca de la extremidad superior del órgano que nos ocupa, á las cuales llamamos *lagunas de la lengua* y *agujeros ciegos de Morgagni.* La opinion más generalmente admitida es, que las papilas filiformes retienen las sustancias alimenticias y sabrosas; las fungiformes reciben las impresiones táctiles, y las caliciformes son las que están destinadas á la gustacion.

FIGURA 49.—*Agujero ciego de Morgagni de la lengua del Caballo,* visto por su cara superior.

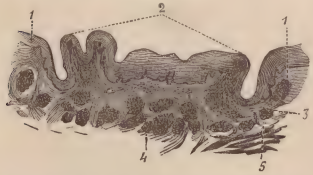

FIGURA 50.—*Corte vertical de un agujero ciego de Morgagni de la lengua del Caballo.* *

* 1 y 1. Bordes del cáliz.—2. Papilas fungiformes que llenan el cáliz.—3. Corte de la faja de tejido linfóide.—4. Glándulas racimosas.—5. Fibras musculares de la lengua.

Los *músculos de la lengua* se han dividido en *intrínsecos* y *extrínsecos*.—Los *primeros* no son otra cosa que la terminacion de los segundos, formando el espesor del órgano, y reciben los nombres de *lingual superior longitudinal, lingual inferior longitudinal, lingual transversal* y *lingual vertical*.—Los *segundos* han sido descritos en la página 79 y siguientes.

Las *glándulas linguales* pueden dividirse en *racimosas* y *foliculosas*.—Las *primeras* están esparcidas en las caras laterales y en la base de la lengua, haciéndose visibles por la presencia de dos filas de tubérculos pequeños colocados cerca de la parte superior de dichas caras.—Las *segundas* ó foliculosas se encuentran preferentemente en el istmo de la garganta, en cuyo punto están representadas por un crecido número de tubérculos perforados.

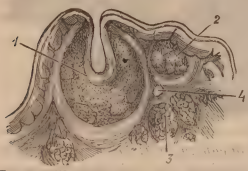

FIGURA 51.—*Corte de un folículo amigdaloide de la base de la lengua del Caballo.* *

Además de estos dos órdenes de glándulas hallamos en la base de la lengua lo que se llama *folículos cerrados*, que consisten en una cápsula de tejido conectivo condensado blanco y en una masa de tejido linfóide, presentando ésta una cavidad central con su orificio exterior obturado solamente por la capa profunda del epitelio lingual. Dichos folículos distan muy poco los unos de los otros, y entre ellos y los músculos linguales existe una capa contínua de glándulas racimosas.

Los *vasos* y *nervios* que sostienen la vida de la lengua son: las *arterias* lingual y sublingual; *tres venas* que desaguan en las maxilares externa é interna; *una red linfática*, cuyas ramas emergentes penetran en los gánglios de las fauces, y los *nervios lingual, gloso-faringeo* é *hipogloso*.

5.° Velo del paladar ó estafilino. (Figs. 46 y 52).

DEFINICION.—El velo del paladar *es un tabique músculo-membranoso, más largo que ancho ó rectangular, suspendido entre la boca y la faringe, y en direccion oblicua de delante atrás y de*

* 1. Folículo cortado por la mitad.—2. Folículo cortado por fuera de su parte central.—3. Corte de las glándulas racimosas.—4. Vasos.

abajo arriba; cuyo tabique, elevándose y deprimiéndose, actúa como una válvula de las prensas hidráulicas, dando paso á las sustancias alimenticias é impidiendo su retroceso hácia la boca.

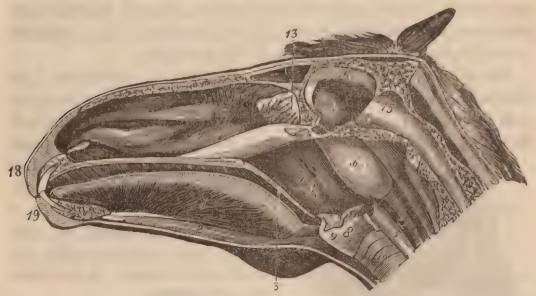

FIGURA 52.—*Corte ántero-posterior de la cabeza del Caballo,* manifestando en su conjunto la boca, la faringe, la laringe y las cavidades nasales. *

DIVISION.—El velo estafilino tiene *dos caras* y *cuatro bordes.* Las caras son *superior* é *inferior,* y los bordes *anterior, posterior, derecho é izquierdo.*

La *cara superior* forma la pared posterior de la faringe, y está provista de algunas arrugas longitudinales.—La *inferior* constituye la pared superior de la boca, y presenta pliegues longitudinales, arrugas transversales, muchos orificios de las glándulas subyacentes, y se une por sus lados á la base de la lengua por medio de dos columnas mucosas, que hemos descrito con la denominacion de *pilares superiores* de este órgano.—El *borde anterior* se halla fijo á la arcada palatina.—El *posterior* es libre y cóncavo, y abraza estrechamente la base del cartílago epiglótico. Este borde se continúa por medio de dos prolongaciones mu-

---

* 1. Músculo genio-gloso.—2. Músculo genio-hioídeo.—3. Corte del velo del paladar. 4. Cavidad faríngea.—5. Esófago.—6. Bolsa gutural.—7. Abertura faríngea de la trompa de Eustaquio.—8. Cavidad laríngea.—9. Entrada del ventrículo lateral de la laringe.—10. Tráquea.—11. Cornete etmoidal.—12. Cornete maxilar.—13. Conchas etmoidales.—14. Corte de la fosa cerebral de la cavidad del cráneo.—15. Corte de la fosa cerebelosa.—16. Hoz del cerebro ó tabique medio.—17. Tabique transversal ó tienda del cerebelo.—18. Labio anterior ó superior.—19. Labio inferior ó posterior.

cosas situadas en sus extremos, llamadas *pilares superiores del velo del paladar,* para diferenciarlos de los pilares superiores de la lengua, que son tambien los *inferiores* del mismo velo. Los pilares superiores se dirigen arriba y atrás por los lados de la faringe, y terminan en arcada en la parte superior de la abertura esofágica.—Los *bordes derecho* é *izquierdo* se hallan adheridos á las partes laterales de las dos cavidades que separa el mismo tabique estafilino.

Estructura.—El velo del paladar está formado de los elementos siguientes: 1.° *Membrana fibrosa.* 2.° *Músculos.* 3.° *Capa glandular.* 4.° *Membrana mucosa.* 5.° *Vasos y nervios.*

La *membrana fibrosa* es la parte más sólida del velo estafilino; ocupa solamente la mitad anterior de este órgano; se fija en la arcada palatina, y se prolonga hácia arriba por medio del músculo faringo-estafilino.

Los *músculos* han sido descritos en la página 81 y siguientes.

La *capa glandular* se encuentra entre la membrana fibrosa y la mucosa inferior, y presenta un volúmen considerable en las partes laterales del borde libre, simulando dos lóbulos distintos, mucho más marcados en el asno que en el caballo.

La *membrana mucosa* se halla formada por *dos hojas: una,* que es continuacion de la mucosa nasal, y reviste la cara superior del velo del paladar; *otra,* que continúa la mucosa palatina, y cubre la cara inferior del mismo velo. Estas dos hojas se identifican en el borde libre del velo estafilino, y dejan un espacio en donde están comprendidos los demás elementos del órgano. La hoja inferior ofrece gran número de orificios, que son las aberturas externas de los conductitos de las glándulas subyacentes.

Los *vasos faríngeos* y *estafilinos* y el *nervio estafilino ó palatino superior* son los que proporcionan la nutricion y la neurilidad á la válvula del paladar.

6.ª Dientes ó arcadas dentarias.

En la página 71 y siguientes del tomo primero, encontrarán nuestros lectores cuanto concierne á los órganos pasivos de la masticacion, como partes sólidas del esqueleto.

Boca en general. (Fig. 52).

De la reunion de las diferentes partes que hemos descrito re-

sulta ese espacio que se conoce con el nombre de *cavidad de la boca.*

En esta cavidad consideramos: su *disposicion general,* su *capacidad* y su *membrana mucosa.*

Disposicion general.—La boca presenta *tres diámetros* que se llaman *vertical, ántero-posterior* y *transversal.*

El *diámetro vertical* es el mayor de los tres; mide la longitud de la boca, y ofrece en sus extremos las *dos aberturas* de la cavidad. La *abertura superior ó istmo de la garganta* establece la comunicacion de esta cavidad con la faringe, y se halla limitado por el velo del paladar y por la base del cartílago epiglótico. La *abertura inferior* puede variar considerablemente de diámetro; su conformacion facilita el paso de los alimentos, y está circunscrita por los labios y por las arcadas incisivas.—El *diámetro ántero-posterior* es el más reducido, cuando las mandíbulas se hallan apróximadas la una á la otra, y se extiende desde el paladar hasta el fondo del canal interior de la lengua.—El *diámetro transversal* mide la distancia que existe entre el carrillo derecho y el izquierdo.

Capacidad de la boca.—Si las mandíbulas descansan la una sobre la otra, el espacio de la boca es muy reducido, y puede dividirse en *dos regiones* que denominamos *central* y *periférica.* La *primera* está circunscrita por las arcadas dentarias. La *segunda* se encuentra comprendida entre estas mismas arcadas y la cara interna de los carrillos y de los labios. Por el contrario; si las mandíbulas se separan, y los carrillos se alejan de los dientes, la cavidad bucal adquiere dimensiones tanto más extensas, cuanto mayor es la abertura del ángulo que resulta de dicha separacion.

Membrana mucosa.—La cavidad de la boca se halla tapizada por una membrana tegumentaria, que se llama *mucosa bucal.* Esta tela protectora principia en el borde libre de los labios; cubre la cara interna de estos; asciende vistiendo los carrillos hasta los pilares superiores de la lengua; se refleja hácia los maxilares, para envolver los cuellos dentarios constituyendo las *encias;* se prolonga por el paladar y por el velo de este nombre, y desciende al fondo del canal interior, para reflejarse sobre todo el órgano del gusto.

La estructura de la mucosa bucal está en completa armonía

con el oficio que desempeña. Es gruesa, dura, y protegida por un epitelio escamoso, en los puntos en que se halla en contacto con las sustancias alimenticias, que han de experimentar la trituracion. Por el contrario; es delgada, y cubierta de un epitelio pavimentoso, en todos aquellos sitios en que no está expuesta á contínuos roces. Además, esta membrana presenta, como hemos expuesto anteriormente, glándulas, folículos y papilas, que están destinadas á las impresiones táctiles y sabrosas de los alimentos de que se nutre el animal.

§ II. FARINGE. (Figs. 43, 52 y 53).

DEFINICION.—La faringe, del latin *pharynx*, fauces, *es un vestíbulo músculo-membranoso, conóide, con siete aberturas y comun á los aparatos digestivo, respiratorio y auditivo, situado oblicuamente en la parte superior de la boca, delante y encima de la laringe y detrás del cráneo; cuyo vestíbulo, no sólo sirve para dar paso á los alimentos, sino tambien al aire atmosférico que ha de sostener la respiracion y la audicion.*

DIVISION.—El vestíbulo faríngeo tiene *una superficie interna* y *otra externa.*

Superficie interna.—Esta superficie forma lo que se ha llamado impropiamente *posboca* ó *cámara posterior de la boca*, y consta de *dos extremidades* y *cuatro paredes*. Las extremidades son *superior* é *inferior*, y las paredes *anterior, posterior, derecha é izquierda.*

La *extremidad superior* es el vértice truncado del cono, y presenta *tres aberturas* llamadas *esofágica laríngea* é *istmo de la garganta.* La *primera* está situada arriba y adelante. La *segunda* se halla en el centro, y ofrece dos goteras laterales limitadas anteriormente por los pilares superiores del velo del paladar. La *tercera* se encuentra colocada abajo y detrás.—La *extremidad inferior* es la base del cono, y tiene las *dos aberturas de las cavidades nasales* ó *gúturo-nasales.*—La *pared anterior* es casi plana, notándose en ella la prolongacion de los pilares superiores del velo estafilino.—La *posterior* es tambien plana y está formada por la cara superior de este mismo velo.—Las *paredes derecha* é *izquierda* son cóncavas, y hácia abajo se distinguen los *orificios de las trompas de Eustaquio* ó *conductos guturales del tímpano.*

Superficie externa.—Considerando el exterior de la faringe bajo el punto de vista de sus conexiones, corresponde: por delante, á la apófisis basilar del occipital, al esfenóides, á las bolsas guturales y á los gánglios linfáticos guturales; por los lados, á las ramas mayores del hióides, á los músculos tirigoídeo interno y querato-hioídeo grande, á los nervios glosofaríngeo, hipogloso grande y laríngeo superior y á la arteria gloso-facial.

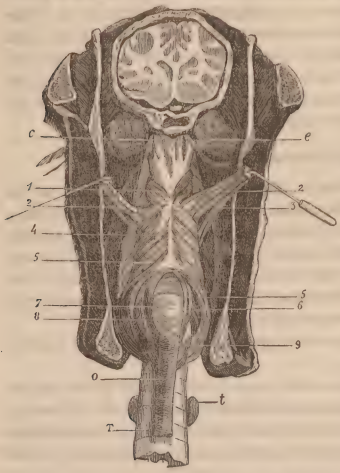

FIGURA 53.—*Faringe del Caballo,* vista por su cara posterior.—(CHAUVEAU). *

ESTRUCTURA.—En las paredes de la faringe encontramos *una membrana mucosa, una capa muscular, vasos y nervios.*

La *membrana mucosa* es continuacion de la de la boca, y difiere notablemente de ésta por las particularidades siguientes: es más delgada; tiene en su cara adherente una capa de tejido amarillo elástico; su superficie libre se halla protegida por un epitelio pavimentoso estratificado, excepto en la parte anterior, que pertenece á la variedad vibrátil; posee glándulas racimosas simples en su pared anterior y folículos

* T. Tráquea.—t. Cuerpo tiróides.—O. Esófago.—e y c. Trompas de Eustaquio, cortadas cerca de su terminacion en la faringe.—1. Músculo térigo-faringeo ó constrictor superior.—2 y 2. Músculos querato-faríngeos.—3. Rama mayor del hióides.—4. Ilio-faringeo ó constrictor medio.—5. Tiro-faringeo ó manojo tiroideo del constrictor inferior.—5 bajo. Crico-faringeo ó manojo cricoideo del constrictor inferior. 6. Crico-esofágico.—7. Músculo esofágico longitudinal superior.—8. Origen del esófago.—9. Músculo crico-aritenoídeo posterior.

cerrados submucosos en las inmediaciones de las aberturas gúturo-nasales.

La *capa muscular* está formada de los siete pares de músculos que quedan descritos en la página 82 y siguientes.

Los *vasos* y *nervios* son las arterias y venas faríngea y tiroídea, y los nervios gloso-faríngeo, pneumogástrico y gran simpático.

§ III. ESÓFAGO. (Figs. 19, 42, 43, 52 y 53).

Etimología y definicion.—El esófago, de los dos verbos griegos *oisein* y *faguein*, que significan llevar y comer, *es un conducto músculo-membranoso, cilíndrico y dilatable, situado casi horizontalmente en el borde inferior del cuello, en la cavidad torácica y en el abdómen, y extendiéndose desde la faringe hasta el estómago, tiene el oficio de llevar los alimentos á este órgano, verificando el último tiempo de la deglucion.*

Division.—Suponemos que el esófago está fraccionado en *tres porciones* llamadas *cervical, torácica* y *abdominal.*

Porcion cervical del esófago.—Es la más larga, y consta de *una extremidad anterior, una parte media* y *una extremidad posterior.*

La *extremidad anterior* se halla comprendida entre las bolsas guturales y los músculos crico-aritenoídeos posteriores, presentando la ancha abertura que lo pone en comunicacion con la faringe.—La *parte media ó cervical propiamente dicha* se encuentra rodeada de una capa gruesa de tejido conectivo amorfo, y establece sus relaciones por el órden siguiente: por delante, ocupa el espacio comprendido entre la tráquea y el largo del cuello; por los lados, está en contacto con la carótida primitiva y los nervios que la acompañan; por detrás, se relaciona con la tráquea y con los manojos inferiores del escaleno izquierdo.—La *extremidad posterior* se continúa con la anterior de la porcion siguiente.

Porcion torácica.—Es la mediana en longitud, y consta tambien de *una extremidad anterior, una parte media* y *una extremidad posterior.*

La *extremidad anterior* se halla aún desviada hácia el lado izquierdo y comprendida entre la cara interna de la primera costilla, el lado correspondiente de la tráquea, el gánglio cervical

posterior y las arterias y venas vertebrales, cervicales superiores y dorso-musculares que cruzan oblicuamente su direccion.—La *parte media* vuelve á colocarse entre la tráquea y el largo del cuello; pasa por encima del brónquio izquierdo y por el lado derecho de la aorta torácica; se coloca en medio de las dos láminas del mediastino posterior; alójase en la gotera practicada en la cara interna de los dos pulmones, y en este punto el esófago se encuentra acompañado por la arteria de su nombre y por los cordones esofágicos del nervio pneumogástrico.—La *extremidad posterior* atraviesa la abertura que existe en el pilar derecho del diafragma, y se continúa con la

Porcion abdominal.—Es la más corta y curvilínea; se halla envuelta por el peritoneo; ocupa una escotadura del borde superior del hígado; penetra en la corvadura pequeña del estómago, y establece comunicacion con éste por medio del *orificio terminal ó cardias.*

Estructura.—El esófago está compuesto de *una membrana externa ó carnosa,* de *otra media ó celulosa,* de *una tercera ó mucosa,* de *vasos* y de *nervios.*

La *membrana carnosa* es roja en la mayor parte de su extension; pierde gradualmente este color, y en la extremidad terminal del esófago adquiere los caractéres de los músculos lisos. Las fibras que componen la membrana externa están dispuestas en *dos planos* llamados *superficial* y *profundo.* Las del *superficial* son longitudinales; nacen de la extremidad superior de la faringe y de los músculos aríteno-faríngeos, y reciben *dos bandas* que vienen de la parte superior de los crico-faríngeos, denominadas *músculos crico-esofágico* y *esofágico longitudinal.* Las del *plano profundo* son espiróides ó circulares, y en la extremidad terminal del órgano que nos ocupa se entrecruzan de una manera inextricable. El tubo muscular formado por estos dos órdenes de fibras es muy estrecho en su insercion en el estómago, y el tubo mucoso con sus muchos pliegues, mas la capa celulosa, llenan completamente la capacidad del orificio cardíaco. De suerte, que puede insuflarse un estómago por la abertura pilórica sin prévia ligadura en el cardias, y no se escapa ni una sola burbuja de aire. En la descripcion del estómago insistiremos sobre este punto, para demostrar la imposibilidad del vómito en los solípedos.

La *membrana celulosa* es de tejido conectivo condensado poco resistente con muchas fibras elásticas. Esta túnica se encuentra muy adherida á la cara profunda del corion de la mucosa, y nada ó poco al tubo carnoso, lo cual explica la desituacion constante de las membranas externa é interna, la facilidad con que pueden desarrollarse las hernias esofágicas, y la no correspondencia de las incisiones que se hacen en las referidas membranas, cuando se practica la operacion de la esofagotomía.

La *membrana mucosa* es de un color blanco mate y continuacion de la de la faringe y de la del estómago. Tiene numerosos pliegues longitudinales; está protegida por un epitelio pavimentoso estratificado; se halla dotada de muchas fibras musculares lisas, y en su superficie libre se distinguen los orificios de los conductos excretores de las glándulas racimosas simples que elaboran el *jugo esofágico*.

Los *vasos* que se distribuyen en el esófago proceden de la carótida primitiva y del tronco bronco-esofágico. Los *nervios* emanan casi exclusivamente del pneumogástrico.

§ IV. GLÁNDULAS SALIVALES.

Definicion.—Damos este nombre *á un conjunto de órganos vexiculosos compuestos, blancos, amarillos ó rosados, de forma, peso y consistencia variables, y situados dentro y fuera de la boca; cuyos órganos, elaborando las diferentes salivas, y vertiéndolas en la superficie libre de la mucosa bucal, favorecen la masticacion, la deglucion y la catálisis alimenticia.*

Division.—Algunos autores dividen las glándulas salivales, por su relacion con la cavidad de la boca, en *extra-parietales* y en *intra-parietales*. Nosotros las clasificamos, por su volúmen é importancia, en *grandes* y *pequeñas*. Las *primeras* son pares, y reciben los nombres de *parótida, maxilar* ó *submaxilar, sublingual* y *molares*. Las *segundas* son en número variable, y se llaman *labiales, linguales* y *estafilinas*.

1.° Parótida. (Figs. 17 y 54).

Definicion.—La parótida, del griego *para,* junto ó cerca, y *otos,* oreja, *es una glándula racimosa compuesta de grandes dimensiones, plana y prolongada de arriba abajo, comprendida*

entre el borde tuberoso del maxilar posterior, la apófisis transversa del atlas y la base de la oreja, siendo su oficio segregar la saliva acuosa, que es vertida por el conducto de Stenon en frente de la tercera muela anterior.

Division.—El estudio de la parótida comprende la descripcion de la *masa glandular* y la de su *conducto excretor.*

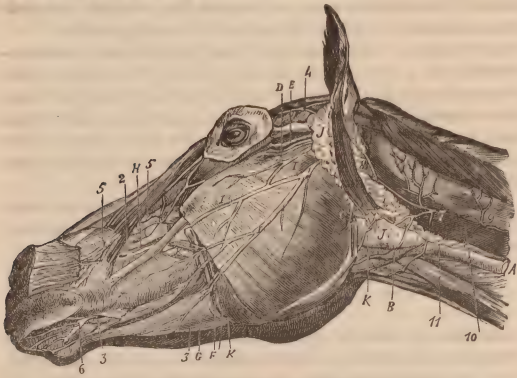

Figura 54.—*Glándulas salivales de la cabeza del Caballo.* *

Masa glandular.—Esta tiene *una cara externa* y *otra interna, un borde anterior* y *otro posterior, una extremidad superior* y *otra inferior.*

La *cara externa* es casi plana; tiene una cisura frecuentemente convertida en conducto, por donde se hace externa la vena yugular; da insercion al músculo parótido-auricular, y se encuentra recorrida por el asa nerviosa atloídea, por el ramo cervical del sétimo par encefálico y por la vena auricular posterior.—La *interna* es irregular; se amolda á la forma de las partes subyacentes, y cubre la bolsa gutural, la insercion mastoídea del oblicuo pequeño de la cabeza y del mastóido-humeral, el músculo estilo-hioídeo, el codo de la rama mayor del hióides, el di-

* J, J. Glándula parótida.—K, K. Conducto parotídeo ó de Stenon.

gástrico, el tendon del esterno-maxilar, la glándula maxilar, la arteria carótida externa y sus dos ramas terminales, la auricular posterior, la máxilo-muscular y el nervio facial, que suele atravesar el espesor de la glándula.—El *borde anterior* es delgado; se adhiere al borde tuberoso del maxilar posterior, y está en relacion con la juntura témporo-maxilar, con los vasos y nervios subzigomáticos y con los vasos máxilo-musculares.—El *posterior* es grueso; se halla separado de la apófisis transversa del atlas por la aponeurosis del mastóido-humeral, y se encuentra unido á ésta por medio de tejido conectivo laxo. La disposicion que acabamos de indicar favorece el levantamiento del borde posterior de la glándula, para descubrir los músculos estilo-hioideo y digástrico, en el segundo tiempo de la hio-vertebrotomía.—La *extremidad superior* es bífida, y abraza la base del cartílago cuenca.—La *inferior* se halla comprendida en el ángulo formado por la union de las venas yugular y gloso-facial.

Estructura.—La parótida tiene la constitucion de todas las glándulas multi-lobuladas, y su vida está sostenida por la *multitud de ramitos arteriales* y *venosos* de los vasos subyacentes, y por *numerosos filetes nerviosos,* que emanan del facial, del maxilar posterior y del plexo carotídeo.

Conducto excretor.—La glándula parótida tiene un conducto excretor, único, denominado *de Stenon.* Este tubo nace del borde anterior de la glándula y de cerca de su extremidad inferior por tres ó cuatro ramas, que pueden seguirse fácilmente hasta los espacios inter-lobulares; se junta al tendon del esterno-maxilar; contornea el borde posterior del digástrico; entra en las fauces; recorre la superficie libre del terigoídeo interno por detrás de la vena gloso-facial; salva la cisura maxilar, colocándose entre esta vena y la arteria del mismo nombre; sigue la direccion del borde inferior del masétero; atraviesa el alvéolo-labial y la mucosa de los carrillos, y termina en frente de la tercera muela anterior por un tubérculo obtuso, que permite la excrecion de la saliva, é impide el paso de las materias alimenticias al interior del conducto.

Estructura.—El conducto de Stenon está formado de *dos membranas:* una *externa* y otra *interna.* La *primera* es de tejido conectivo condensado blanco con fibras elásticas longitudinales y circulares. La *segunda* ó *mucosa* tiene un epitelio cilíndrico

en el origen del tubo excretor y pavimentoso en lo restante de su extension.

2.º Glándula maxilar ó submaxilar. (Fig. 55).

DEFINICION.—Damos este nombre á *una glándula racimosa compuesta, más pequeña que la precedente y de figura de un arco, situada en el espacio inter-maxilar, debajo de la parótida, entre la bolsa gutural y el lado de la laringe, y tiene el oficio de segregar una saliva algo viscosa, que es excretada delante del frenillo de la lengua por el conducto de Wharton.*

DIVISION.—La glándula maxilar consta de *masa glandular* y de *conducto excretor.*

Masa glandular.—Esta tiene *una cara externa* y *otra interna, un borde anterior* y *otro posterior, una extremidad superior* y *otra inferior.*



FIGURA 55.—*Glándulas salivales del mulo.* *

* R. Glándula maxilar ó submaxilar.—S. Conducto de Wharton.—T. Glándula sublingual.

La *cara externa* toca al terigoídeo interno, al digástrico, al tendon del esterno-maxilar y á la hoja célulo-aponeurótica que une á éste al mastóido-humeral y que la separa de la parótida.—La *interna* descansa sobre el lado de la laringe, y superiormente está en relacion con la bolsa gutural, con la arteria carótida y con los nervios que acompañan á este vaso.—El *borde anterior* es delgado y cóncavo, y recibe á la parte media del digástrico.—El *posterior* es grueso y convexo, y se halla relacionado con la vena gloso-facial.—La *extremidad superior* se fija debajo de la apófisis transversa del atlas por medio de tejido conectivo amorfo.—La *inferior* se encuentra comprendida entre los músculos terigoídeo interno é hio-tiroídeo.

Estructura.—Además de los elementos que constituyen todas las glándulas racimosas compuestas, la glándula maxilar está provista de *arterias innominadas*, que emanan de la carótida externa y de la gloso-facial y de *nervios* que proceden del plexo carotídeo.

Conducto excretor.—Este conducto, llamado *de Wharton*, es largo, estrecho y de paredes muy delgadas. Se halla en casi todo el borde cóncavo de la glándula, en donde recibe los conductitos que emergen de los diferentes lóbulos de ésta. Llenada dicha mision, y haciéndose independiente en la extremidad inferior del órgano, se dirige abajo y adelante, para colocarse entre los músculos milo-hioídeo y basio-gloso; cruza hácia fuera la direccion de la arteria gloso-facial y del nervio hipogloso grande; ocupa la parte interna del tendon del digástrico y del nervio lingual; pasa entre el músculo estilo-gloso y la glándula sublingual; llega al frenillo de la lengua; se sitúa debajo de la mucosa, y termina delante de éste, en union con el conducto del lado opuesto, por un pequeño tubérculo abierto denominado *barbilla*.

Estructura.—El conducto de Wharton es muy delgado, y tiene la misma composicion que el de Stenon. La membrana externa es muy fina, y carece de fibras elásticas.

3.º Glándula sublingual. (Fig. 55).

Division.—Damos este nombre *á una glándula racimosa compuesta, más pequeña que la anterior, plana y prolongada, comprendida entre la membrana mucosa de las caras laterales*

de la lengua y los músculos querato-gloso y genio-gloso, siendo su oficio segregar una saliva viscosa, que es vertida por los conductos de Rivinus en la cresta sublingual.

Division.—Este órgano consta de *masa glandular* y de *conductos excretores.*

Masa glandular.—La glándula sublingual tiene *una cara externa* y *otra interna, un borde anterior* y *otro posterior, una extremidad superior* y *otra inferior.*

La *cara externa* está cubierta por la mucosa de la boca.—La *interna* corresponde al conducto de Wharton y á los músculos querato-gloso y genio-gloso.—El *borde anterior* se eleva por debajo de la mucosa de la lengua, y da lugar á un relieve llamado *cresta sublingual.*—El *posterior* es convexo y delgado, y se halla comprendido entre los músculos milo-hioideo y genio-gloso.—La *extremidad superior* es filiforme, y parece que parte de una rama del nervio lingual.—La *inferior* tiene la forma de un cordon estrecho, que se extiende hasta el ángulo entrante formado por la union de los brazos del maxilar.

Estructura.—La glándula que venimos estudiando tiene la constitucion de todas las racimosas compuestas, y posee *una arteria propia* llamada *sublingual.* Los *nervios* proceden del lingual y del plexo carotídeo.

Conductos excretores.—Son *quince* ó *veinte* tubitos muy delgados y flexuosos llamados *de Rivinus,* los cuales, partiendo del borde anterior ó de la cara interna de la masa glandular, y elevándose perpendicularmente, desaguan en la superficie libre de la cresta sublingual por una série lineal de orificios practicados en el centro de un tubérculo.

4.ª Glándulas molares.

Definicion.—Las glándulas molares *son unos órganos racimosos compuestos de lóbulos aislados, situados en las partes laterales externas de los carrillos, debajo de la piel, encima del músculo alvéolo-labial, paralelamente á cada una de las arcadas molares, y tienen el oficio de segregar saliva glerosa, que es excretada por varios conductitos en la cavidad de la boca.*

Division.—Las glándulas molares son *dos á cada lado,* y se distinguen en *anterior* y *posterior.*

La *glándula molar anterior* es la más extensa, y presenta la

forma de una especie de sarta estrecha, cuyos lobulitos están colocados á lo largo del borde anterior del alvéolo-labial y debajo del masétero, y sus conductitos excretores se abren en frente de la arcada molar correspondiente.

La *glándula molar posterior* es la ménos extensa; está situada á lo largo del borde posterior del alvéolo-labial, entre la piel y la mucosa de los carrillos; es acompañada del nervio bucal, y sus conductos excretores se abren al nivel de la arcada molar respectiva.

5.ª Glándulas labiales, linguales y estafilinas.

Definicion.—Estas glándulas *son unos órganos racimosos simples, colocados bajo la forma de capas en la cara profunda de las mucosas de sus nombres, y cuyos conductos excretores, generalmente únicos, se abren independientes en la superficie libre del tegumento bucal, vertiendo una saliva más ó ménos viscosa.*

Division.—Las glándulas pequeñas de la boca son, como ya sabemos, las *labiales*, las *linguales* y las *estafilinas*.

Las *labiales* son más abundantes en el labio anterior que en el posterior, y se extienden hasta más allá de las comisuras, para perderse en la cara interna de los carrillos.

Las *linguales* forman una capa debajo de la mucosa. Se encuentran en la base de la lengua y adheridas á las fibras del músculo hio-gloso pequeño, las cuales se continúan con las que existen en la superficie amigdalina. Las que se hallan en los lados de aquel órgano son ménos numerosas, y están como incrustadas en la sustancia del basio-gloso.

Las *estafilinas* son las que hemos mencionado en la descripcion del velo del paladar. Estas glándulas, las de la base de la lengua y las de las cavidades amígdalas componen una faja adenóide circular, que abraza todo el istmo de la garganta, y proporciona el barniz necesario al bolo alimenticio, para que éste resbale con rapidez y suavidad hácia el fondo de la faringe.

Diferencias de los órganos de la porcion anti-diafragmática del aparato digestivo.—Las que presentan estos órganos en los demás animales domésticos son las siguientes: (Figs. 44 y 45).

Los *labios* del *Buey* son muy gruesos y rígidos; disfrutan de

poca movilidad, no obstante el gran desarrollo de los músculos que entran en su composicion, y apenas contribuyen á la aprehension de los alimentos. El labio anterior presenta en el centro de su cara externa una ancha superficie jaspeada, cribosa y desprovista de pelos, llamada *hocico,* la cual se halla casi siempre lubrificada por un líquido viscoso, elaborado y excretado por numerosas glándulas foliculosas subcutáneas.—Los del *Carnero* y de la *Cabra* son delgados, flexibles y muy móviles, y representan verdaderos órganos de aprehension. El labio anterior no forma hocico, y se encuentra dividido en dos mitades por un surco profundo. Esta division es mucho más marcada en el carnero, y las dos mitades laterales pueden moverse independientemente la una de la otra.—El labio anterior del *Cerdo* es estrecho, aplanado y muy duro; tiene poca movilidad, y presenta las dos aberturas de las narices. El labio posterior es tambien estrecho, y termina en punta.—Los del *Perro* y del *Gato* son muy móviles, y están provistos de festones y de tentáculos. El anterior se halla dividido en dos mitades por un surco longitudinal; se encuentra humedecido, y carece de pelos alrededor de las narices.

Los *carrillos* del *Buey,* del *Carnero* y de la *Cabra* tienen una multitud de papilas cónicas, gruesas, largas y dirigidas arriba y atrás. La mucosa de esta parte de la boca del carnero se encuentra salpicada de manchas oscuras ó negras.

El *paladar* del *Buey* es muy extenso, y los relieves transversales son rectos, se hallan dotados de dentellones pequeños dirigidos arriba y atrás, y solamente existen en los dos tercios inferiores de la bóveda palatina.—El del *Carnero,* de la *Cabra* y del *Buey* presenta cerca del rodete incisivo y en la línea media una especie de T, cuyo tallo, dirigido arriba, ofrece en la extremidad de las ramas un agujero estrecho llamado *orificio bucal del conducto de Jacobson.*

La *lengua* del *Buey* es notable por el gran desarrollo de los músculos que la componen; por estar dotada de infinidad de papilas cónicas acorazadas por un estuche córneo dirigido arriba y atrás; por su excesiva movilidad, y por ser una potente sierra que corta los alimentos con admirable rapidez.—La del *Carnero* y de la *Cabra* es proporcionalmente más delgada y pequeña que la de los solípedos.—La del *Cerdo* es larga y estrecha, presen-

tando en su base tres papilas truncadas con numerosas papilas cónicas.—La del *Gato* es muy semejante á la del *Perro* en cuanto á sus dimensiones y movilidad; pero está dotada de papilas filiformes protegidas por estuches córneos, que tienen mucha analogía con los de la lengua del Buey.

El *velo del paladar* de los demás animales domésticos es mucho más corto que el de los solípedos. El istmo de la garganta está constantemente abierto, y las materias alimenticias pueden devolverse á la boca con gran facilidad.

La *faringe* de los *rumiantes* es espaciosa y muy prolongada, y la del *Carnero* presenta además un pliegue mucoso, que se extiende desde la parte media de las aberturas gúturo-nasales hasta el centro de la pared anterior, el cual parece continuar al tabique divisorio de las narices.—La de los *carniceros* tiene mucho diámetro, y entre la mucosa faríngea y la esofágica existe un relieve, que establece la línea de demarcacion de estos dos órganos.

El *esófago* de los demás mamíferos domésticos presenta la capa muscular roja, y conserva el mismo espesor en toda su extension. El cardias se encuentra abierto constantemente, y tiene la forma de un embudo invertido. De manera, que los individuos pueden volver los alimentos á la boca con facilidad, bien para ser expulsados, bien para que sufran una segunda masticacion. Además el esófago de los *rumiantes* está terminado en canal, en el interior de los dos primeros estómagos, constituyendo lo que se ha llamado *gotera esofágica,* la cual detallaremos oportunamente.

La *parótida* del *Buey* es notable por su poco desarrollo, por su color rojizo, y por tener un lóbulo pequeño y redondeado, que descansa en la cara externa del masétero. El *conducto excretor* se abre en frente de la quinta muela.—En el *Carnero* y en la *Cabra,* este mismo conducto atraviesa el masétero, y se abre al nivel de la cuarta muela.—La parótida del *Cerdo* es poco voluminosa; su mayor parte está colocada en el cuello; su borde inferior es cóncavo; su extremidad anterior no abraza al cuenca, y el conducto de Stenon, despues de recorrer el borde tuberoso del maxilar, desagua al nivel de la sexta muela.—La de los *carniceros* es más pequeña que la glándula maxilar, y el conducto excretor perfora el masétero, para terminar en frente de la tercera muela.

La *glándula maxilar* de los *rumiantes* es proporcionalmente más voluminosa que la parótida, y su extremidad superior forma un lóbulo ovóide, que se une con el del lado opuesto por debajo de la laringe. El tubérculo en donde termina el conducto de Wharton es duro, cartilaginoso y dentado, y está oculto en una fosita elíptica situada cerca de la arcada incisiva.—El *Cerdo* carece de barbilla.—La glándula maxilar de los *carniceros* es mayor que la parótida, y el conducto de Wharton termina como el del Cerdo.

La *glándula sublingual* del *Buey,* del *Carnero* y de la *Cabra* está formada de *una porcion externa ó mayor* y de *otra interna ó menor.* La primera es rojiza, lobulada y compacta, y sus conductos de Rivinus desaguan en los lados de la lengua. La *segunda* es más blanda, y tiene un conducto único, llamado *de Bartolin,* que termina delante del de Wharton, ó se une á éste en el trayecto que recorre.—La del *Cerdo* consta tambien de dos porciones, y los conductos de Rivinus se abren directamente en la boca, ó desaguan en el conducto de Bartolin.—La del *Gato* está compuesta de dos porciones como la de los rumiantes y como la del cerdo. La porcion superior tiene dos conductos, que se abren: el más pequeño, en el de Wharton, y el más grande, debajo de éste. La porcion inferior se halla formada de lobùlillos diseminados provistos de varios conductos.—El *Perro* carece de glándula sublingual.

Las *glándulas molares* de los *rumiantes* son ménos voluminosas que las de los solípedos.—La molar anterior del *Perro* llega hasta la arcada zigomática, debajo de la cual y del globo del ojo forma un lóbulo voluminoso, que ha recibido los nombres de *glándula orbitaria, zigomática, de Nuck* y *de Duvernoy,* cuyo conducto excretor, único, se abre encima de la última muela anterior.

Las *glándulas labiales, linguales* y *estafilinas* son muy voluminosas en los *herbívoros* y poco desarrolladas en los *carnívoros,* lo cual está en completa armonía con la naturaleza tan diferente de las sustancias de que se nutren estos dos órdenes de animales. Los primeros se alimentan de cuerpos duros y fibrosos, y necesitan más glúten para formar las pelotas alimenticias. Los segundos hacen uso de materias blandas y jugosas, que llevan en sí mismas la cola orgánica precisa para el mismo fin.

ARTÍCULO VII.

Porcion posti-diafragmática del aparato digestivo.

Los órganos digestivos colocados detrás del diafragma son los siguientes: 1.° *Cavidad abdominal.* 2.° *Peritoneo.* 3.° *Estómago.* 4.° *Intestinos.* 5.° *Hígado.* 6.° *Páncreas.* 7.° *Bazo.* Los *cuatro primeros* han sido considerados como *esenciales* y los *tres últimos* como *accesorios ó anejos.*

En el cuadro sinóptico siguiente puede verse lo más esencial de cada uno de estos órganos:

- LA PORCION POSTI-DIAFRAGMATICA DEL APARATO DIGESTIVO COMPRENDE:
  - ÓRGANOS ESENCIALES, que están representados por..
    - La cavidad abdominal, que tiene las seis regiones siguientes.....
      - Superior ó sublumbar.
      - Inferior, que se divide en
        - Epigástrica ó supesternal.
        - Umbilical.
        - Pre-pubiana.
        - Dos inguinales.
      - Laterales, que comprenden
        - Hipocondrios derecho é izquierdo.
        - Ijares derecho é izquierdo.
      - Anterior ó diafragmática.
      - Posterior ó pelviana.
    - El peritoneo ó serosa abdominal, que forma.
      - Vainas.
      - Ligamentos.
      - Mesenterios.
      - Epiplones.
    - El estómago ó saco musculo-membranoso destinado á la quimosis, que presenta una...
      - Superficie externa, que tiene.....
        - Dos caras: anterior y posterior.
        - Dos corvaduras: grande ó convexa y pequeña ó cóncava.
        - Dos extremidades: izquierda ó grande y derecha ó pequeña.
      - Superficie interna, que ofrece.....
        - Dos sacos: izquierdo ó grande y derecho ó pequeño.
        - Dos orificios: cardias ó esofágico y piloro ó duodenal.
      - Estructura, que consiste en.....
        - Membrana serosa ó externa.
        - Membrana carnosa.
        - Membrana fibrosa ó conjuntiva.
        - Membrana mucosa ó interna.
    - El intestino ó tubo musculo-membranoso destinado á la quilosis, absorcion, fecacion y defecacion, que se divide en....
      - Delgado, que se subdivide en.....
        - Duodeno.
        - Yeyuno.
        - Ileon, que termina en la válvula ileo-cecal.
      - Grueso, que se subdivide en
        - Ciego.
        - Cólon..
          - Grande ó replegado.
          - Pequeño ó flotante.
        - Recto, que termina en el ano.
  - ÓRGANOS ACCESORIOS ó ANEJOS, que son el.....
    - Hígado ó glándula racimosa compuesta, amoratada y muy voluminosa, que segrega el azúcar y la bilis, y tiene....
      - Dos caras, que se llaman...
        - Anterior ó convexa, que presenta la cisura de la vena cava.
        - Posterior ó cóncava, que ofrece la cisura de la vena porta y del conducto colédoco ó excretor.
      - Una circunferencia dividida en lóbulos.....
        - Derecho, superior ó mediano, con el de Espigelio.
        - Izquierdo, inferior ó grande.
        - Medio, intermedio ó pequeño.
      - Una estructura, que consiste en.....
        - Membrana serosa ó, peritoneal.
        - Membrana fibrosa ó cápsula de Glisson.
        - Tejido propio ó fundamental, compuesto de lobulillos ó granulaciones hepáticas.
    - Páncreas ó glándula racimosa compuesta irregular con el conducto de Wirsung, que se abre en el duodeno con el colédoco.
    - Bazo ó glándula sin conducto excretor, de figura de una hoz, de color azulado y de oficio dudoso.

§ I. CAVIDAD ABDOMINAL.

Definicion.—La cavidad del abdómen *es un vasto espacio ovóide prolongado de delante atrás, situado en la parte infero-posterior del tronco entre los músculos de la region sublumbar, los de la abdominal inferior, el diafragma y la pélvis, y no sólo aloja varios órganos digestivos, sino tambien algunos pertenecientes á los aparatos urinario y genitales.*

Division.—Con objeto de poder precisar la situacion de las vísceras en el interior del gran receptáculo abdominal, creemos importantísimo dividirlo en *seis regiones* periféricas denominadas: *superior* ó *sublumbar, inferior, dos laterales, anterior* ó *diafragmática* y *posterior* ó *pelviana.*

La *region superior* ó *sublumbar* está formada por los músculos psoas y los cuerpos de las vértebras lumbares, y se extiende desde la abertura practicada entre los dos pilares del diafragma hasta la entrada de la pélvis.

La *region inferior* es la parte del abdómen más larga; se extiende desde el apéndice xifóides hasta el púbis; se halla limitada lateralmente por los hipocondrios y por los ijares, y tiene por base la línea blanca y los dos músculos rectos del vientre. La mucha importancia y la longitud de esta region ha obligado á los anatómicos á dividirla en *cinco regiones secundarias* que se denominan *supesternal, umbilical, pre-pubiana* y *dos inguinales.*—La *supesternal* (epigástrica en el hombre) es el espacio limitado por la cara superior del apéndice xifóides y las partes que lo circundan.—La *umbilical* está situada detrás de la anterior, y es la placa elipsóide, en el centro de la cual existe la cicatriz del ombligo.—La *pre-pubiana (suppubiana* ó *hipogástrica* en el hombre) es la parte que corresponde delante del púbis.—Las *dos inguinales* son los ángulos entrantes formados por la union del vientre con la cara interna de los muslos, en cuyo punto se encuentran los *conductos inguinales* y las *vainas vaginales.*

Las *regiones laterales* del abdómen tienen por límites las inserciones costales del diafragma, los bordes anteriores de los oblicuos pequeños y los bordes inferiores de estos mismos músculos con los externos de los rectos. Estas regiones se subdivi-

den en *otras dos* denominadas *hipocondrios* é *ijares*.—Los *hipocondrios* son todo lo que corresponde al círculo cartilaginoso de las costillas asternales.—Los *ijares* ocupan el sitio formado por la porcion carnosa del oblicuo pequeño del abdómen y por el borde anterior del fascia lata.

La *region anterior* ó *diafragmática* comprende toda la cara posterior del diafragma, y se divide como éste en *central* y *periférica*.

La *region posterior* ó *pelviana* es la *pélvis* ó *cavidad pelviana*, la cual parece continuacion del abdómen, y se considera dividida en *otras seis subregiones* llamadas *superior, inferior, dos laterales, anterior* y *posterior*.—La *superior* está formada por el sacro.—La *inferior* se encuentra limitada por las caras internas de los púbis, de los ísquios y de los músculos obturadores internos.—Las *laterales* se hallan representadas por las partes estrechas de los ílios y por los ligamentos sacro-sciáticos.—La *anterior*, llamada tambien *istmo de la pélvis*, es una extensa abertura oval resultante del concurso de los bordes anteriores de los púbis, de los ílios y del sacro.—La *posterior* ó *estrecho pelviano* está limitada por los bordes posteriores de los ísquios y de los ligamentos sacro-sciáticos y por el ángulo posterior del sacro.

§ II. PERITONEO. (Fig. 56 y 57).

Etimología y definicion.—El peritoneo, del griego *peri*, alrededor, y *teinein*, extender (extendido alrededor), *es una membrana serosa muy extensa situada en el interior del abdómen, la cual, no sólo desempeña el oficio de todos los órganos de su especie, tapizando las paredes de la cavidad abdominal y las vísceras en ella contenidas, sino que envia prolongaciones á estas últimas, sirviéndolas de medios de sujecion.*

Division.—El peritoneo está formado de *dos hojas* llamadas *parietal* y *visceral*, las cuales se continúan reflejándose, dejando *un espacio interno* ó *mayor* y *otro externo* ó *menor*. El *primero* es el saco cerrado en donde se halla contenida la serosidad, y el *segundo* es el que existe en el punto de reflexion de las dos hojas, en donde se encuentran alojados los riñones, el orígen de los uréteres, las cápsulas anterenales y la aorta respectiva.

Conocida la disposicion general del peritoneo, expondremos

detalladamente las particularidades que presentan cada una de las hojas que lo constituyen.

1.° Hoja parietal. (Figs. 56 y 57).

FIGURA 56.—*Corte transversal teórico de la cavidad abdominal,* que demuestra la disposicion del peritoneo. *

La hoja parietal, llamada tambien *externa, directa* y *peritoneo externo,* es una extensa membrana, que á manera de una gran faja cubre la cara interna de las paredes del abdómen. Esta hoja tiene *dos superficies:* una, que por estar unida á las paredes de la cavidad se llama *externa* ó *adherente,* y otra, que por mirar al espacio intra-peritoneal, se denomina *interna* ó *libre,* y se encuentra lubrificada constantemente por la serosidad.

2.° Hoja visceral. (Figs. 56 y 57).

Esta hoja, conocida tambien con los nombres de *interna, refleja* y de *peritoneo interno,* consta de las mismas superficies que la parietal, y es la que envuelve las vísceras, fijándolas á la vez en la cavidad del abdómen y entre sí, dando lugar á lo que se llama *vainas, ligamentos, mesenterios* y *epiplones.*

Vainas peritoneales.—No son otra cosa que envolturas de la hoja refleja alrededor de los órganos cilindróides, como las cubiertas serosas de los intestinos, por ejemplo.

Ligamentos.—Consisten en dobleces ó pliegues de la hoja interna, que á manera de cordones ó de láminas de dimensiones diferentes fijan las vísceras á las paredes de la cavidad abdominal y entre sí.

Dividimos estos medios de fijeza *en cuatro grupos,* que denominamos *superiores, inferiores, anteriores* y *posteriores.*

Los *ligamentos superiores* son: el *hepato-renal,* que se ex-

* A. Corte del intestino delgado.—B. Punto por donde pasa la arteria aorta y de donde emana la mesentérica grande.—C, C. Peritoneo tapizando las paredes del abdómen.—D, D. Punto en que se replega alrededor de la mesentérica grande.—F, F. Punto en que se aplican por su cara adherente las dos hojas resultantes de la reflexion.—G, G. Hoja visceral, formando vainas alrededor del intestino.

tiende desde el hígado al borde anterior del riñon derecho, y al del *lóbulo de Espigelio,* que es una laminita corta destinada á sujetar esta porcion de la glándula hepática.

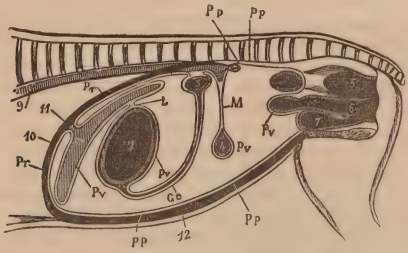

FIGURA 57.— *Corte esquemático longitudinal y medio de la cavidad del abdómen del Caballo,* manifestando la disposicion del peritoneo.—(CHAUVEAU). *

Los *ligamentos inferiores* están reducidos á un repliegue llamado *falciforme.* Este parte del ombligo; marcha hácia el lóbulo medio del hígado; prolóngase entre este lóbulo y la cara posterior del diafragma, y tiene un engrosamiento en su borde libre, que se considera como vestigios de la vena umbilical obliterada.

Los *ligamentos anteriores* pueden dividirse en *dos órdenes:* unos que son *dependencias* del falciforme, y otros que son *independientes* de éste.—Los *primeros* resultan de la reflexion del falciforme desde la cara posterior del diafragma, dando orígen á los *cuatro ligamentos* siguientes: los *de los lóbulos derecho* é *izquierdo del hígado;* el *comun* á este órgano y á la vena cava posterior, y el *cardíaco,* que rodea y sujeta la porcion abdominal del esófago.—Los *segundos* están representados solamente por el *hepato-gástrico,* el cual fija el estómago á la cisura posterior del hígado; se prolonga á derecha é izquierda; ata el duo-

* 1. Hígado.—2. Estómago.—3. Intestino delgado.—4. Orígen del cólon flotante.—5. Recto.—6. Vagina y útero.—7. Vejiga.—9. Aorta posterior.—10. Diafragma.—11. Vena cava posterior.—12. Pared abdominal inferior.—Pp, Pp, Pp, Pp. Peritoneo parietal.—Pr, Pr. Diafragma.—Pv, Pv, Pv, Pv. Peritoneo visceral.—L. Ligamento hepato-gástrico.—M. Mesenterio.—Ge. Epíplon grande.

deno á la cara inferior del riñon derecho, y se continúa con la hoja parietal de la region sublumbar y con el mesenterio propiamente dicho.

Los *ligamentos posteriores* son los *de la vejiga de la orina,* y los *del aparato genital del macho* y *de la hembra.*—Los *primeros* parecen prolongaciones del gorro vexical, y se cuentan en número de *tres.* El *falciforme,* que parte del extremo grueso de la vejiga; se fija en el púbis; se pierde en la pared inferior del abdómen, y lleva en su borde libre el uraco obliterado. Los *dos laterales,* que se extienden desde la entrada de la pélvis hasta el fondo de la vejiga, y contienen las arterias umbilicales convertidas en dos cordones elásticos.—Los *segundos* son *una prolongacion peritoneal,* que va desde la cara superior de la vejiga de la orina al ensanchamiento de los conductos deferentes, á la extremidad anterior de las vexiculas seminales y al recto.—Los *terceros* consisten en *una prolongacion del peritoneo* que, partiendo tambien de la cara superior de la vejiga y abrazando al útero, á los cuernos de éste y á los ovarios, forman lo que llamamos *ligamentos anchos, ligamentos de los ovarios* y *ligamentos redondos.*

Mesenterios.—Los mesenterios (fig. 58), del griego *mesos,* en medio, y *enteron,* intestino, son prolongaciones de la hoja visceral del peritoneo, que suspenden los intestinos á la pared sublumbar, y mantienen unidas las asas que estos forman. Dichas prolongaciones ó láminas serosas se dividen en *mesenterio propiamente dicho* y en *mesenterio cólico.*

El *mesenterio propiamente dicho,* llamado tambien *mesenterio grande* ó *mesenterio anterior,* es una extensa lámina peritoneal triangular, que se fija por su vértice alrededor de la arteria mesentérica grande; proyéctase hácia el interior de la cavidad del abdómen; llega al nivel de la corvadura pequeña de la masa del intestino delgado; mantiene entre sus dos hojas los muchos vasos y nervios que van á este largo tubo, y se desarrolla siguiendo todas las curvas de dicho conducto. El *borde anterior* de esta gran *lámina* es corto, y se continúa con el ligamento duodenal. El *posterior* es largo, y se confunde con el meso-ciego. El *inferior* es convexo, festoneado, y tiene tanta longitud como el intestino al cual acompaña.

El *mesenterio cólico, posterior* ó *pequeño* es una lámina casi

rectangular. Su *borde superior* se extiende desde la arteria mesentérica grande hasta la entrada de la pélvis. Su *borde inferior* desciende hasta encontrar el cólon flotante; abraza la corvadura pequeña de este intestino y el orígen del recto; se dirige á la derecha; envuelve el cayado del ciego, el orígen y la terminacion del cólon replegado, y produce *dos láminas:* una, que va del borde anterior del ciego hácia el intestino íleon y el cólon grande, llamada *meso-ciego,* y otra, que se halla comprendida entre la segunda y tercera porcion del cólon replegado, denominada *meso-cólon.*

FIGURA 58.—*Mesenterios del Caballo.*—(LEYH). *

Epiplones.—Damos este nombre y el de *epiplon, omento* ó *redaño,* del griego *epi,* sobre, y *pleo,* yo floto, á una doble hoja peritoneal muy delgada, que no sólo flota entre el estómago y los intestinos, sino que sostiene varios vasos sanguíneos y linfáticos, alrededor de los cuales puede aglomerarse gran cantidad de materia adiposa, presentando un hermoso aspecto arborecente y reticulado.

* a. Mesenterio anterior.—b, b. Gánglios mesentéricos del intestino delgado.—c, c, c. Asas del mismo intestino.—d. Mesenterio posterior.—e, e, e. Asas del cólon flotante ó recto de los autores alemanes.—f. Esfínter interno del ano.—g. Ligamento muscular del recto.

Para que se pueda formar un concepto lo más sencillo y claro posible del epiplon, principiaremos por sentar: que el ligamento hepato-gástrico desplega sus dos láminas al nivel de la corvadura pequeña del estómago; se extienden estas láminas por las caras de esta víscera hasta la corvadura grande de la misma, y constituyen el *epiplon grande,* llamado tambien *gastro-cólico* y *hepato-gástrico.*

El epiplon correspondiente al lado derecho del estómago es el mayor. Se extiende hasta el píloro, la corvadura cóncava del duodeno y la parte más alta del ciego; camina atrás y abajo, envolviendo la terminacion del cólon grande y el orígen del pequeño, y se confunde con el peritoneo visceral de estos últimos órganos y con la hoja parietal. Así dispuesto el epiplon gastro-cólico, deja un espacio detrás del estómago y delante de la porcion adherente del cólon replegado, que comunica con la gran cavidad peritoneal por medio de una abertura estrecha llamada *hiato de Winslow,* la cual se halla comprendida entre la vena porta, la cava, la extremidad anterior del páncreas y la corvadura cóncava del estómago.

El epiplon correspondiente al lado izquierdo del ventrículo es el ménos extenso. Se eleva para fijarse en la pared sublumbar; recibe la cara cóncava del bazo, y da lugar al *epiplon gastro-esplénico.*

Estructura.—El peritoneo está formado, como todas las serosas, por *un corion* de tejido conectivo con fibras elásticas y por *un epitelio* pavimentoso simple.—Los *vasos sanguíneos* que recibe cursan por la cara adherente de la serosa.—Los *linfáticos* son en gran número en la hoja visceral.—Los *nervios* proceden del diafragmático, de los ramos lumbares, de los inter-costales y del gran simpático.

§ III. ESTÓMAGO, VENTRÍCULO Ó GÁSTER.

(Figs. 43, 59, 60, 61, 62 y 69).

Etimología y definicion.—Damos el nombre de estómago, del griego *stoma,* boca, y *ejein,* tener, *á un saco músculo-membranoso, de figura de una gaita ó de una retorta, de catorce á quince litros de capacidad, situado en la region anterior del abdómen entre la terminacion del esófago, los intestinos, el hígado,*

bazo y páncreas, y es el punto en donde se verifica el importante fenómeno de la quimosis.

Division.—El órgano de la quimificacion tiene *una superficie externa* y *otra interna,* que merecen descripcion especial.

Figura 59.—*Estómago del Caballo.*—(Colin). *

1.° Superficie externa del estómago.

En el exterior de este órgano distinguimos *dos caras, dos corvaduras* y *dos extremidades.* Las caras son *anterior* y *posterior,* las corvaduras *grande, inferior* ó *convexa* y *pequeña, superior* ó *cóncava,* y las extremidades *izquierda* ó *grande* y *derecha* ó *pequeña.*

La *cara anterior* es convexa y lisa, hallándose relacionada con el hígado y con el diafragma.—La *posterior* es tambien convexa y lisa, y descansa sobre la corvadura diafragmática del cólon.—La *corvadura grande convexa* ó *inferior* limita las dos caras; da fijeza al epiplon grande; aloja al bazo en su lado iz-

* A. Porcion abdominal ó terminal del esófago.—B, B. Anillo pilórico.

quierdo, y se encuentra separada de la pared inferior del abdómen por medio de las corvaduras mayores del cólon.—La *pequeña, cóncava ó superior* presenta la terminacion del esófago, y se une por su lado derecho á la glándula hepática.—La *extremidad izquierda ó grande* es una eminencia gruesa y conóide; constituye la pared del saco correspondiente del estómago; se halla suspendida de la region sublumbar por medio de un repliegue epiplóico, y recibe á la base del bazo, á la extremidad izquierda del páncreas y al borde anterior del riñon del mismo lado.—La *derecha ó pequeña* está encorvada hácia arriba; forma la pared del saco respectivo del ventrículo; toca al lóbulo derecho del hígado y las corvaduras intestinales antedichas, y se continúa con el orígen del duodeno, del cual se halla separado por una estrangulacion muy marcada.

2.ª Superficie interna del estómago.

FIGURA 60.—*Superficie interna del estómago del Caballo.*—(CHAUVEAU). *

En el interior de esta víscera encontramos *dos sacos* y *dos orificios.* Los sacos son *izquierdo ó grande* y *derecho ó pequeño,* y los orificios se llaman *cardias ó esofágico* y *píloro ó duodenal.*

El *saco izquierdo ó grande* está separado del derecho por una *cresta muy perceptible,* que resulta de la diferencia de espesor de sus membranas, y se encuentra tapizado por una mucosa blanca, gruesa, resistente y con un epitelio pavimentoso estratificado, la cual es continuacion de la que viste al tubo esofágico.—El *derecho ó pequeño* tiene por límite dicha cresta; posee en su fondo la abertura pilórica, y se halla cubierto por una mucosa blanda, delgada, muy vascular y glandulosa, la cual está teñida de un color rojo-oscuro, salpicada de manchas marmóreas y provista de un epitelio delgado, que se destruye con suma facilidad.

El *orificio esofágico ó cardias* se encuentra practicado en la

* A. Saco izquierdo.—B. Saco derecho.—C. Cabeza del duodeno.

porcion de la corvadura pequeña correspondiente al saco izquierdo, y su disposicion ha sido objeto de numerosas discusiones, para explicar la causa de la extrema dificultad del vómito en los solípedos. Se ha admitido por unos la existencia de una válvula semilunar ó espiróide, que se abria hácia la cavidad del estómago, y se cerraba hácia el esófago. Suponian otros la insercion oblicua de este conducto en el ventrículo, como la de los uréteres en la vejiga, impidiendo de esta manera el retroceso de los alimentos. Creyeron muchos que las fibras carnosas longitudinales del tubo esofágico terminaban formando espirales, que se desplegaban en el descenso de los alimentos, y se cerraban ó estrechaban cuando estos tendian á ser expulsados del estómago. Pero observando con detenimiento el modo de terminar el esófago y la estructura de su orificio, todas las hipótesis emitidas pierden su valor científico, y quedan reducidas á simples detalles históricos, como lo veremos demostrado por los hechos en la siguiente descripcion.

Cuando el esófago salva la abertura del pilar derecho del diafragma, describe un ligero arco hasta la corvadura pequeña del estómago, en el cual penetra casi perpendicularmente, no abierto ó en forma de embudo invertido como en los animales que vomitan, sino estrechado de un modo tal, que el diámetro de su orificio es muchísimo más pequeño que el de todo el tubo. Sino bastára esta conformacion, que por sí sola dice más que todas las hipótesis sin fundamento inventadas, llamaríamos en nuestro auxilio el agrupamiento inextricable de las fibras carnosas circulares del cardias y su enlace con las longitudinales, que no sólo estrechan el orificio, sino que aumentan considerablemente el espesor de sus paredes, resultando de esta particularidad, que la membrana mucosa esofágica está muy comprimida y obligada á llenar con sus muchos pliegues toda la capacidad de la abertura cardíaca, quedando ésta reducida á un punto pequeñísimo, que es, permítasenos la comparacion, á la superficie interior del estómago lo que el punto matemático al espacio. Añadamos á estos datos la circunstancia notable del aislamiento completo del órgano de la quimosis de los músculos del abdómen y la manera de ser del velo del paladar, y quedarán desvanecidas todas las dudas, que por tanto tiempo han confundido á los espíritus, por desgracia tan alejados del terreno experimental.

El *orificio pilórico, duodenal* ó *piloro,* del griego *pile,* puerta, y *ouros,* guardian, es una abertura estrecha practicada en el fondo del saco derecho del estómago. Esta abertura presenta un rodete circular y un potente esfinter que la cierra completamente, el cual se dilata con rapidez cuando se contraen las fibras parabólicas de la carnosa gástrica.

Estructura.—(Figs. 61, 62, 63 y 64). El estómago está formado de *tres membranas* denominadas *externa* ó *serosa, media* ó *carnosa* é *interna* ó *mucosa.*

La *membrana externa* ó *serosa* ha sido ya descrita con los nombres de epiplon, omento ó redaño. Esta envoltura peritoneal se adhiere íntimamente á la túnica carnosa, excepto en las inmediaciones de las corvaduras del ventrículo. En la corvadura pequeña se encuentra reforzada por una capa de tejido amarillo elástico, que tiene el oficio de mantener aproximadas las dos extremidades del órgano. En toda la extension de la corvadura grande ofrece un espacio triangular lleno de tejido conectivo amorfo, que desaparece ó disminuye notablemente en el acto de la ampliacion de la víscera. El epiplon produce *tres pliegues* ó *prolongaciones,* que fijan el estómago á las partes inmediatas, llamados *ligamentos gástricos,* los cuales han sido descritos con

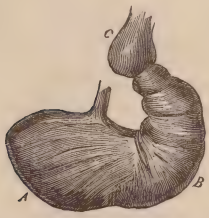

Figura 61.—*Fibras carnosas del estómago del Caballo.* *

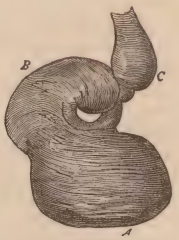

Figura 62.—*Estómago del Caballo invertido, y levantada la membrana mucosa.* **

* A. Fibras de la capa externa, que envuelven el saco izquierdo.—B. Fibras del plano medio en el saco derecho.—C. Cabeza del duodeno.

** A. Fibras del plano profundo, rodeando el saco izquierdo.—B. Fibras del plano medio, formando la membrana carnosa del saco derecho.—C. Cabeza del duodeno.

las denominaciones de *cardíaco, hepato-gástrico* y *epiplon grande.*

La *membrana media* ó *carnosa* se halla compuesta de *tres planos de fibras* llamados *superficial, medio* y *profundo.*—Las del *plano superficial* se encuentran bajo la forma de *asas* ó de *curvas parabólicas,* que abrazan á todo el saco izquierdo, y cuyos extremos se pierden en las caras de la víscera, en la superficie del saco derecho y en la capa externa de la carnosa esofágica.—Las del *plano medio* son *circulares* y colocadas alrededor de todo el estómago. En el saco derecho están debajo de la serosa, y en el izquierdo se hallan cubiertas por las fibras parabólicas del plano superficial. Alrededor del píloro se reunen en gran número, y constituyen el esfinter que mantiene cerrado este orificio.—Las del *plano profundo* son muy semejantes en forma y situacion á las del superficial. Por consiguiente, sólo existen en el saco izquierdo, en cuyo fondo se cruzan con todas las de los planos anteriores.

La *membrana interna* ó *mucosa* se encuentra adherida á la muscular por intermedio de una capa de tejido conectivo bastante condensado, llamada *membrana fibrosa del estómago.* La mucosa gástrica está compuesta de *una capa epitelial,* de *un corion*

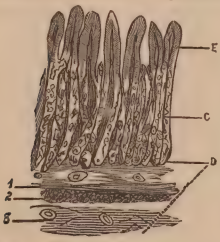

FIGURA 63.—*Seccion vertical de la mucosa del saco derecho del estómago.* *

FIGURA 64.—*Seccion horizontal de la mucosa gástrica del saco derecho.* **

* E. Epitelio cilíndrico.—C. Capa glandulosa.—D. Corion de la mucosa.—1. Fibras longitudinales de la capa carnosa.—2. Fibras circulares de esta misma capa.—3. Vasos.

** Glándulas de la pepsina cortadas transversalmente, demostrando su interior, su epitelio, y su tejido conjuntivo inter-glandular.

glanduloso y de *una túnica carnosa.*—La *capa epitelial* ha sido descrita al tratar de la superficie interna del ventrículo.—El *corion glanduloso* contiene *dos órdenes de órganos secretores:* los del saco izquierdo son análogos á los del esófago, y los del saco derecho son glándulas tubulosas simples colocadas y unidas paralelamente, las cuales se abren en la superficie libre de la mucosa, depositando, ó el *moco* que baña el epitelio, ó el *jugo gástrico,* y de aquí la division de *glándulas del moco* y de *glándulas de la pepsina.*—La *túnica carnosa* está situada debajo de las glándulas, y se compone de fibras entrecruzadas.

Las *arterias* proceden de dos ramas de la gástrica, de la esplénica, de la epiplóica izquierda, de la epiplóica derecha y de la pilórica.—Las *venas* son las satélites de las arterias, y desaguan en la porta.—Los *linfáticos* forman redes superficiales y profundas; penetran en los gánglios de las corvaduras, y terminan en la cisterna de Pecquet.—Los *nervios* vienen del plexo solar; acompañan á los vasos; tienen gánglios microscópicos en su trayecto, y terminan de una manera desconocida.

§ IV. INTESTINO. (Figs. 42, 43, 58, 65 y 66).

Etimología y definicion.—El intestino, del latin *intestinum,* intestino (*enteron* en griego) *es un tubo músculo-membranoso de treinta metros de longitud y de diámetro variable, replegado sobre sí mismo en diferentes puntos de la cavidad abdominal, y extendiéndose desde el saco derecho del estómago hasta el ano, no sólo termina la catálisis alimenticia, sino que sirve para absorber las sustancias disueltas en los líquidos, y para la formacion y expulsion de las heces fecales.*

Division.—La notable diferencia de diámetro que se encuentra en el largo tubo intestinal, ha autorizado á los anatómicos para dividirlo en *dos grandes porciones,* que denominan *intestino delgado* é *intestino grueso.*

1.° Intestino delgado. (Figs. 42, 43, 58, 65 y 66).

Definicion.—Damos este nombre *á un tubo cilíndrico, músculo-membranoso, de veinte y dos metros de longitud y de tres á cuatro centímetros de diámetro, flexuoso y recogido en muchas asas para formar una gran masa suspendida de la pared sub-*

lumbar, y extendiéndose desde el píloro hasta el cayado del ciego, desempeña el importante fenómeno de la quilosis.

Division.—El intestino delgado se supone formado de *tres porciones* llamadas *duodeno, yeyuno* é *íleon.*



Figura 65.—*Vista general de los intestinos del Caballo.* (La cavidad abdominal ha sido abierta por el lado derecho, y la corvadura pelviana del cólon se halla fuera del abdómen).*

Ya sabemos que esta division es arbitraria y rechazada por la naturaleza, y que todos los esfuerzos hechos desde el siglo xvi, ó desde la época de Vesalio hasta nuestros dias, han sido infructuosos, para determinar la línea de demarcacion de las tres porciones del intestino delgado; pero teniendo presente que la mayor parte de las divisiones escolásticas adolecen del mismo defecto, y que el objeto de éstas ha sido siempre facilitar el estudio de las relaciones de las diferentes partes de la máquina orgánica, es por lo que seguimos la division más generalmente establecida.

---

* a. Esófago.—b. Saco derecho del estómago.—c, c, c, c. Intestino delgado contorneando la base del ciego.—d, d. Ciego.—e. Origen del cólon replegado.—f. Primera porcion de este intestino.—g. Corvadura supesternal.—h. Segunda porcion.—i. Corvadura pelviana.—j. Tercera porcion.—k. Corvadura diafragmática.—l. Cuarta porcion del mismo intestino.—m. Terminacion del cólon flotante.—n. Recto.—o. Mesenterio propiamente dicho.—q. Mesenterio cólico.—r. Cuello de la vaina vaginal.—s. Vasos espermáticos.—t. Conducto deferente.—u. Vejiga.—v. Vexícula seminal.—x. Dilatacion pelviana del conducto deferente.—y. Próstata.—z. Ligamento suspensor de la verga.

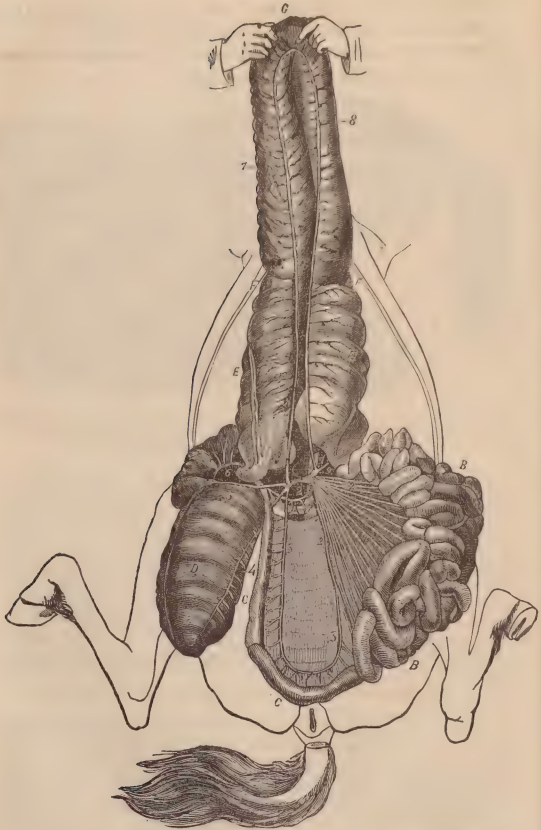

FIGURA 66.—*Representa al cadáver colocado en primera posicion, y la masa intestinal desplegada.*—(CHAUVEAU).

A. *Intestino duodeno.* (Figs. 43, 65, 66 y 69).

Etimología y definicion.—Damos el nombre de intestino duodeno, del griego *dódeca,* doce, y *dáctilos,* dedo, así llamado por Herófilo porque apreció su longitud en doce traveses de dedo, *á la porcion más ancha, corta y fija del intestino delgado, de unos treinta centímetros de largo por cuatro de diámetro, situado en la cavidad del abdómen, en direccion curvilínea y casi transversal de delante atrás y de derecha á izquierda; cuya porcion, extendiéndose desde el píloro hasta el yeyuno, forma el espacio en donde principia la quilosis.*

Division.—En el duodeno tenemos que estudiar su *orígen,* su *trayecto* y su *terminacion.*

Orígen.—El órgano que nos ocupa parte de la abertura del fondo del saco derecho del estómago por un estrechamiento circular ó pilórico. Inmediatamente se ensancha para formar una gran eminencia, que puede ser considerada como la *cabeza* del intestino duodeno, ó como un *estómago sucenturiado.*

Trayecto.—Detrás de la cabeza duodenal el intestino se estrecha con rapidez. Despues marcha hácia delante, y vuelve á su posicion primitiva, describiendo la *primera asa* ó *corvadura,* la cual se fija en el hígado por medio de un ligamento epiplóico, que recibe el nombre de *duodeno-hepático.* Colocado el duodeno entre la cara posterior del hígado, el cólon, el páncreas y el hipocondrio, se eleva siguiendo á éste ó dirigiéndose atrás y arriba. Llega al nivel del riñon derecho y á la base del ciego, y se fleje de nuevo para componer la *segunda corvadura,* que está sujeta por otro ligamento seroso, llamado *duodeno-renal.* Pasa del lado derecho al izquierdo, cruzando transversalmente la region sublumbar y por entre las dos arterias mesentéricas, y se dobla alrededor del cólon flotante y del riñon izquierdo, dando lugar á la *tercera corvadura,* que se mantiene en suspension, por medio del ligamento *duodeno-cólico.*

---

* A. Duodeno, pasando por detrás de la arteria mesentérica grande.—B, B. Porcion flotante del intestino delgado.—C, C. Porcion íleo-cecal.—D. Ciego.—E, F, G. Asa formada por el cólon replegado.—G. Corvadura pelviana.—F, F. Punto por donde se dobla el asa cólica para constituir las corvaduras supesternal y diafragmática.—1. Aorta abdominal.—2, 2 y 2. Arterias del manojo izquierdo, destinadas al intestino delgado.—3. Arteria íleo-cecal.—4. Arteria cecal superior.—5. Arteria cecal inferior.—6. Arteria del cayado del ciego.—7. Arteria cólica derecha.—8. Arteria cólica izquierda.—9. Primera arteria del cólon flotante.

Terminacion.—El intestino duodeno acaba su tortuoso viaje en el ijar izquierdo, y se continúa de un modo insensible con la porcion siguiente.

B. *Intestino yeyuno.* (Figs. 42, 43, 65 y 66).

El yeyuno, llamado así porque se cree que generalmente se encuentra vacío en el cadáver, es la porcion más larga del intestino delgado y continua con el duodeno y con el íleon, la cual, hallándose suspendida de la pared superior del abdómen por medio del mesenterio grande, que se fija en la concavidad de los mil pliegues ó asas agrupadas en el ijar izquierdo, y entre las circunvoluciones del cólon flotante, tiene el oficio de retener los alimentos para facilitar la absorcion quilífera.

C. *Intestino ileon.* (Figs. 42, 43, 58, 65 y 66).

El íleon, del griego *eilein,* volver, nominado así por sus muchas vueltas ó asas, es la porcion mediana en longitud del intestino delgado y continuacion del anterior en el ijar derecho, la cual, formando algunas circunvoluciones que pasan pronto al vacío izquierdo, y hallándose suspendida de la region sublumbar por el mismo mesenterio, termina perpendicularmente en la concavidad del cayado del ciego con una válvula *ileo-cecal,* desempeñando el mismo oficio que el yeyuno.

Estructura del intestino delgado.—Este conducto presenta las *tres membranas* sobrepuestas y la *capa fibrosa* en el mismo órden que las del estómago.

La *membrana serosa* ó *externa* es procedente de la hoja visceral del peritoneo, la cual, á manera de una extensa vaina, rodea al intestino por todas partes, excepto por las corvaduras cóncavas de sus asas, en cuyos puntos se aislan las dos hojas, para continuarse con el mesenterio.

La *membrana carnosa* está compuesta de *dos planos:* uno de *fibras longitudinales* y otro de *fibras circulares.*—Las *primeras* se encuentran esparcidas uniformemente por todo el tubo.—Las *segundas* están dispuestas en anillos completos, que se tocan y continúan con los del rodete pilórico.

La *capa fibrosa* es más condensada que la del estómago, y no sólo se halla muy adherida á la cara adherente del corion de la mucosa, sino tambien á la carnosa.

La *membrana mucosa* forma el interior del intestino delgado, y se continúa con la del estómago y con la del ciego, diferenciándose de la de estos por sus muchos *pliegues, eminencias* y *orificios,* siendo, sin ningun género de duda, la más esencial ó fundamental del aparato digestivo, y constituye, como dice Sappey, en el reino animal lo que las raices en las plantas. Este tegumento es blando, esponjoso y muy vascular, de un color sonrosado en la porcion duodenal y de un blanco agrisado en las porciones posteriores del intestino que nos ocupa. Con el objeto de que nuestros lectores puedan formar un concepto exacto de la estructura de esta importante membrana, estudiaremos: 1.º *Su cara externa.* 2.º *Su cara interna.* 3.º *Su epitelio.* 4.º *Su dérmis ó corion.*

La *cara externa* se une íntimamente á la túnica fibrosa.—La *interna* ó *libre* ofrece los *pliegues, eminencias* ó *vellosidades* y los orificios glandulares que hemos indicado ántes.—El *epitelio* pertenece á la variedad columnario ó cónico. El vértice de sus células se encuentra implantado en la superficie del corion, y la base presenta un rodete amorfo que, uniéndose con el de las células inmediatas, constituye una laminita extendida por toda la superficie interna del conducto.—El *corion* es grueso y laxo, y presenta *manojos de tejido conectivo con fibras elásticas, una capa de fibras musculares lisas,* que tienen casi idéntica disposicion que las de la membrana carnosa, *glándulas, vasos* y *nervios.*

Como los estrechos límites del trabajo que nos hemos impuesto no nos permiten extendernos cuanto deseamos, diremos, sin embargo, cuatro palabras acerca de las particularidades principales que ofrece la mucosa intestinal. Esto es, respecto á los *pliegues,* á las *eminencias* y á los *orificios glandulares* que hemos indicado ántes.

Los pliegues de la mucosa del intestino delgado son de *dos órdenes:* unos *longitudinales* y otros *transversales.* Los *primeros* se encuentran en las dos porciones posteriores del tubo, y desaparecen cuando se ponen tensas las paredes de éste. Los *segundos* se hallan en el duodeno; tienen mucha semejanza con las válvulas conniventes del hombre, y resisten á la traccion ejercida sobre las mismas paredes. De todos los pliegues intestinales ninguno ofrece tanto interés como el que se encuentra en

el punto de comunicacion del íleon con el ciego. Nos referimos á la válvula *íleo-cecal ó de Bauhin.* Este doblez de la mucosa que nos ocupa, está reforzado exteriormente por algunas fibras carnosas destinas á ponerle en movimiento. Tiene la forma circular ó de un diafragma de los aparatos ópticos, y se abre hácia el ciego, para facilitar el paso á los alimentos é impedir su retroceso.

Las *eminencias* son prolongaciones foliáceas ó cónicas, que se encuentran en la superficie libre de la mucosa intestinal, en tanto mayor número y más desarrolladas, cuanto más corto es el intestino. Así es que en las *aves* y en los *carniceros* presentan dimensiones y número considerables, al paso que en los *herbívoros* son ménos extensas y numerosas. En todos los casos pueden percibirse fácilmente sin emplear lentes de aumento, hallándose dispuestas en la mucosa, como la hierba corta y espesa que adorna una extensa pradera, y de aquí el nombre de *vellosidades* con que se conocen en el lenguaje escolástico. Estas vellosidades están representadas por una pequeña masa de tejido conectivo homogéneo, en el centro de la cual se distingue uno ó varios vasos linfáticos, y en su superficie tiene una magnífica red de vasos sanguíneos cubierta por una vaina epitélica completa.

Los *orificios* practicados en la mucosa que venimos describiendo, y que la dan el aspecto de una verdadera criba, corresponden á *tres variedades de glándulas,* que llevan el nombre de los anatómicos que las descubrieron. *Folículos cerrados ó glándulas de Peyer, glándulas racimosas ó de Brunner,* y *glándulas tubulosas ó de Lieberkühn.*—Las de *Peyer ó de Pecklin,* llamadas tambien *folículos solitarios* porque en el intestino delgado raras veces se encuentran agrupados, no existen en el duodeno, ni en el orígen del yeyuno, y están irregularmente esparcidos en las pequeñas corvaduras de las asas, ó, lo que es lo mismo, en frente de la insercion mesentérica. Estos folículos se hallan formados de una masa de elementos linfóides y de manojos de tejido conectivo condensado que los envuelven por todas partes. A su nivel, la mucosa se umbilica; se encuentra desprovista de vellosidades y de glándulas de Lieberkühn, y éstas se agrupan alrededor formando un círculo de tubos, denominado *corona tubulorum.* En la parte posterior del intestino grueso los folículos

se reunen en un espacio limitado, y dan lugar á las *glándulas agmíneas de Peyer* y *de Pecklin,* sobre las cuales pasa la membrana mucosa con todos sus elementos, constituyendo las *chapas plegadas* ó *estampadas* de los mismos autores.—Las *glándulas de Bruner* son racimosas simples; forman una capa con-

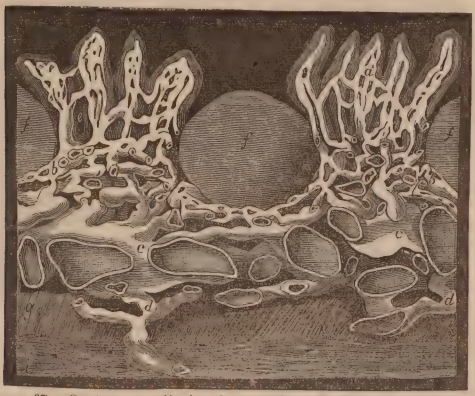

FIGURA 67.—*Corte perpendicular de una placa de Peyer en el intestino íleon del Carnero.*—(TEICHMANN). *

tínua debajo de la mucosa; sus lóbulos se parecen á los de las glándulas salivales, y tienen un conducto excretor muy corto, que atraviesa la mucosa para abrirse en su superficie libre.—Las *glándulas de Lieberkühn* ó *de Galeati* son tubulosas simples y de forma de un dedo de guante; se hallan implantadas perpendicularmente en el espesor de la mucosa, y están caracterizadas por sus dimensiones microscópicas, por su considerable número, y por encontrarse dotadas de un epitelio cilíndrico. Además de los orificios de las glándulas supra descritos se notan *otros*

* a. Vasos quilíferos de las vellosidades.—b, b. Corte superficial de los vasos quilíferos.—c, c. Capa profunda de los quilíferos.—d, d. Vasos eferentes provistos de válvulas.—e. Glándulas de Lieberkühn.—f, f, f. Glándulas de Peyer.—g. Capa muscular de la pared del intestino.—h. Capa muscular longitudinal.—i. Capa peritoneal.

dos en la porcion duodenal y á doce ó veinte centímetros de distancia del píloro: uno es el punto comun de desagüe del conducto colédoco y del principal pancreático, y otro es particular del conducto accesorio de esta última glándula.

FIGURA 68.—*Corte perpendicular de la pared intestinal, manifestando un folículo solitario.*—(TEICHMANN.) *

Las *arterias intestinales* proceden del tronco celíaco y de la *mesentérica grande,* formando estos vasos una red submucosa, de donde parten *dos órdenes de ramos:* los que se dirigen afuera se distribuyen en las membranas carnosa y serosa, y los que van adentro están destinados á las glándulas y á las vellosidades.—Las *venas* tienen la misma direccion que las arterias, y desaguan en la porta.—Los *linfáticos* componen *tres redes* sobrepuestas en la membrana mucosa: la *primera* está alrededor de los orificios glandulares, y recibe al quilífero central de cada vellosidad; la *segunda* se encuentra entre la capa glandular y la muscular de la mucosa; la *tercera* existe en la parte profunda de la misma mucosa, y comunica con las mallas que rodean á los folículos. Los vasos principales que parten de estas redes perforan las paredes del intestino; cursan con las venas por el

* a. Glándulas de Lieberkühn.—b. Folículo solitario.—c. Vasos quilíferos que rodean á los folículos sin penetrar en ellos.—d. Vasos grandes eferentes, provistos de válvulas.

mesenterio; atraviesan los gánglios correspondientes, y terminan en la cisterna de Pecquet.—Los *nervios* vienen del gánglio semilunar; forman un plexo submucoso y otro submesentérico, y los dos están comprendidos entre los planos de la membrana carnosa.

2.° Intestino grueso. (Figs. 42, 43, 65 y 66).

Definicion.—Damos el nombre de intestino grueso *á un ancho tubo músculo-membranoso, de unos ocho metros de longitud, de diámetro variable y de ciento veinte litros de capacidad, abollado y replegado en grandes asas en diferentes puntos del abdómen, y extendiéndose desde la válvula íleo-cecal hasta el ano, no sólo sirve de receptáculo á los líquidos que llevan disueltas las materias asimilables, sino para la absorcion de éstas, y para formar y expulsar las heces fecales.*

Division.—El intestino grueso está formado de *tres porciones*, que denominamos *ciego, cólon* y *recto.*

A. *Intestino ciego.* (Figs. 42, 43, 65 y 66).

Definicion.—El intestino ciego *es un saco abollado músculo-membranoso, de figura conóide ó de un cayado, de un metro de longitud y de treinta y cinco litros de capacidad, situado en la cavidad abdominal, muy próximo al hipocondrio derecho, entre las corvaduras del cólon grande, y en direccion oblicua de arriba abajo y de atrás adelante; cuyo saco, hallándose en comunicacion con el íleon y con el cólon, recibe los líquidos que han de bañar las sustancias alimenticias, para que sean absorbidas en la extensa superficie de la mucosa del intestino grueso.*

Division.—El ciego tiene *una extremidad superior, una parte media* y *una extremidad inferior.*

Extremidad superior. —Esta parte, base del cono ó cayado, está fija en la region sublumbar por medio de un ligamento seroso llamado *meso-ciego.* El punto más alto ó convexidad del cayado se une al riñon derecho y al páncreas, y el punto más bajo ó concavidad de dicho cayado presenta la terminacion del íleon y el orígen del cólon. Hácia fuera toca la pared del ijar derecho y la porcion del duodeno que lo contornea, y hácia dentro se adhiere á la terminacion del cólon grande, y está en contacto con las circunvoluciones del intestino delgado.

Parte media.—Esta porcion del ciego se relaciona tambien con las circunvoluciones del intestino delgado, con el círculo cartilaginoso de las costillas, y con las porciones del cólon grande.

Extremidad inferior.—La punta del cono del órgano que nos ocupa puede flotar libremente en la cavidad abdominal, y casi siempre descansa en el cartílago xifóides.

Estructura.—El ciego tiene la *misma composicion* que los demás órganos de su especie.

La *membrana serosa* no ofrece nada nuevo que merezca mencionarse.—La *carnosa* presenta sus fibras longitudinales bajo la forma de *cintas* á lo largo del saco, y son las que lo mantienen plegado transversalmente.—La *mucosa* es más gruesa que la del intestino delgado, y ostenta pliegues transversales, que corresponden á los surcos de la cara externa de la víscera, los cuales desaparecen en el momento en que se cortan las cintas carnosas, y, por consiguiente, no pueden ser considerados como válvulas conniventes. En la parte que corresponde á la concavidad del cayado se distinguen los dos orificios de comunicacion con el íleon y con el cólon. Carece de glándulas agmíneas y de Bruner, pero está dotada de folículos solitarios, de glándulas de Lieberkühn y de algunas vellosidades.

B. *Intestino cólon.* (Figs. 42, 43, 65 y 66).

Etimología y definicion.—El cólon, del griego *colio,* yo detengo, *es un conducto músculo-membranoso, de siete metros de longitud, de diámetro variable y de noventa y cinco litros de capacidad, abollado transversalmente y plegado en grandes asas en diferentes puntos de la cavidad abdominal; cuyo tubo, no sólo detiene el residuo alimenticio entre sus bolsas para dar forma á los excrementos, sino que termina la absorcion de las sustancias alibiles.*

Division.—Este intestino se halla formado de *dos porciones,* que denominamos *cólon grande* ó *replegado* y *cólon pequeño* ó *flotante.*

Cólon grande ó replegado.—Es de cuatro metros de largo; su cavidad puede contener ochenta litros de líquido, y consta de *cuatro porciones contínuas* y de *cuatro corvaduras.*

La *primera porcion* parte estrechada del cayado del ciego, al

cual se fija por una lámina serosa; adquiere pronto mayor diámetro, caminando adelante por encima de este saco; llega á la cara posterior y punto más declive del diafragma, y se fleje abajo y á la izquierda, constituyendo la *primera corvadura,* llamada tambien *supesternal,* porque descansa en el apéndice xifóides del esternon.—La *segunda porcion* se coloca en la pared inferior del abdómen; asciende y disminuye gradualmente de diámetro, hasta alcanzar la entrada de la pélvis, en cuyo sitio se relaciona con el recto y con los órganos génito-urinarios de esta cavidad, y describe otro arco hácia la izquierda, denominado *corvadura pelviana.*—La *tercera porcion* aumenta poco á poco de diámetro; se dirige adelante, por encima y á la izquierda de la precedente, á la cual está unida por medio del peritoneo y por tejido conectivo amorfo; llega al centro frénico y se dobla á la derecha, describiendo la *corvadura diafragmática* ó *gastro-hepática,* llamada así á causa de las relaciones que conserva.—Sigue á esta corvadura la *cuarta* y *última porcion* del intestino que nos ocupa, unida á la primera por el meso-cólon, como la segunda á la tercera; marcha atrás y arriba hasta encontrar la base del ciego, con la cual se une por medio de un ligamento peritoneal, y se estrecha rápidamente, para continuarse con el cólon pequeño.

Estudiando el intestino cólon fuera del abdómen, y extendido sobre un plano horizontal, como se ve en la figura 66, observamos que representa un ancho conducto con ensanchamientos y estrechamientos sucesivos, recorrido por bandas carnosas longitudinales, y compuesto de dos porciones iguales y contínuas por un asa comun, las cuales se hallan adheridas por el peritoneo de un modo tal, que doblando el asa única del cólon extendido, vuelve á ocupar el punto de orígen de la víscera, resultando entonces las cuatro porciones y el mismo número de corvaduras antedichas.

Cólon pequeño ó flotante.—Este conducto tiene cerca de tres metros de largo y seis centímetros de diámetro; su cavidad puede encerrar diez litros de líquido, y se encuentra suspendido de la region sublumbar por la gran lámina serosa llamada *mesenterio cólico ó mesenterio posterior.* Aunque la parte externa del cólon pequeño se parece á la del intestino delgado, difiere notablemente de éste por tener abolladuras y dos bandas carnosas longitudinales anchas y gruesas colocadas en cada una de

sus curvas. El cólon pequeño parte de la extremidad terminal del replegado; se coloca al lado izquierdo del ciégo, en cuyo sitio corresponde tambien á la terminacion del duodeno y al punto de fijeza del epiplon grande; sigue hácia atrás hasta ocupar el ijar respectivo; forma asas que se mezclan con las circunvoluciones de los intestinos yeyuno é íleon, y penetra en la pélvis, para continuarse con el recto.

Estructura.—El cólon tiene una composicion muy semejante á la de los intestinos que dejamos descritos.

La *membrana serosa* lo envuelve por todas partes á manera de anchas vainas, excepto en aquellos puntos en que se une á sus mismas porciones ó á otros órganos inmediatos.—La *membrana carnosa* es igual á la del ciego. – Las *membranas mucosa* y *fibrosa* se hallan en el mismo caso que la carnosa, salvo la existencia de algunas glándulas agmíneas y de chapas de Peyer y de Pecklin.—Las *arterias* proceden de las mesentéricas grande y pequeña.—Las *venas* satélites desaguan en la porta.—Los *nervios* parten del gánglio semilunar.

3.° Intestino recto. (Figs. 42, 43, 58, 65 y 66).

Definicion.—Damos el nombre de recto *á la porcion más corta, lisa y rectilínea del intestino grueso, de quince centímetros de longitud, y susceptible de adquirir grandes diámetros, situada horizontalmente á lo largo de la pélvis, debajo del sacro y encima de los órganos génito-urinarios alojados en esta cavidad, y extendiéndose desde la terminacion del cólon pequeño hasta el ano, retiene las pelotas excrementicias que deben ser expulsadas.*

Division.—Admitimos en el recto *una extremidad anterior, una parte media* y *una extremidad posterior.*

Extremidad anterior.—Es la más ancha y contínua con el pequeño cólon, encontrándose suspendida por la parte posterior del mesenterio cólico ó *meso-recto.*

Parte media.—Esta porcion del recto tiene *una cara superior, otra inferior* y *dos laterales.*

La *cara superior* corresponde á la bóveda pelviana formada por el sacro, al cual se fija por la prolongacion del meso-recto.—La *inferior* descansa sobre los órganos génito-urinarios alojados en la pélvis, á los cuales se une por el repliegue seroso orbicular.—Las *laterales* son continuacion de la superior y de

la inferior, y se hallan relacionadas con los lados del receptáculo pelviano.

Extremidad posterior.—Está representada por la abertura estrecha ó terminal del tubo digestivo, y recibe el nombre de *ano,* la cual se encuentra sujeta por *dos ligamentos:* el *suspensor de la verga,* que forma un anillo alrededor del recto, y el *ligamento rectal propiamente dicho,* que consiste en un grueso manojo carnoso blanco, triangular y doble, que partiendo de la membrana muscular del mismo intestino y de la parte más alta del ano, va á fijarse en la cara inferior de los primeros huesos del cóccis.

Estructura.—La *membrana serosa* no reviste todo el recto, y forma un repliegue orbicular considerado ya como un ligamento.—La *membrana carnosa* es muy gruesa, y sus manojos longitudinales tienen una direccion espiróide.—La *membrana mucosa* y la *fibrosa* poseen pliegues longitudinales, y están poco unidas á la muscular.—Las *arterias mesentérica pequeña* y *pudenda interna* son las que llevan la sangre nutritiva, y las *venas,* que tienen un aspecto varicoso, desaguan en los troncos pelvicrurales.—Los *nervios* proceden del plexo pelviano (hipogástrico en el hombre).

El *ano* está compuesto de *una piel fina,* untuosa, desprovista de pelos, muy adherida al esfinter y contínua con la mucosa; del *músculo orbicular* y del *retractor del ano,* descritos en la página 97; de *una prolongacion de la membrana carnosa,* que constituye lo que se ha llamado *esfinter interno,* y de la *membrana mucosa* mencionada anteriormente.

§ V. HÍGADO. (Figs. 42, 43, 69 y 71).

Definicion.—El hígado (*hepar,* en griego), *es la glándula racimosa compuesta más voluminosa y compacta, de figura elipsóide, de color amoratado y de cuatro kilógramos de peso, situada al lado derecho de la region anterior del abdómen entre el estómago, el duodeno, el páncreas y la corvadura diafragmática del cólon, y en direccion oblicua de arriba abajo y de derecha á izquierda; cuya glándula, no sólo tiene el oficio de elaborar el azucar animal, sino que está encargada de segregar la bilis.*

Division.—Las grandes dimensiones del hígado y su impor-

tancia bajo el doble punto de vista histológico y fisiológico, nos obligan á seguir un órden descriptivo completamente distinto al que hemos establecido para el estudio de las demás glándulas.

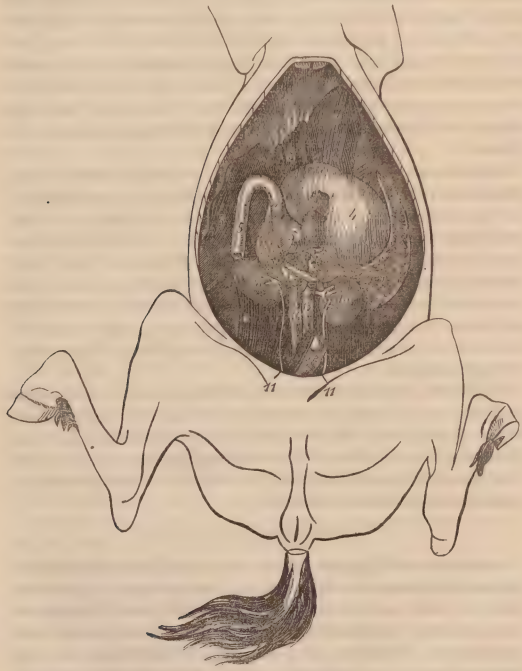

FIGURA 69.—*Órganos anejos de la porcion abdominal del tubo digestivo.*—(CHAUVEAU).*

* 1. Lóbulo izquierdo del hígado.—2. Lóbulo medio.—3. Lóbulo derecho.—4. Estómago.—5 y 5. Duodeno.—6. Páncreas.—7. Insercion del conducto pancreático accesorio.—8. Vena porta.—9. Bazo.—10 y 10. Riñones.—11 y 11. Uréteres.—12. Recto.—13. Aorta abdominal.—14. Vena cava posterior.

Con objeto, pues, de facilitar el conocimiento de todo lo que se refiere al órgano que elabora el azucar y la bilis, expondremos: 1.° *Su conformacion exterior*. 2.° *Su parenquíma*. 3.° *Su aparato excretor*.

1.° Conformacion exterior del hígado.

La glándula hepática tiene *una cara anterior, otra posterior* y *una circunferencia*.

Cara anterior.—Esta superficie del hígado es convexa y lisa; se amolda á la concavidad del diafragma, y presenta *una cisura* y *cuatro ligamentos*.

La *cisura anterior* de la glándula biliar es ancha y profunda; cruza oblicuamente de atrás adelante la direccion general del órgano, y ofrece en su fondo las *aberturas de las venas suphepáticas*, que desaguan en la cava posterior, cuando este vaso se aloja en aquella escavacion.

Los *ligamentos* reciben los nombres de *anterior, derecho, izquierdo* y *medio*.

El *ligamento anterior* está formado de dos manojos fibrosos blancos que, partiendo del surco de la vena cava, van á fijarse en la cara posterior del centro frénico, hallándose cubiertos y reforzados por el peritoneo.—El *ligamento del lóbulo derecho* es un repliegue peritoneal corto, que toma orígen delante de la pared sublumbar por encima del riñon derecho, y termina en el borde superior de la glándula hepática, enviando una prolongacion al lóbulo de Espigelio.—El *ligamento del lóbulo izquierdo* es un ancho doblez peritoneal, entre cuyas dos láminas existen algunos manojos de tejido conectivo condensado. Nace del centro aponeurótico y del lado respectivo del orificio esofágico, y se inserta en la parte izquierda del borde superior del hígado.—El *ligamento del lóbulo medio* consiste en una lámina serosa falciforme y casi vertical que, partiendo de la region inferior del abdómen, termina en una pequeña cisura del lóbulo correspondiente, fijándolo en la abertura que tiene el diafragma, para dar paso á la vena cava posterior. Dicho ligamento es el descrito con el nombre de *falciforme del peritoneo*.

Cara posterior.—Esta cara del hígado es lisa y cóncava; está en contacto con el estómago, con el duodeno, con el páncreas y con la corvadura diafragmática del cólon, y no presenta mas que

la *cisura posterior*, por donde penetran la vena porta, la arteria y los nervios hepáticos, y por donde salen los conductos biliares. Esta cisura es un poco cóncava en su parte izquierda, y sigue la direccion de la víscera, esto es, marcha oblicuamente de arriba abajo, de atrás adelante y de derecha á izquierda.

Circunferencia.—Esta parte del órgano que nos ocupa es delgada, comparada con el centro, que es el punto más grueso del hígado, y puede descomponerse en *un borde superior* ó *izquierdo* y en *otro inferior* ó *derecho*, los cuales, uniéndose por sus extremos, forman los límites de la elipse que representa la glándula.

El *borde superior* ó *izquierdo* ofrece, contando de derecha á izquierda: 1.° *La insercion del ligamento del lóbulo derecho.* 2.° *El origen de la cisura de la vena cava.* 3.° *Una escotadura que corresponde á la terminacion del esófago.* 4.° *La insercion del ligamento izquierdo.*

El *borde inferior* ó *derecho* es casi cortante, y lleva *dos escotaduras* profundas, que dividen la masa de la víscera en *tres grandes lóbulos*, denominados *superior, derecho* ó *mediano, inferior, grande* ó *izquierdo*, y *medio* ó *pequeño*.—El *lóbulo derecho* está en contacto con la parte superior derecha del diafragma, con el riñon del mismo lado y con el páncreas, presentando hácia arriba y atrás un pequeño apéndice, que recibe el nombre de *lóbulo de Espigelio* ó *lóbulo porta*.—El *lóbulo izquierdo* toca la parte izquierda é inferior del centro frénico y de la porcion carnosa correspondiente del mismo músculo.—El *lóbulo medio* se relaciona con el mismo centro aponeurótico, y se halla provisto de escotaduras secundarias, que lo dividen en pequeñas lengüetas ó lobulitos rudimentarios.

2.° Parenquíma hepático.

Los materiales orgánicos que entran en la composicion del hígado son los siguientes: 1.° *Membrana serosa.* 2.° *Cápsula de Glisson.* 3.° *Tejido propio ó fundamental.*

Membrana serosa.—No es otra cosa que una dilatacion de los ligamentos hepáticos descritos, cuyas dos láminas se desdoblan extendiéndose por toda la glándula, excepto por sus cisuras.

Cápsula de Glisson.—La envoltura propia del hígado con-

siste en una membrana blanca, delgada y fuerte, y compuesta de tejido conectivo condensado, la cual, no sólo se encuentra íntimamente adherida á la serosa y á la sustancia glandular, sino que forma vainas á los vasos que penetran por la cisura posterior, acompañándolos hasta sus últimas ramificaciones. Además envia muchos tractus foliáceos que, partiendo de su cara interna, se extienden hasta el espesor de la víscera, estableciendo la separacion entre los lobulillos hepáticos y constituyendo el verdadero esqueleto del hígado.

Tejido propio ó sustancia glandular.—Este tejido (fig. 70), tiene un color azul oscuro ó violáceo, y es bastante compacto y friable. Está compuesto de *granulaciones, lobulitos* ó *islotes hepáticos* poliédricos y de uno y medio ó dos milímetros de diámetro, los cuales pueden distinguirse con facilidad al traves del peritoneo, particularmente cuando los tabiques inter-lobulares formados por la cápsula de Glisson se han hipertrofiado bajo la influencia de una irritacion crónica. Muchas veces el lobulito hepático presenta un color uniforme; algunas tiene un punto rojo oscuro en su centro con un círculo amarillo circundante, y otro rojo que limita por fuera al amarillo, y que establece comunicacion con el círculo análogo de las granulaciones inmediatas; otras, el lobulito es amarillo en su centro y rojo en su circunferencia. Esta variedad de colores no reconoce otra causa que el diferente estado de plenitud de los vasos que penetran en las granulaciones hepáticas. Estas se encuentran separadas unas de otras por un intervalo que equivale casi á la cuarta parte de su diámetro, y que se halla ocupado por los vasos que van á ramificarse en su periferia ó por los que salen de su espesor, por lo cual Arnold las denominó *islotes hepáticos*. El número de lobulillos, granulaciones ó islotes contados en el hígado asciende á un millon doscientos mil. Componiéndose, pues, este órgano de tantos lobulillos colocados unos al lado de otros, y hallándose constituidos por los mismos elementos, con facilidad se sabrá la de todos los demás, y, por consiguiente, la de la glándula entera, conocida que sea la estructura de uno de aquellos.

En un lobulito hepático se encuentran los elementos siguientes: 1.° *Células hepáticas*. 2.° *Conductitos biliares*. 3.° *Vasos aferentes*. 4.° *Vasos eferentes*. 5.° *Vasos linfáticos*. 6.° *Nervios*. 7.° *Tejido conectivo*.

Las *células hepáticas* son poligonales ó redondeadas, y su diámetro puede variar entre quince y veinte milésimas de milímetro, las cuales, cuando están agrupadas, tienen el aspecto de un epitelio pavimentoso. Estas células son verdaderos hectoblastos, y se encuentran formadas de *un continente* y de *un contenido*. El *primero* es una *membrana* ó *envoltura* muy ténue. El *segundo* consta de las sustancias orgánicas siguientes: 1.° *Núcleo* con su *nucleito* simple ó doble. 2.° *Pequeñas masas* semilíquidas y transparentes, llamadas por Cl. Bernard y por Schiff *almidon animal* ó *materia glucógena*. 3.° *Granulaciones de materia biliar*. 4.° *Granulaciones adiposas*, cuyo número y volúmen pueden variar segun el estado de obesidad del individuo, y segun el periodo de la digestion en que se extrae el hígado que ha de ser objeto de estudio.

Los *conductitos biliares* forman alrededor del lobulillo hepático una especie de *cinturon*, que acompaña á las ramas interlobulares de la vena porta sin abandonarlas jamás, como una planta trepadora se adhiere á un árbol siguiendo la direccion de sus ramas. Este cinturon se divide en *dos órdenes* de conductos más delgados: *unos* marchan hácia fuera, y se anastomosan con los análogos de los tubos inmediatos; *otros* penetran en el lobulillo, y se pierden pronto en su sustancia. Cl. Bernard y la mayor parte de sus adeptos creian que estos tubitos intra-lobulares terminaban como un dedo de guante ó en tubo ciego, como generalmente se dice, suponiendo á la vez que eran anhistos y sin cubierta epitélica interior. Más tarde se admitió que los referidos tubos continuaban alrededor de las células ó por los espacios inter-celulares, constituyendo una red en union de los capilares de la vena porta; pero que las paredes de aquellos eran de dudosa existencia. En medio de tan encontradas opiniones aparece en 1870 la memoria de M. Legros, en la cual trata de demostrar que los tubos biliares, no sólo se encuentran formando la indicada red, sino que tienen pared propia, protegida interiormente por una capa epitelial, análoga á la de los conductos de orígen de las glándulas tubulosas. Deduce M. Legros de todas sus observaciones microscópicas, que el hígado es *una glándula doble*. Esto es, *racimosa compuesta*, cuyas células solamente elaboran el azucar y *tubulosa compuesta*, cuyos tubos segregan y conducen la bilis.

El efecto que produjo esta teoría en el ánimo de los que opinaban de diversos modos fué tal, que se creyó que M. Legros habia dicho la última palabra acerca de la estructura del hígado.

La falta de espacio no nos permite la exposicion detallada de las doctrinas que en la actualidad invaden el campo de la ciencia en tan importante asunto. Resumiremos, sin embargo, estas doctrinas en los puntos siguientes: 1.° Los tubos biliares cursan en red, acompañando los capilares de la vena porta. 2.° Los

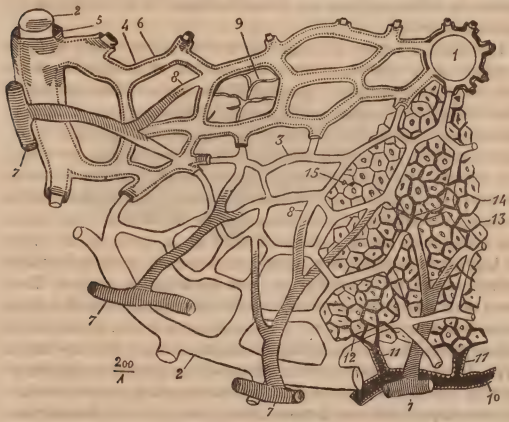

FIGURA 70.—*Representa la estructura de un lobulillo hepático.* *

tubos del cinturon lobular tienen su epitelio, pero éste desaparece gradualmente como en los capilares de los vasos. 3.° Los tubos biliares están rodeados de una infinidad de glándulas ra-

* 1. Vena hepática intra-lobular.—2 y 2. Vena porta.—3 y 4. Red capilar del lobulillo.—5 y 6. Vainas linfáticas que rodean á los capilares.—7, 7, 7 y 7. Arteria hepática. 8 y 8. Ramas de este vaso, que se unen á la red capilar del lobulillo.—9. Trabéculas conectivas.—10. Conductito biliar inter-lobular.—11. Conductito biliar intra-lobular. 12 y 13. Red de conductitos biliares capilares dilatados por una inyeccion.—14. Células hepáticas separadas las unas de las otras por una inyeccion hecha en los conductitos biliares capilares.—15. Células hepáticas de la parte del lobulillo, en la cual no ha penetrado la materia inyectada.

cimosas, de la misma manera que las plantas parásitas cubren el tronco y las ramas de los árboles. 4.° Estas glándulas elaboran un humor particular que, depositado en gran cantidad en el interior de los tubos conductores de la bilis, se mezcla con ésta, dándola su carácter viscoso. 5.° Las células de las granulaciones hepáticas tienen todas y constantemente las materias *glucósica* y *biliar*. 6.° La sustancia glucósica pasa íntegra á los capilares tenuísimos ó de orígen de las venas suphepáticas, como la sustancia biliar entra en los tubos finísimos ó de orígen de su aparato excretor.

Los *vasos aferentes* proceden de la *vena porta* y de la *arteria hepática*. La *primera,* despues de penetrar en el hígado, se divide en ramos, ramitos y ramificaciones hasta formar las venas *inter-lobulares ó venas subhepáticas*. Estas rodean el lóbulo; comunican con las inmediatas, y envian ramitos capilares que, penetrando en el espesor del lobulillo, forman la red que rodea las células. La *segunda* sigue igual camino que la primera; proporciona ramitos que se mezclan á las ramificaciones de la misma, y contribuye á la formacion de dicha red. Los ramitos principales de la porta se dirigen de la periferia al centro de la granulacion hepática, y componen el *vaso eferente,* llamado tambien *vena intra-lobular* ó *vena suphepática central*. Este vaso tiene bastante diámetro; establece comunicacion con otros intra-lobulares inmediatos, y constituyen por sus anastómosis convergentes las venas *suphepáticas,* las cuales, no sólo llevan el producto elaborado por las células de los lobulillos, sino tambien la sangre procedente de la arteria hepática, cuyos productos son depositados en la vena cava posterior, cuando este vaso pasa por la cisura anterior del hígado.

Los *vasos linfáticos* son muy delgados, y se encuentran rodeando á manera de vainas los ramitos de la red hepática. Estos vasos se hacen superficiales, y reunidos á los del estómago componen un tronco único, que termina en el reservatorio sublumbar.

Los *nervios* del hígado reconocen *tres orígenes: unos* vienen del plexo solar; *otros* salen del pneumogástrico, y los *terceros* proceden de filetes del diafragmático.

El *tejido conectivo* de la glándula hepática se halla en poca cantidad en el espesor de sus granulaciones; pero abunda en los espacios inter-lobulares.

3.º Aparato excretor del hígado. (Fig. 71).

Hemos visto á los conductos biliares en la red intra-lobular. Vamos ahora á seguirlos en su camino convergente.

Los tubitos intra-lobulares se dirigen hácia el cinturon que rodea al lobulito hepático, y aquel recibe ramitos de los inmediatos, los cuales, reuniéndose en ramos de diámetros sucesivamente crecientes, llegan á formar las ramas que, convergiendo hácia la cisura posterior del hígado, dan lugar á un tronco único llamado *conducto colédoco,* del griego *jole,* bilis, y *dojos,* que conduce.

FIGURA 71.—*Aparato excretor del hígado del Caballo.* *

El *conducto colédoco,* cuando sale del hígado, se coloca entre las láminas del epiplon hepato-gástrico; elévase hácia la pared del duodeno, á la cual atraviesa á unos quince centímetros de distancia del píloro en union del conducto principal pancreático, cuyos orificios terminales se encuentran envueltos por un pliegue mucoso circular y prominente, denominado *ampolla* ó *botella de Vater.*

El conducto excretor de la bilis está compuesto de *una membrana fibrosa blanca* con algunas fibras musculares lisas, de un *epitelio cilíndrico,* y de *glándulas racimosas.*

---

* 1. Lóbulo izquierdo del hígado.—2. Lóbulo medio.—3. Lóbulo derecho.—4. Lóbulo de Espigelio.—5. Prolongacion del lóbulo izquierdo.—6. Paso de la vena cava por la cisura anterior del hígado.—7. Vena porta.—8. Conducto colédoco.—9. Conducto pancreático.—10. Punto de penetracion de estos dos últimos conductos en el intestino duodeno.

§ VI. PÁNCREAS. (Fig. 69).

Etimología y definicion.—Damos el nombre de páncreas, del griego *pas*, todo, y *creas*, carne, *á una glándula racimosa compuesta muy extensa, irregular y aplanada de arriba abajo, blanda, blanca ó rosada y de cuatrocientos miligramos de peso, colocada en la region sublumbar transversalmente á la aorta y á la cava posterior, delante de los riñones y detrás del hígado y del estómago, teniendo el sólo oficio de elaborar el jugo pancreático ó saliva abdominal, que es llevado al intestino duodeno por el conducto de Wirsung.*

Division.—Siguiendo el mismo método que en la descripcion del hígado, estudiaremos en el páncreas su *conformacion exterior*, su *parenquíma* y su *aparato excretor*.

1.° Conformacion exterior del páncreas.

La glándula pancreática tiene *una cara superior* y *otra inferior, un borde anterior y otro posterior, una extremidad derecha* y *otra izquierda.*

La *cara superior* es irregular; se amolda á la forma de los órganos vecinos; está unida por medio de tejido conectivo amorfo á la aorta, á la cava, al tronco celíaco, al plexo solar, á los vasos esplénicos, al riñon y á la cápsula anterenal derecha, y se halla cubierta en parte por el peritoneo.—La *inferior* corresponde á la base del ciego y á la cuarta porcion del cólon grande, por medio de gran cantidad de tejido conectivo laxo.—El *borde anterior* es convexo é irregular, y se relaciona con el duodeno y con el saco izquierdo del estómago.—El *posterior* es cóncavo, y presenta cerca de su centro una escotadura, en donde se aloja la vena porta ántes de penetrar por un orificio llamado *anillo pancreático*, que atraviesa la glándula de parte á parte.—La *extremidad derecha* es la más pequeña; se adhiere al duodeno, y ofrece los conductos excretores del páncreas.—La *izquierda* se dirige hácia la base del bazo, pasando por entre el saco izquierdo del estómago y el riñon del mismo lado.

2.° Parenquíma pancreático.

En el parenquíma pancreático tenemos que estudiar los *lóbu-*

los y *lobulillos ó granulaciones,* el *tejido unitivo,* los *vasos* y *nervios.*

Lóbulos.—El páncreas puede descomponerse en *lóbulos* y estos en *lobulillos ó granulaciones,* los cuales no se diferencian ostensiblemente de los que componen las glándulas salivales. Distínguense, no obstante, de los de éstas por hallarse ménos apiñados; por su volúmen, que puede variar entre el de un grano de mijo y el de una lenteja; por encontrarse separados unos de otros por utrículos vueltos hácia un mismo punto, de donde parte el conducto excretor, y por tener un epitélio granuloso que llena la cavidad de los folículos.

Tejido unitivo.—Este es mucho más abundante y laxo que en las glándulas salivales, lo cual facilita el aislamiento de los elementos de la víscera por medio de la diseccion.

Vasos y nervios.—El páncreas recibe la sangre de las *arterias hepática* y *mesentérica grande,* y los *nervios* proceden del *plexo solar.*

3.° Aparato excretor del páncreas.

De los utrículos glandulares se ven nacer pequeños tubos, que proceden de cada uno de los lobulillos. Estos tubitos se anastomosan con otros inmediatos, y llegan á constituir dos conductos de mayor diámetro y desiguales, llamados *principal ó de Virsung* y *accesorio.*

El *conducto principal ó de Virsung* toma orígen por tres ramas de bastante calibre; está alojado en el espesor de la glándula; se halla más próximo de la cara superior que de la inferior, y se hace independiente cerca de la extremidad izquierda del órgano. Este conducto marcha unido al colédoco; atraviesa la pared del duodeno de un modo igual ó semejante, como los uréteres en la vejiga, y se abre en medio de la válvula mucosa que hemos conocido con el nombre de *botella de Vater.*—El *conducto accesorio* es mucho más pequeño; arranca del conducto de Virsung; recibe algunos ramos en su trayecto, y termina aisladamente en el duodeno, en frente del conducto principal.

§ VII. BAZO. (Figs. 69 y 72).

Etimología y definicion.—Damos el nombre de bazo, del griego *splen,* lazo, *á una glándula vexiculosa imperfecta ó sin con-*

ducto excretor, de figura de una hoz y de color rojo oscuro ó azulado, blanda, elástica y tenaz, pero que conserva la impresion de los dedos, situada en el lado izquierdo de la region diafragmática, descansando sobre la corvadura grande del estómago en direccion oblicua de arriba abajo y de atrás adelante; dicha glándula, no sólo dicen que sirve de diverticulo á la vena porta, sino que opera la destruccion de los glóbulos sanguineos.

DIVISION.—El estudio del bazo comprende su *conformacion exterior* y su *parenquíma.*

1.° Conformacion exterior del bazo.

El bazo tiene *una cara externa* y *otra interna, un borde anterior* y *otro posterior, una base* y *una punta.*

La *cara externa* está amoldada á la figura de la porcion carnosa del diafragma.—La *interna* es cóncava; toca al cólon replegado, y presenta algunas veces indicios de lobulacion.—El *borde anterior* es grueso y cóncavo; se halla cortado en bisel por su cara interna, y es uno de los puntos en donde se inserta el epiplon grande, fijando el órgano á la corvadura convexa del estómago. Entre este borde y la cara interna se nota un surco longitudinal, llamado *cisura esplénica,* en la cual se alojan los vasos y nervios del mismo nombre.—El *borde posterior* es convexo, delgado y cortante.—La *base* ó *extremidad superior* es gruesa y ancha; se relaciona con el riñon izquierdo y con la extremidad correspondiente del páncreas, y recibe al ligamento peritoneal que suspende la víscera de la region sublumbar.—La *punta* ó *extremidad inferior* es obtusa y delgada.

2.° Parenquíma esplénico. (Fig. 72).

Prescindiendo de la serosa que envuelve al bazo, como á todos los órganos digestivos de la cavidad abdominal, esta glándula se halla compuesta de *una membrana fibrosa,* de *pulpa esplénica,* de *corpúsculos de Malpighi,* de *vasos* y *nervios.*

Membrana fibrosa.—Esta envoltura es blanca nacarada y resistente, y deja percibir al traves de su sustancia los corpúsculos del parenquíma glandular. De la cara profunda de dicha cubierta protectora se desprenden en ángulos rectos una multitud de láminas, que no tardan en perder su primitiva direccion cruzándose de mil maneras, y limitando espacios de figura varia-

ble y de una á cuatro décimas de milímetro de diámetro, denominados *células de Malpighi,* las cuales están destinadas á encerrar los elementos de la glándula. Estas láminas y laminitas intra-esplénicas son de la misma naturaleza que la membrana que las produce, conteniendo además fibras elásticas y musculares lisas, lo cual explica las variadas dimensiones que puede adquirir el bazo.

FIGURA 72.—*Representa la estructura del bazo.*—(CHAUVEAU). *

Pulpa esplénica.—Esta sustancia, llamada tambien *cieno esplénico,* es muy blanda y rojiza; llena las células ó areolas de Malpighi, y se compone de los elementos siguientes: 1.° *Granulaciones pigmentarias.* 2.° *Núcleos libres.* 3.° *Células grandes con varios núcleos.* 4.° *Elementos linfóides.* 5.° *Glóbulos*

* A. Arteria.—V. Vena.—1 y 1. Trabéculas esplénicas.—2. Trabéculas más delgadas.—3. Retículo de la pulpa esplénica.—4. Infiltracion linfóide de la vaina de las arterias.—5. Su continuacion con un corpúsculo de Malpighi.—6. Corpúsculo de Malpighi.—7. Vaina de la vena.—8. Retículo de la pulpa esplénica.—9. Terminacion de la vaina fibrilar de los capilares.—10. Arterias de los pinceles.—11 y 11. Capilares arteriales.—12 y 12. Su desagüe en los trayectos intermedios de la pulpa.—13. Venas.—14, 14, 14 y 14. Capilares venosos.—15. Parte de la pulpa en donde se han quedado los elementos celulares.—16. Otro corpúsculo de Malpighi.—17. Una arteria del corpúsculo, cortada perpendicularmente al eje del vaso.

sanguíneos en via de descomposicion ó de transformacion. Todos estos elementos se destruyen con tanta facilidad, que basta dirigir un chorro de agua al interior de la masa pulposa, para que el bazo quede reducido á sólo su esqueleto fibroso.

Corpúsculos de Malpighi.—Estos elementos, llamados tambien *glomérulos* y *glándulas del bazo,* fueron descubiertos por este anatómico en 1666; se hallan contenidos en las areolas fibrosas como la pulpa misma, y consisten en unos saquitos formados por la membrana externa de las arterias pequeñas, los cuales ofrecen la mayor analogía de forma, aspecto y estructura con los folículos cerrados de los intestinos. El número y diámetro de dichos saquitos es muy variable y están compuestos de *una membrana continente finísima,* de *una trama reticulada,* de *capilares sanguíneos,* de *un líquido albuminóide* y de *células semejantes á las de la pulpa.*

Vasos y nervios.—Las *arterias* proceden de la esplénica; penetran en el espesor de la víscera acompañadas de vainas que vienen de la membrana fibrosa, y recorren, como demostró Assolant en 1802, un trayecto independiente ó sin anastomosarse con ningun ramo inmediato hasta las areolas de Malpighi, en donde terminan bajo la forma de *pinceles.* A estos pinceles finísimos siguen las *venas esplénicas* que principian por capilares, y desaguan en unos depósitos llamados *senos esplénicos,* de los cuales parten otro órden de vasos formados solamente por la túnica epitélica, que terminan en la vena satélite de la arteria principal, despues de haber adquirido todas sus membranas.—Los *vasos linfáticos* son poco numerosos, y se distinguen en superficiales y profundos.—Los *nervios* proceden del plexo solar.

Diferencias del aparato digestivo.—Podríamos hacer una descripcion detallada de todas las particularidades que ofrecen los órganos de este aparato en los demás animales domésticos, tomando como tipo el estudio conocido del tubo digestivo de los solípedos; pero el temor de ir más allá de los límites que tenemos señalados, no nos permite otra cosa que la exposicion sucinta de lo que consideramos de alguna importancia. (Figs. 44, 45, 73, 74, 75, 76, 77 y 79).

Peritoneo.—La disposicion general de esta serosa varia muy poco en los diferentes mamíferos domésticos.

El *epiplon* del *Buey,* del *Carnero* y de la *Cabra* parte del cen-

tro de la cara inferior de la panza; envuelve su saco derecho; fija el cuajar á la corvadura grande de aquel estómago, y se continúa con el mesenterio.—El del *Perro,* del *Gato* y del *Cerdo* desciende por delante de la masa intestinal; llega á la entrada de la pélvis; se eleva hasta que encuentra el intestino cólon, y desdobla sus hojas sobre este mismo intestino, formando en la parte media del epiplon cuatro láminas aplicadas las unas sobre las otras.

Estómago.—Los *rumiantes* tienen *cuatro receptáculos gástricos* ó *cuatro estómagos,* llamados *panza* ó *herbario, bonete, redecilla* ó *retículo, librillo, librito* ó *salterio* y *cuajo, abomazo* ó *cuajar,* los cuales están admirablemente dispuestos para recibir los alimentos, devolverlos á la boca, recibirlos segunda y última vez, y modificarlos con el objeto de hacerlos útiles á la nutricion.

FIGURA 73.—*Estómagos del Buey,* vistos por su cara derecha y superior, y con el cuajo inclinado hácia abajo.—(COLIN).*

PANZA Ó HERBARIO.—Es el receptáculo mayor de los cua-

* A, A. Hemisferio izquierdo de la panza.—B, B. Hemisferio derecho del mismo estómago.—C. Terminacion del esófago.—D. Bonete.—E. Librillo.—F, F. Cuajo.

tro; ocupa las tres cuartas partes de la cavidad abdominal en direccion oblicua de arriba abajo y de izquierda á derecha, y está destinado á servir de depósito á los alimentos sólidos de la primera deglucion. La panza presenta *una superficie externa* y *otra interna* y *una estructura*.

La *superficie externa* ofrece *una cara superior* y *otra inferior, un borde derecho* y *otro izquierdo, una extremidad anterior* y *otra posterior,* y *dos grandes sacos laterales.*—La *cara superior* es casi plana y lisa; está dividida en dos porciones laterales por una cisura, y se encuentra en relacion con la masa intestinal.—La *inferior* es análoga á la superior, y descansa sobre la pared del abdómen.—El *borde derecho* es tambien liso, grueso y redondeado; se une al cuajo, y corresponde á la parte más declive del hipocondrio y del ijar respectivos y á las circunvoluciones intestinales.—El *izquierdo* es igual al derecho; soporta al bazo; alcanza la parte más elevada del vacío, y se adhiere á la region sublumbar por medio de tejido conectivo laxo.—La *extremidad anterior* llega cerca del diafragma; se encuentra cubierta por los otros estómagos, y presenta al lado derecho una escotadura profunda, que se extiende hácia las caras del órgano, y que divide la panza en dos sacos descritos por Chabert con el nombre de *vejigas cónicas.*—La *posterior* es independiente de los demás ventrículos; ocupa la entrada de la pélvis; establece relaciones con los órganos génito-urinarios, y tambien está dividida en sacos como la que precede.—El *saco lateral derecho* es el menor, y se halla cubierto en gran parte por una tela serosa, que constituye el epiplon grande.—El *lateral izquierdo* es el mayor, excepto en el *Carnero* y en la *Cabra,* que tienen su vejiga cónica derecha más prolongada que la izquierda. La extremidad anterior del saco izquierdo se fleje sobre el lóbulo correspondiente del saco derecho; recibe en su parte más alta la insercion del esófago, y se continúa hácia delante con el segundo estómago.

La *superficie interna de la panza* se encuentra dividida en dos mitades ó sacos laterales por medio de dos tabiques incompletos ó pilares formados por las escotaduras de las extremidades del herbario. En el interior de este reservatorio existen además dos orificios, que lo ponen en comunicacion con el esófago y con el bonete. En su consecuencia, pues, admitimos en la ca-

vidad gástrica *un pilar anterior* y *otro posterior, un saco derecho* y *otro izquierdo, una abertura esofágica* y *otra inter-gástrica.*—El *pilar anterior* envia á la parte baja de la panza una prolongacion, que se dirige atrás y á la izquierda, y se continúa hácia la más alta del mismo órgano por medio de dos ramas que divergen en ángulo agudo.—El *pilar posterior* es más voluminoso que el precedente, y presenta tres ramas en cada uno de sus extremos, una media y dos laterales. La media marcha adelante y aisla los dos sacos. Las laterales son divergentes y curvilíneas, y circunscriben la entrada de las vejigas cónicas, separándolas del centro de los sacos respectivos. Las inferiores caminan por delante de las superiores, pero sin alcanzarlas.—Los *sacos derecho* é *izquierdo* no presentan nada de particular.—La *abertura esofágica* es un orificio ancho, que se encuentra en la parte alta y está prolongado en forma de gotera en la corvadura pequeña del bonete.—La *abertura inter-gástrica* es un ancho orificio practicado en el fondo del saco anterior izquierdo, debajo y casi en frente del esófago y oblicuo de delante atrás. Este orificio se halla circunscrito en sus partes inferior y laterales por una válvula semilunar, que resulta del contacto de las paredes del her-

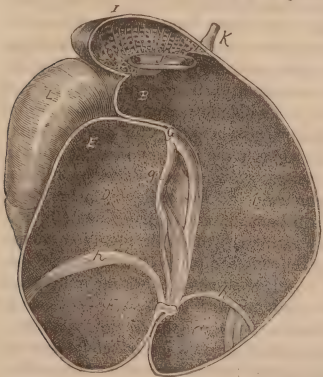

FIGURA 74.—*Plano superior de la panza y del bonete con la gotera esofágica.* — (CHAUVEAU). *

* A. Interior del saco izquierdo de la panza.—B. Extremidad anterior de este saco.—C. Extremidad posterior del mismo ó vejiga cónica izquierda.—D. Saco derecho.—E. Su extremidad anterior.—F. Su extremidad posterior ó vejiga cónica derecha.—G. Corte del pilar anterior de la panza.—g. Sus dos ramas superiores.—h, h. Ramas inferiores del pilar posterior.—I. Celdillas del bonete.—J. Gotera esofágica. K. Esófago.—L. Cuajo.

bario con las del retículo, y establece la comunicacion entre estos dos receptáculos.

La *estructura* de la panza es igual á la de todos los órganos huecos del abdómen. Consta de *serosa, carnosa, fibrosa* y *mucosa.*—La *membrana serosa* es la que hemos conocido con el nombre de epiplon, el cual envuelve al herbario, excepto por arriba, por delante, por el lado izquierdo, por el fondo de las escotaduras que separan los sacos, y por el punto que toca á la region sublumbar y á los pilares del diafragma.—La *membrana carnosa* tiene mucho espesor, y es la que forma las columnas interiores de la víscera. Las fibras que la componen están agrupadas en capas sobrepuestas, y presentan estriaciones transversales, como las de los músculos del esqueleto. En los sitios en que la membrana serosa pasa de una vejiga cónica á la otra y de la panza al bonete, es acompañada de manojos carnosos delgados y largos, los cuales franquean las cisuras del órgano, desempeñando el papel de fibras comunes ó unitivas.—La *capa fibrosa* es más consistente que en el estómago del caballo.—La *membrana mucosa* tiene un corion muy grueso y poco glanduloso, y su superficie libre es irregular á causa del excesivo desarrollo de las papilas foliáceas, cónicas y funguiformes. Las primeras son en mayor número; se encuentran en más cantidad en los fondos del saco derecho; afectan la forma de una larga paleta, con una nerviacion en una de sus caras y un surco en la otra, y están cubiertas de un epitelio pavimentoso estratificado fuerte y coherente. Las segundas y las terceras se parecen á las que hemos descrito con los mismos nombres en la estructura de la lengua.

BONETE, REDECILLA Ó RETÍCULO.—Este receptáculo gástrico, llamado así por su figura y por la disposicion de los pliegues de su membrana mucosa, es el más pequeño de los cuatro, prolongado de un lado á otro, curvo sobre sí mismo, colocado transversalmente entre el diafragma y la extremidad anterior del saco izquierdo de la panza, con el cual se continúa, y tiene por objeto recibir los alimentos de la segunda deglucion. En el bonete tenemos que estudiar su *superficie externa, su superficie interna* y su *estructura.*

La *superficie externa* consta de *una cara anterior* y *otra posterior,* de *una corvadura grande, convexa* ó *inferior* y *otra pe-*

queña, cóncava ó superior, y de *una extremidad derecha* y *otra izquierda.*—La *cara anterior* está adherida al centro frénico por medio de tejido conectivo amorfo.—La *posterior* descansa sobre la extremidad anterior del herbario.—La *corvadura grande* ocupa la region supesternal.—La *pequeña* toca á la del mismo nombre del librillo.—La *extremidad derecha* es un saco redondo que está en contacto con la base del cuajar.—La *izquierda* sólo se halla separada de la panza por una cisura que aloja la arteria inferior del bonete.

La *superficie interna* consta de *pliegues dispuestos en red,* de *dos orificios inter-gástricos* y de la *gotera esofágica.*—Los *pliegues laminosos* de la membrana mucosa forman celdillas poliédricas, que se parecen á las de los panales de las abejas. Estas celdillas son más anchas en el fondo del saco; van reduciendo su diámetro á medida que se aproximan á la corvadura superior, y su espacio se halla dividido en otros secundarios metidos los unos dentro de los otros.—De los *dos orificios inter-gástricos,* uno es el trúnsito de la panza hácia el bonete, y otro establece la comunicacion de este estómago con el librillo. El segundo tiene ocho ó diez veces ménos diámetro que el primero, y se encuentra practicado casi en el centro de la corvadura pequeña.—La *gotera esofágica,* llamada así porque parece que prolonga el esófago bajo la forma de un canal por el interior de los ventrículos, está colocada á lo largo de la pequeña corvadura del bonete; tiene de quince á veinte centímetros de longitud, y se extiende desde el cárdias hasta la entrada del librillo. Este canal consta de dos labios móviles, paralelos entre sí, y oblicuos de arriba abajo y de izquierda á derecha. Los dos bordes inferiores están adheridos á la pared superior del retículo, y los dos superiores son libres, engrosados en el punto que mira al lado izquierdo, delgados y bajos en su orígen, y altos y gruesos en su terminacion, en cuyo sitio se continúan con el orificio comun al bonete y al librillo.

La *estructura* del bonete es análoga á la de la panza.—La *membrana serosa* no cubre toda la cara anterior del órgano, porque ésta se adhiere á la posterior del diafragma.—La *carnosa* es mucho más delgada que la del herbario, y las fibras que la constituyen tienen una sola direccion.—La *fibrosa* es ménos gruesa que la de la panza.—La *mucosa* posee los muchos plie-

gues de la red descrita; está provista de papilas cónicas que dan un aspecto dentellado á los bordes libres de las laminitas reticuladas, y se halla protegida por un epitelio pavimentoso estratificado muy resistente.

LIBRILLO, LIBRITO Ó SALTERIO.—El librillo, llamado así por la disposicion foliácea de su membrana mucosa, es más pequeño que el bonete, de figura ovóide, situado encima del saco del retículo y de la extremidad anterior derecha de la panza, y tiene el oficio de reducir á pulpa los alimentos. Estudiaremos en el librillo su *superficie externa,* su *superficie interna* y su *estructura.*

La *superficie externa* consta de *una cara anterior* y *otra posterior,* de *una corvadura grande* y *otra pequeña,* de *una extremidad derecha* y *otra izquierda.*—La *cara anterior* toca al diafragma, y se une á él por medio de tejido conectivo laxo.—La *posterior* está recostada sobre la panza.—La *corvadura grande* se halla dirigida hácia arriba, y se fija en la cisura posterior del hígado á expensas de un repliegue epiplóico, que se continúa hácia la corvadura pequeña del cuajar y del duodeno.—La *corvadura pequeña* mira abajo, y corresponde al bonete.—La *extremidad derecha* presenta una depresion superficial, que la separa de la base del cuajo.—La *izquierda* tiene otra depresion ó cuello más marcado que la precedente, y constituye la pared externa de la abertura comun al retículo y al librillo.

La *superficie interna* ofrece *un orificio inter-gástrico derecho* y *otro izquierdo* y *muchos pliegues foliáceos.*—El *orificio derecho* es más ancho, y hace comunicar el librillo con el cuajo.—El *izquierdo* es más estrecho, y establece la comunicacion entre el bonete y el órgano que nos ocupa.—Los *pliegues foliáceos* son prolongaciones de la mucosa, que bajo la forma de láminas de diferentes dimensiones llenan la cavidad de la víscera. Estas láminas se encuentran colocadas en direccion del eje mayor del órgano, y dejan pequeños espacios inter-laminares en donde se colocan admirablemente las sustancias alimenticias. Todas las hojas del librillo tienen un borde adherente y otro libre. El primero se fija en la corvadura grande, ó en las caras de la víscera. El segundo es cóncavo, y está vuelto hácia la corvadura pequeña. Dichas hojas parece que parten del lado del orificio del bonete, y están provistas de crestas dentadas, entre las cua-

les se notan surcos ó correderas, que se extienden desde la base de las láminas hasta la entrada del cuajo.

La *estructura* del *librillo* es con corta diferencia como la de los otros estómagos.—La *membrana serosa* no cubre toda la cara anterior del órgano.—La *carnosa* es delgada; consta de dos planos de fibras, que siguen distinta direccion, y envia prolongaciones al interior de sus muchas hojas, dotándolas de la propiedad contráctil, tan necesaria para el complemento del oficio que desempeñan.—La *fibrosa* es igual á la del bonete.—La *mucosa* es notable por la multitud de sus pliegues laminosos, por el gran número de papilas tuberculosas, cuyo tamaño puede variar entre el volúmen de un grano de mijo y el de un garbanzo, y por el espesor del epitelio estratificado, que protege á todas estas dependencias de la membrana.

CUAJO, ABOMASO Ó CUAJAR.—El cuajo, llamado así por ser la parte de donde se extrae el jugo que sirve para coagular la leche, es el último estómago de los rumiantes, menor que la panza y mayor que los otros dos, de figura piriforme, curvo y prolongado de delante atrás, el cual parece continuacion del librillo por debajo del saco derecho del herbario, y desempeña el oficio de órgano de la quimosis. En esta víscera estudiaremos su *superficie externa*, su *superficie interna* y su *estructura*.

La *superficie externa* consta de *base*, de *punta*, de *corvadura grande* y de *corvadura pequeña*.—La *base* está en contacto con el saco del retículo, y se halla separada del librillo por un estrechamiento en forma de cuello, que corresponde al orificio de comunicacion con este último estómago.—La *punta* se encuentra dirigida arriba y atrás, y es contínua con el duodeno.—La *corvadura grande* ó *convexa* mira afuera; recibe la insercion del redaño, y toca al diafragma y al hipocondrio derecho.—La *pequeña* ó *cóncava* se une al saco derecho de la panza por medio de un repliegue seroso comun á este receptáculo, al cuajo y al librillo.

La *superficie interna* presenta *pliegues laminosos* y *dos orificios*.—Los *pliegues laminosos* son unas prolongaciones de la mucosa, análogas á las hojas del librillo, que cruzan la direccion del eje mayor del órgano, y describen ligeras espiras.—El *orificio anterior* ó *de la base* es ancho, y se continúa con el librillo.—El *posterior, de la punta* ó *pilórico* es más estrecho; está

circunscrito como en los demás animales por un anillo carnoso, y comunica con el duodeno.

La *estructura del cuajo* difiere poco de la de los otros estómagos.—La *membrana serosa* forma parte de los epiplones, que se fijan en las corvaduras de la víscera.—La *carnosa* tiene el mismo espesor que la del librillo.—La *fibrosa* es idéntica á la del librillo y á la del bonete.—La *mucosa,* además de las láminas espiróides, ofrece los mismos caractéres que la del saco derecho del ventrículo del caballo, y mantiene en su cara profunda las glándulas elaboradoras del jugo gástrico.

El *estómago* del *Cerdo* es simple como el de los solípedos, proporcionalmente más voluminoso, y su cavidad puede contener siete ú ocho litros de líquido. Está tambien dividido en dos sacos poco encorvados, y el derecho tiene dos veces ménos volúmen que el izquierdo, el cual presenta como añadida en su parte superior una vexícula cónica, que simula un capuchon. El esófago termina en infundibulum, y su membrana mucosa se prolonga hácia la cavidad del receptáculo cinco ó siete centímetros más allá del cardias.

FIGURA 75.—*Estómago insuflado del Cerdo.*—(LEYH) *

El *estómago* del *Perro* y del *Gato* es ménos encorvado, y tiene la figura de una pera, cuyo pedículo corresponde al píloro. El cardias es infundibuliforme y más aproximado al saco izquierdo ó único que en ningun otro animal. La mucosa esofágica termina en el mismo orificio cardíaco, y la gástrica tiene en toda su extension los caractéres de la del saco derecho del estómago de los solípedos, distinguiéndose, no obstante, de la de estos, por presentar pliegues curvilíneos y regulares, que desaparecen ó disminuyen cuando la víscera recibe los alimentos.

* a. Saco izquierdo.—b. Fondo de este mismo saco.—c. Saco derecho.—d. Corvadura pequeña.—e. Corvadura grande.—f. Orificio cardíaco.—g Orificio pilórico.

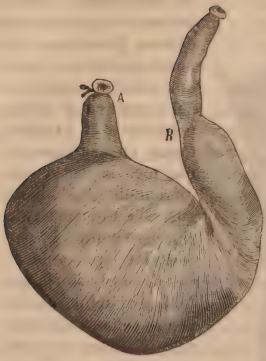

FIGURA 76.—*Estómago del Perro.* (CHAUVEAU). *

El *estómago* del *Conejo* es tan parecido al de los solípedos, que puede decirse que representa el del caballo, reducido á un pequeño volúmen, y que sólo puede contener cuatro ó cinco decílitros de líquido.

Intestino. — Esta porcion del aparato digestivo presenta diferencias de poca importancia en los demás mamíferos domésticos, y se divide como el de los monodáctilos en *intestino delgado* y en *intestino grueso.*

INTESTINO DELGADO. El del *Buey* es doble más largo y la mitad más estrecho que el del caballo. Se encuentra en la pared inferior del abdómen, y suspendido de una lámi-

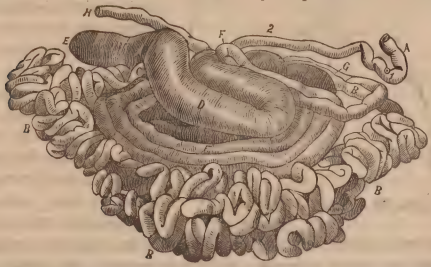

FIGURA 77.—*Vista general del lado derecho de la masa intestinal del Buey.* **

* A. Terminacion del esófago.—B. Píloro.

** A. Origen del duodeno.—B, B, B. Porcion flotante del intestino delgado.—C. Terminacion del intestino delgado.—D. Ciego.—E. Su punta dirigida atrás.—F. Asa que describe el cólon replegado en su terminacion.—G, H. Porcion terminal del intestino.—1. Insercion del conducto colédoco.—2. Insercion del conducto pancreático.

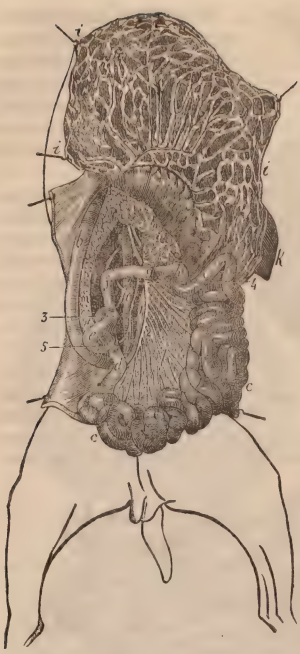

FIGURA 78.—*Intestino del Perro.* *

na mesentérica ancha por detrás y estrecha por delante. El duodeno, fijo por el epiplon que inserta la corvadura pequeña del cuajar en la cisura posterior del hígado, forma un asa especial, que toca la pared sublumbar ántes de hallarse suspendido del mesenterio, para componer parte de las circunvoluciones de la porcion flotante. Las glándulas de Peyer son en menor número, pero tienen mayores proporciones. — El del *Carnero* y de la *Cabra* se parece al del buey.— El del *Cerdo* tiene diez y siete metros de largo; es semejante al de los rumiantes, y presenta una glándula de Peyer, que bajo la forma de una cinta ocupa uno ó dos metros de extension en el último tramo del intestino.—El del *Perro* y del *Gato* es muy corto. El del primero mide solamente tres metros setenta y cinco centímetros de largo, y el del segundo un metro ochenta y cinco centimetros. El intestino del gado de estos animales se encuentra suspendido de un ancho mesenterio; descansa sobre la region inferior de la cavidad ab-

* a. Estómago.—b. Duodeno.—c, c, c. Yeyuno.—d. Íleon.—e. Ciego.—f. Cólon ascendente.—g. Cólon transverso.—h. Origen del cólon descendente.—i, i, i. Epiplon grande.—k. Bazo.—l. Mesenterio.—m, m. Páncreas.—4. Aorta.—2. Arteria mesentérica grande.—3. Arteria del duodeno.—4. Arteria del intestino grueso.—5. Arteria mesentérica pequeña.

dominal; sus membranas tienen mucho espesor; las vellosidades de la mucosa están muy desarrolladas, y las glándulas de Peyer son en número de veinte en el perro y de cinco en el gato.—El del *Conejo* carece de ensanchamiento en su orígen; pero en cambio presenta uno voluminoso en su terminacion, el cual, por estar tapizado interiormente por una extensa glándula de Peyer, ha recibido el nombre de *bolsa glandulosa*. Las demás glándulas agmíneas tambien se hallan muy desarrolladas, aunque son en poco número, las cuales pueden distinguirse al traves de las paredes delgadas del intestino, cuando éste es insuflado préviamente.

INTESTINO GRUESO.—Este conducto tiene en los rumiantes más longitud y ménos diámetro que en los solípedos. Mide en el *Buey* diez ó doce metros de largo, y se halla colocado encima de las circunvoluciones del intestino delgado.

El *ciego* del *Buey*, del *Carnero* y de la *Cabra* es casi cilíndrico, y carece de abolladuras, de bandas carnosas longitudinales y de cayado. Su extremidad inicial mira adelante, y se continúa directamente con el cólon, despues de haber recibido la terminacion del íleon. Su fondo es un saco redondeado y globuloso; flota libre en la cavidad abdominal, y está dirigido atrás.—El *cólon* tiene en su orígen un calibre igual al del ciego, y se estrecha pronto, para adquirir un diámetro uniforme, parecido al del intestino delgado del caballo. Está sostenido entre las láminas del mesenterio grande, y se replega en circunvoluciones elipsóides. Para doblarse de este modo, describe primero varias vueltas de espira concéntricas, que dejan ciertos espacios, en los cuales se alojan circunvoluciones excéntricas. La última vuelta de espira se encuentra á mayor distancia de las demás; llega delante del tronco mesentérico; pasa al lado derecho de este vaso; se dirige atrás; vuelve adelante; forma un asa, y retrocede otra vez, para juntarse en la region sublumbar á el asa duodenal. Desde este sitio, el cólon sigue una direccion rectilínea, hasta terminar en el recto, y se encuentra fijo á la pared superior del abdómen por medio de una lámina mesentérica corta, que simula por el sitio que ocupa el vasto ligamento suspensor del cólon flotante de los solípedos.

El *intestino grueso* del *Cerdo* es corto, midiendo apenas cinco metros de longitud.

El *ciego* de este animal está abollado y provisto de tres bandas carnosas longitudinales.—El *cólon* sólo tiene su último tramo entre las hojas del mesenterio, y el resto de su extension forma una masa al lado externo de esta lámina serosa. Está provisto de dos ó tres cintas musculares, que lo mantienen abollado de una manera análoga al de los solípedos; pero se encuentra replegado en espiras como el del buey.—El *recto* no presenta nada de particular.

El *intestino grueso* de los *carniceros* es tambien muy corto.—El del *Perro* tiene unos setenta y cinco centímetros de largo, y el del *Gato* treinta y cinco.

El *ciego* de estos animales se halla representado por un apéndice torcido en espiral, y está cubierto por una membrana mucosa, que tiene muchos pliegues y es muy foliculosa.—El *cólon* mide un diámetro casi igual al del intestino delgado; carece de bandas carnosas y de abolladuras, y afecta en su limitado trayecto una disposicion parecida á la del mismo intestino del hombre.—El *recto* ofrece delante del ano dos aberturas laterales, que comunican con dos bolsas glándulosas destinadas á elaborar una materia negruzca y fétida.

El *intestino grueso* del *Conejo* tiene tres metros de longitud.

El *Ciego* es parecido en su forma y posicion al del caballo, y proporcionalmente está más desarrollado que el de éste. Presenta en su interior una lámina mucosa que describe veinte vueltas de espiral, que llegan á unos diez centímetros de la punta del órgano, en donde se encuentra una bolsa glandulosa análoga á la que tiene en la terminacion del intestino delgado.—El *cólon* tambien se parece al de los solípedos, y puede dividirse en replegado y flotante.—El *recto* está provisto de dos glándulas prolongadas, que vierten un humor particular en la superficie perineal.

Hígado.—La parte del hígado que más modificaciones presenta en los demás animales domésticos es el aparato excretor. En todos encontramos *conducto colédoco, conducto cístico* y *vesícula biliária ó vejiga de la hiel.*

El *conducto colédoco* tiene la misma disposicion general que en los solípedos.—El *conducto cístico* es muy corto, y parte del colédoco en ángulo agudo.—La *vejiga de la hiel* es un espacio, resultante del ensanchamiento del conducto cístico. Termina-

da la digestion, la bilis no se vierte en el duodeno por el conducto colédoco, sino que pasa por el cístico y se deposita en la vejiga de la hiel. Cuando la digestion vuelve á principiar, la bilis depositada retrocede por el mismo conducto que la llevó; entra en el conducto colédoco y cae seguidamente en el intestino.

El *hígado* del *Buey* ocupa solamente gran parte de la region diafragmática derecha. El lóbulo de Espigelio es el único que se destaca de la masa total del órgano. El conducto colédoco termina aislado, y á sesenta ó setenta centímetros de distancia del píloro. La vexícula biliar se encuentra fija en la extremidad superior del hígado y casi flotante, recibiendo delante del cuello varios conductos, que vienen directamente de la parte superior de la glándula.—El *hígado* del *Carnero* y de la *Cabra* es muy parecido al del buey; pero el conducto colédoco termina unido al pancreático á treinta ó cuarenta centímetros del píloro.—El del *Cerdo* se halla dividido en tres lóbulos muy marcados; el medio es el que sostiene la vejiga de la hiel, y el conducto colédoco desagua solo á dos ó tres centímetros del píloro.—El del *Perro* y del *Gato* está dividido en cinco lóbulos principales, y el medio tiene una fosa en donde se aloja la vexícula biliar. El conducto colédoco del *Perro,* reunido á una rama pequeña del pancreático, termina á cuatro ó doce centímetros del píloro, y desde el duodeno hasta el orígen del conducto cístico recibe varios tubos biliares de bastante calibre. El conducto colédoco del *Gato* se abre solo ó al lado del pancreático, y á tres ó cuatro centímetros del rodete pilórico.

Páncreas.—Esta glándula, en el *Buey,* en el *Carnero* y en la *Cabra* está alojada entre las dos láminas del mesenterio y al lado de la arteria mesentérica grande.—El del *Cerdo* no difiere del del caballo mas que en algunas modificaciones de poca importancia.—El del *Perro* y del *Gato* es muy prolongado; se encuentra entre las láminas del mesenterio que sujeta al duodeno, y su extremidad anterior se encorva por detrás del estómago.

Bazo.—El bazo de los *rumiantes* es casi cuadrado; se adhiere al saco izquierdo de la panza y al diafragma, y no está suspendido por el epiplon grande.—El de los *carniceros* es irregularmente falciforme; su punta es muy obtusa y dirigida hácia arriba, encontrándose suspendido por el epiplon grande á cierta distancia del saco izquierdo del estómago.

APARATO DIGESTIVO DE LAS AVES.

Vamos á exponer de la manera más breve posible las particularidades de más importancia del aparato digestivo de las aves, tomando como tipo el de la *Gallina.* (Fig. 79).

Boca.—La primera cavidad del tubo digestivo de las aves se distingue por los caractéres siguientes: 1.° Los labios y los dientes están reemplazados por dos láminas córneas que forman el *pico.* 2.° La lengua es muy móvil, de figura de una saeta relacionada con las dimensiones de la mandíbula inferior, y provista de un epitelio córneo y de papilas situadas en la base del *órgano.* 4.° La glándula parótida, llamada tambien *angular de la boca,* es muy pequeña; se halla colocada debajo de la arcada zigomática, y su conducto excretor desagua detrás de la comisura de las mandíbulas. 5.° La glándula sublingual se encuentra unida en la línea media con la del lado opuesto, formando una masa impar y cónica. 6.° La glándula submaxilar es rudimentaria, y está colocada detrás de la precedente y en la entrada de la

Faringe.—Esta cavidad es contínua con la de la boca, á causa de la carencia absoluta de velo del paladar, y presenta: 1.° Las aberturas gúturo-nasales separadas por el borde inferior del vómer. 2.° La abertura de lo llamado con impropiedad laringe superior. 3.° La entrada espaciosa del

Esófago.—Este tubo se distingue: 1.° Por su gran dilatabilidad. 2.° Por tener sus paredes muy delgadas y provistas de muchas glándulas lenticulares. 3.° Por estar íntimamente relacionado con los

Estómagos.—Estos son *tres,* conocidos con los nombres de *buche, ventrículo sucenturiado* y *molleja.*

El *buche* es una dilatacion esofágica ovóide, situada encima de la entrada del tórax, y sirve de receptáculo á los alimentos.—El *ventrículo sucenturiado* ó *estómago glanduloso* es un saco oval, ménos voluminoso que el anterior, de paredes gruesas, comprendido entre los dos lóbulos de la glándula hepática, la arteria aorta, la extremidad terminal del esófago y la parte superior de la molleja, y tiene el oficio de segregar el jugo gástrico.—

FIGURA 79.—*Vista general del aparato digestivo de la Gallina.*—(CHAUVEAU).

La *molleja* es el estómago más grueso y más fuerte, de figura ovóide, plano y colocado detrás del hígado, y sirve de órgano triturador de los alimentos. Presenta en su parte superior *dos aberturas:* una que comunica con el ventrículo sucen-

* 1. Lengua.—2. Faringe.—3. Porcion primera del esófago.—4. Buche.—5. Porcion segunda del esófago.—6. Ventrículo sucenturiado.—7. Molleja.—8. Orígen del duodeno.—9. Rama primera del asa duodenal.—10. Rama segunda de la misma. 11. Orígen de la porcion flotante del intestino delgado.—12 alto. Intestino delgado desplegado.—12 bajo. Porcion terminal de este intestino.—13 y 13. Extremidad libre de los dos ciegos.—14. Punto de insercion de estos dos sacos en el intestino.—15. Recto.—16. Cloaca.—17. Ano.—18. Mesenterio.—19. Lóbulo izquierdo del hígado.—20. Lóbulo derecho del mismo.—21. Vexícula biliar.—22. Punto de insersion de los conductos pancreáticos y biliares.-23. Páncreas.-24. Cara diafragmática del pulmon.—25. Ovario atrofiado.—26. Oviducto.

turiado, y otra que da orígen al duodeno. Las paredes de este estómago tienen las mismas membranas que las de todos los órganos huecos del abdómen.—La *membrana serosa* es una envoltura del peritoneo.—La *carnosa* consiste en dos músculos rojos muy robustos, los cuales abrazan, á manera de dos grandes asas, las paredes laterales, comprendiendo dentro de aquellas los bordes del órgano.—La *mucosa* es notable por el espesor y dureza de su epitelio, y tiene el aspecto dentado de una lima, que destruye las sustancias más sólidas ingeridas, las cuales, despues de reducidas á una pasta impalpable, pasan al

Intestino.—La longitud y diámetro de este conducto varía por las mismas circunstancias que en los mamíferos, y ofrece: **1.°** El *duodeno* principia formando un asa, cuyas dos ramas cacaminan paralelamente unidas por el peritoneo, y está flotando en la porcion abdominal de la pélvis. **2.°** Lo restante del intestino se encuentra apelotonado en la region sublumbar, en donde está suspendido por el mesenterio. **3.°** La porcion terminal de la masa replegada del intestino se desprende de dos prolongaciones, que son dos *verdaderos ciegos,* cuyos fondos miran arriba y cuyas aberturas comunican con el *recto.* 4.° Este último intestino principia en la region sublumbar y termina en una dilatacion llamada *cloaca,* ó cavidad comun á las vias digestivas y génito-urinarias. 5.° La *cloaca* se abre al exterior por la *abertura anal.*

Hígado.—Esta glándula se distingue: 1.° Por su gran volúmen. 2.° Por estar dividida en dos lóbulos laterales, siendo el derecho mayor que el izquierdo. 3.° Por hallarse comprendidos entre estos lóbulos los últimos estómagos. 4.° Por tener vejiga de la hiel, la cual está fija en la cara interna del lóbulo derecho. 5.° Por poseer dos conductos biliares, que terminan aislados en la segunda rama del asa duodenal. Uno de estos es el *colédoco,* porque viene directamente del hígado, y el otro es el *cístico* verdadero, porque lleva la bilis desde dicha vejiga al intestino, y esta última la recibe de un conducto particular del lóbulo al cual está inserta.

Páncreas.—El páncreas es largo, colocado entre las dos ramas del asa duodenal, y tiene dos conductos principales que desaguan delante del conducto colédoco.

Bazo.—Este órgano es pequeño y discóideo, y está colocado entre la molleja y el estómago glanduloso.

CAPÍTULO IV.

DEL APARATO RESPIRATORIO Ó DE LA RESPIRACION.

Definicion.—Llamamos aparato respiratorio *al conjunto de órganos de forma, color, consistencia, situacion y naturaleza diferentes, que no sólo tienen por objeto atraer el aire atmosférico para ponerlo en contacto con la sangre, sino restituir á este líquido las propiedades necesarias para el sostenimiento de la vida.*

Division.—Dicho aparato se compone de los *cuatro grupos de órganos* siguientes: 1.° *Órganos mecánicos.* 2.° *Órganos físicos.* 3.° *Órganos químicos.* 4.° *Órganos accesorios.*

En el cuadro sinóptico que insertamos á continuacion, exponemos con el mayor laconismo las partes que comprenden cada uno de estos grupos:

EL APARATO DE LA RESPIRACION COMPRENDE LOS CUATRO GRUPOS DE ÓRGANOS SIGUIENTES:

- **1.º ÓRGANOS MECÁNICOS, que están representados por**
  - La cavidad torácica, que consta de los seis planos siguientes...,
    - Superior ó vértebro-costal.
    - Inferior ó esterno-condral.
    - Laterales.....
      - Derecho.
      - Izquierdo.
    - Anterior ó vértebro-costo-traqueliano.
    - Posterior ó condro-diafragmático.
  - Las pleuras ó serosas torácicas dobles, que se dividen en..
    - Costal.
    - Diafragmática.
    - Mediastina ó mediastino.
      - Anterior.
      - Posterior.
    - Pulmonar.
- **2.º ÓRGANOS FÍSICOS, ó AERÍFEROS, que comprenden.....**
  - Las fosas ó cavidades nasales, que abarcan.....
    - Las narices ú hollares, que tienen.....
      - Dos alas.....
        - Externa.
        - Interna.
      - Dos comisuras.....
        - Superior.
        - Inferior.
    - Las fosas propiamente dichas, que ofrecen.....
      - Cuatro paredes.....
        - Anterior.
        - Posterior.
        - Externa.
        - Interna.
      - Una base ó extremidad superior.
      - Un vértice ó extremidad inferior.
    - Los senos, que se llaman...
      - Frontal.
      - Maxilar superior.
      - Esfenoidal.
      - Etmoidal.
      - Maxilar inferior.
  - La faringe, que tambien forma parte del aparato de la digestion.
  - La laringe, que presenta una .....
    - Conformacion exterior, con los cuatro planos siguientes.....
      - Superior.
      - Inferior.
      - Dos laterales.
    - Conformacion interior, en donde se encuentran tres regiones.....
      - Media ó glótis, limitada por las cuerdas vocales.
      - Superior ó supglótica.
      - Inferior ó subglótica.
    - Estructura, que consiste en.....
      - Cinco cartílagos articulados, que se llaman..
        - Tiróides.
        - Cricóides.
        - Dos aritenóides.
        - Epiglótico.
      - Los músculos que ya conocemos.
      - Su membrana mucosa.
      - Sus vasos y nervios.
  - La tráquea ó tubo compuesto de cincuenta anillos ternillosos, que se divide en
    - Porcion inter-maxilar, de orígen ó menor.
    - Porcion cervical, media ó mayor.
    - Porcion torácica, terminal ó mediana.
  - Los brónquios.....
    - Derecho.....
    - Izquierdo.....
      - Estos tubos se ramifican y adelgazan hasta los infundíbulas del pulmon; para terminar bajo la forma de ampollas ó vexículas.
- **3.º ÓRGANOS QUÍMICOS ó PULMONES DERECHO É IZQUIERDO, que ofrecen..**
  - Dos caras.....
    - Externa ó costal.
    - Interna ó mediastina.
  - Tres bordes.
    - Superior.
    - Inferior.
    - Posterior.
  - Una base, que es cóncava y oblicua, y está en relacion con el diafragma.
  - Un vértice, llamado lóbulo anterior.
  - Una estructura, que consiste en.....
    - Envoltura serosa.
    - Tejido propio, con sus lobullillos, infundíbulas y vexículas.
    - Vasos funcionales y nutricios.
    - Nervios.
- **4.º ÓRGANOS ANEJOS, que son.....**
  - El cuerpo tiróides ó glándula imperfecta doble, situada en las partes laterales de la laringe y principio de la tráquea, y de oficio desconocido.
  - El timo ó thymus, ú órgano parenquimatoso, de existencia transitoria, situado en la entrada de la cavidad torácica, y de oficio desconocido.

ARTÍCULO VIII.

De los órganos mecánicos de la respiracion.

Los agentes que tienen la propiedad de aspirar é impeler el aire para que se verifique la hematosis son: la *cavidad torácica* y las *pleuras*.

§ I. CAVIDAD TORÁCICA. (Figs. 80, 81 y 82).

Definicion.—La cavidad torácica, pectoral, tórax ó pecho *es un espacio conóide, de capacidad variable, ósteo-músculo-membranoso, y situado horizontalmente en la parte infero-anterior del tronco; dicho espacio, no sólo tiene por objeto contener, dilatar y reducir los órganos que presiden á la hematosis, sino que aloja y protege al corazon y á los troncos de los árboles vasculares.*

Division.—En el interior del torax encontramos las *seis regiones* ó *planos* siguientes: 1.° *Superior ó vértebro-costal.* 2.° *Inferior ó esterno-condral.* 3.° *Dos laterales ó costo-condrales.* 4.° *Anterior ó vértebro-costo-traqueliano.* 5.° *Posterior ó condro-diafragmático.*

El *plano superior ó vértebro-costal* está representado por la cara inferior del cuerpo de las vértebras dorsales, por la superficie interna del punto más elevado de las costillas y por el orígen del músculo largo del cuello, cuyos órganos dejan dos goteras longitudinales que son mucho más anchas por delante que por detrás.

El *plano inferior ó esterno-condral* es más corto que el precedente, y tiene por base la cara interna del hueso del pecho, el músculo triangular y los cartílagos de prolongacion de las costillas verdaderas.

Los *planos laterales ó costo-condrales* son más extensos que los dos anteriores, cóncavos en todos sentidos, y están formados por la cara interna de las costillas, por los músculos intercostales y por la parte más alta de los cartílagos que prolongan á estos huesos.

El *plano anterior ó vértebro-costo-traqueliano* es el vértice

* CAVIDAD TORÁCICA.—Esta aparece con el pulmon del lado correspondiente separado, y se ve:

a, a, a. Mediastino.—b. Pericardio, con una incision longitudinal, para que se vea el corazon.—C. Vena cava anterior.—d. Vena cava posterior.—e, e. Arteria aorta posterior.—f. Porcion toráxica del esófago.-3 alto. Porcion toracica de la tráquea, con la seccion del brónquio derecho.-h. Plexo bronquial del pneumogástrico.-I. Cordones esofágicos del mismo nervio.—J. Nervio frénico.

CAVIDAD ABDOMINAL Y PELVIANA.—A, A. Hígado.—B. Porcion cuarta del cólon replegado.-C. Porcion primera del mismo.—D. Intestino ciego.—E. Cayado del mismo.—F. Circunvoluciones del íleon.—G. Paso del yeyuno del lado izquierdo del abdomen al ijar derecho.—H. Riñon derecho.—I. Vista general de la vejiga de la orina con los uréteres, conductos deferentes, vesículas seminales y próstatas grande y pequeñas.—J. Intestino recto.—K. Año.—L. Ligamento suspensor del pene.—M. Contorno de la uretra y origen de los cuerpos cavernosos.

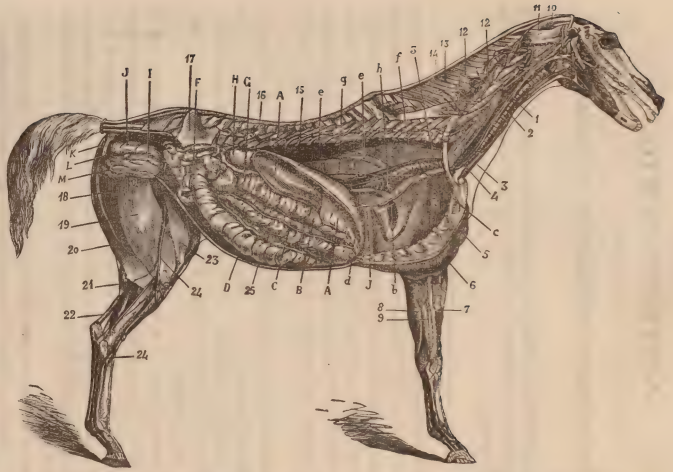

FIGURA 80.—*Vista general de los órganos de los aparatos digestivo, respiratorio y urinario del Caballo.* (Lado derecho).—(NOBALBOS.)

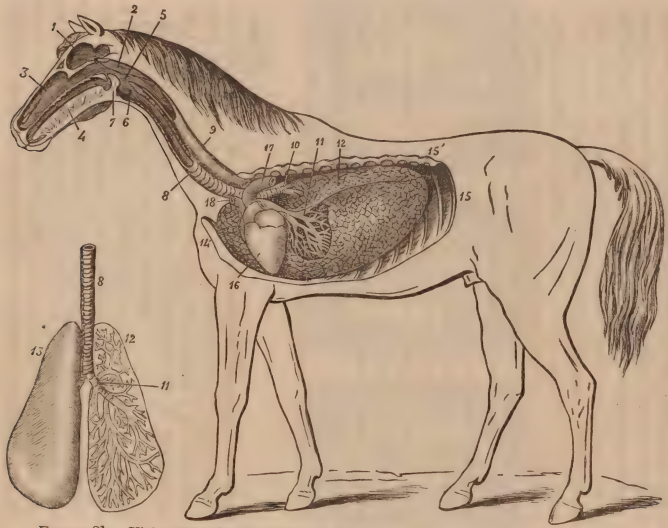

1. Cavidad del cráneo.—2. Bolsa gutural.—3. Cavidad nasal.—4. Lengua.—5. Cavidad faríngea.—6. Cavidad laríngea.—7. Epiglótis.—8 y 8. Tráquea.—9. Esófago.—10. Seccion del brónquio izquierdo.—11 y 11. Brónquio derecho con sus ramificaciones.-12 y 12. Pulmon derecho.—13. Pulmon izquierdo, visto por encima.—14. Esternon.—15. Costillas.—15.' Seccion de las costillas izquierdas.—16. Corazon.—17. Aorta posterior.-18. Aorta anterior.

FIGURA 81.—*Vista general de los órganos del aparato respiratorio del Caballo.* (Lado izquierdo).—(MÉGNIN).

del cono torácico, entrando en su constitucion las caras inferiores de los cuerpos de la última vértebra cervical y de la primera del dorso, el músculo largo del cuello, la superficie interna de las dos primeras costillas y el pico del esternon. Todas estas partes limitan un espacio ovóide y prolongado verticalmente, que recibe el nombre de *abertura traqueliana,* por donde pasan la tráquea, el esófago, vasos y nervios importantes.

El *plano posterior* ó *condro-diafragmático* es la base de dicho cono, el cual es muy oblicuo de arriba abajo y de atrás adelante, y se halla constituido por la cara convexa del diafragma, por el círculo de los cartílagos asternales y por las dos últimas costillas.

§ II. PLEURAS. (Figs. 80 y 82).

Etimología y definicion.—Las pleuras, del griego *pleura,* costado, *son dos membranas serosas, que bajo forma de sacos dobles, no sólo revisten á la cavidad torácica y á los pulmones facilitándoles sus dilataciones y estrechamientos, sino que, reflejándose en la línea media y aplicándose la una á la otra, componen un tabique que divide el pecho en dos mitades iguales.*

Division.—Las pleuras se distinguen en *derecha* é *izquierda.* Cada una de éstas se halla formada de tantas porciones, cuantas son las partes que protege, y reciben los nombres siguientes: 1.° *Pleura costal.* 2.° *Pleura diafragmática.* 3.° *Pleura mediastina.* 4.° *Pleura pulmonar.*

La *pleura costal* es la porcion de serosa torácica que cubre la cara interna de las costillas y de los músculos inter-costales respectivos, continuándose por detrás con la pleura diafragmática y por delante, arriba y abajo con la mediastina. La *superficie externa* ó *adherente* de la hoja serosa que nos ocupa está reforzada por una lámina de tejido amarillo elástico. La *interna* ó *libre* de la misma hoja mira al plano externo del pulmon, con el cual no tiene adherencia alguna.

La *pleura diafragmática* se encuentra muy unida al centro frénico y poco á la porcion carnosa, continuándose con la precedente y con el mediastino posterior.

La *pleura mediastina* se aplica á la del lado opuesto, dando lugar al tabique seroso llamádo *mediastino,* que divide la cavi-

dad torácica en dos mitades. Dicho tabique está compuesto de *dos porciones* denominadas *mediastino anterior* y *mediastino posterior,* los cuales presentan un ancho espacio que los separa y en el que se encuentra alojado el corazon.—El *mediastino anterior* es el más grueso y corto, y produce envolturas al timo, á la tráquea, al esófago, á la aorta anterior y sus divisiones, á la cava respectiva, al conducto torácico y á los nervios cardíacos, pneumogástricos, recurrentes y frénicos.—El *mediastino posterior* es ancho por arriba y muy estrecho pór abajo, á causa de la gran oblicuidad del diafragma. La parte más alta de este tabique seroso está atravesada por la aorta posterior y por la vena ázigos, y un poco más abajo da paso al conducto torácico, al esófago, á los cordones esofágicos del pneumogástrico y al nervio diafrag-

FIGURA 82.—*Cortes teóricos de la cavidad torácica, destinados á manifestar la disposicion de las pleuras.*—(CHAUVEAU). *

---

* *Primer corte,* que manifiesta: a, b. Pleura parietal.—c, c. Pleura visceral. Estas dos pleuras no tienen continuidad, porque los pulmones forman en este punto dos lóbulos libres que no están relacionados con el mediastino.

Segundo corte, que demuestra: a. Pleura parietal.—b. Punto en que esta pleura desciende para formar un mediastino corto.—c. Raiz del pulmon, alrededor de la cual se refleja la hoja mediastina para componer la pleura pulmonar.—d. Pericardio, que se continúa con la pleura pulmonar y con la parietal ó costal.

Tercer corte, que representa: á. Pleura costal.—b, b.' Puntos en que esta pleura se refleja hácia abajo para formar el mediastino.—c, d. Aplicacion de esta hoja serosa á la aorta y al esófago.—e. Punto en donde el mediastino se refleja para componer la pleura pulmonar, cuya hoja envuelve al órgano de la hematosis por todas partes, y vuelve al mismo punto para reflejarse de nuevo y acabar la formacion del mediastino.—f.' e.' Pulmones.—g, g.' Puntos en que las dos hojas del mediastino se continuan con la pleura que las dió orígen.—h. Envoltura serosa que la hoja parietal derecha envia á la vena cava posterior.

mático izquierdo. La parte más baja es muy fina, cribosa y desviada á la izquierda.

La *pleura pulmonar* es continuacion de la mediastina (especialmente de la porcion posterior de ésta), cuya pleura, replegándose por arriba y por abajo en una línea horizontal que se extiende desde la raiz del lóbulo pulmonar hasta la cara convexa del diafragma, cubre á todo el pulmon correspondiente. La *superficie externa ó adherente* de esta hoja visceral de la pleura se encuentra en los solípedos identificada con el tejido del órgano de la hematosis. La *superficie interna ó libre* mira á la cavidad del saco seroso, y está bañada por la serosidad. Además de las tres porciones en que hemos supuesto divididas cada una de las membranas torácicas, la derecha envia una prolongacion hácia arriba, destinada á envolver la cava posterior y á proteger el paso del nervio frénico respectivo.

Estructura.—Las pleuras están compuestas de los mismos elementos que los demás tegumentos de su especie, y tienen igual forma é idénticas hojas y superficies.—Los *casos pleuríticos* constituyen un plexo subseroso de grandes mallas y otro subepitelial de mallas muy estrechas.—Los *nervios* proceden del simpático y del pneumogástrico, para la pleura pulmonar, y del diafragmático y de los inter-costales, para la parietal.

ARTÍCULO IX.

De los órganos físicos ó aeríferos de la respiracion.

Los agentes encargados de llevar el aire hasta los pulmones en la *inspiracion* y de conducirlo al exterior en la *expiracion* forman un largo tubo de paredes incompresibles, situado en la línea media, y corresponde sucesivamente á la cabeza, al cuello y al torax.

Division.—El tubo aerífero puede descomponerse en las *cinco partes* siguientes: 1.° *Fosas nasales.* 2.° *Faringe.* 3.° *Laringe.* 4.° *Tráquea.* 5.° *Brónquios.*

§ I. FOSAS Ó CAVIDADES NASALES.

DEFINICION.—Damos el nombre de cavidades nasales *á dos espacios limitados por paredes ósteo-cartílago-membranosas, situados á lo largo de la cara, delante de la bóveda palatina, y en direccion del eje mayor de la cabeza; cuyos espacios, extendiéndose desde los hollares hasta la lámina cribosa del etmóides, no sólo tienen el oficio de facilitar la entrada y salida del aire, sino que constituyen la mayor parte del aparato del olfato.*

DIVISION.—Las cavidades nasales son *derecha* é *izquierda*, y cada una de éstas consta de *narices* ú *hollares*, de *fosas propiamente dichas* y de *senos*.

1.º Narices ú hollares. (Fig. 83).

DEFINICION.—Los hollares *son dos aberturas oblongas, cartílago-músculo-membranosas y muy dilatables, situadas entre el extremo de la nariz y el labio anterior, en direccion oblicua de arriba abajo y de fuera adentro, las cuales componen la entrada del tubo aerífero.*

FIGURA 83.—*Cartílagos de las narices del Caballo.*—(CHAUVEAU). *

DIVISION.—Las narices tienen *un ala externa* y *otra interna, una comisura superior* y *otra inferior.*

El *ala externa* es convexa en su borde libre, y se halla cubierta por una piel delgada con pelos finos y cortos, continuándose este tegumento con la membrana mucosa.—El *ala interna* es convexa; está protegida por los mismos órganos que la externa, y presenta en el asno y en el mulo la abertura inferior del conducto *lágrimo-nasal.*—La *comisura superior* es uno de los puntos de convergencia de las dos alas; tiene el aspecto de un cayado, y dá entrada á un saco formado por una prolongacion de la piel, que recibe el nombre de *nariz falsa.*—La *comisura inferior* es ancha y redondeada, y ofrece en el caballo el orificio simple ó doble de dicho conducto, llamado *sumidero nasal.*

---

* 1 y 1. Parte ancha que forma la base de las alas internas de las narices.—2 y 2. Extremidades estrechas que se prolongan en las alas externas.—3. Borde anterior del tabique nasal.

Estructura.—Además de los *tegumentos*, de los *músculos*, de los *vasos* y *nervios*, encontramos en los hollares unos órganos elásticos, llamados *cartílagos semilunares de las narices* (fig. 83), los cuales mantienen constantemente dilatadas las aberturas nasales de los solípedos, porque, como ya sabemos, estos animales no pueden respirar por la boca.

Las ternillas de las narices tienen la figura de una coma; están unidas entre sí y con la extremidad inferior del tabique divisorio de las cavidades nasales por medio de fibras blancas muy cortas, y describen una especie de X.—La *parte ancha* ó *superior* de los cartílagos semilunares se halla como incrustada en el ala interna, y cubierta por el músculo transverso-nasal.—La *parte estrecha* ó *inferior*, despues de haber pasado por la comisura ancha, se prolonga en punta obtusa hasta el ala externa, en donde recibe manojos carnosos del orbicular de los lábios, del piramidal y del supnaso-labial.

2.° Fosas nasales propiamente dichas. (Figs. 43, 81 y 84).

Habiendo definido ántes las fosas nasales, sólo nos ocuparemos ahora de las *regiones* que las componen y de su *estructura*.

Las *fosas nasales propiamente dichas* constan de *cuatro paredes* y de *dos extremidades*. Las paredes son *anterior, posterior, externa* é *interna*, y las extremidades *superior* é *inferior*.

La *pared anterior* ó *bóveda* está formada por la cara cóncava de los huesos supnasales, que constituyen una larga y ancha gotera.—La *pared posterior* ó *suelo* es más ancha y ménos larga que la precedente, un poco deprimida de un lado á otro, y se halla representada en gran parte por la cara nasal del maxilar superior. Cerca de la parte más baja de esta pared se nota el orificio del *órgano de Jacobson*, especie de saco estrecho que termina en medio de la sustancia cartilaginosa que cierra la hendidura incisiva. En el fondo de este saco se abre otro conducto más ancho y del diámetro de una pluma de escribir, el cual parte cerrado del nivel de la segunda muela; sigue la direccion del borde posterior del vómer y en medio de una vaina ternillosa, y despues de un trayecto de doce centímetros, termina en el fondo del saco de Jacobson. Estos dos conductos ó sacos estrechos no tienen oficio conocido, y se encuentran tapizados por una membrana mucosa, provista de muchos folículos glan-

dulares.—La *pared externa* es cóncava, constituida tambien en gotera longitudinal, y se halla formada por el maxilar superior.—La *pared interna* está compuesta por la cara correspondiente del tabique divisorio. Los diámetros de todas estas paredes ó

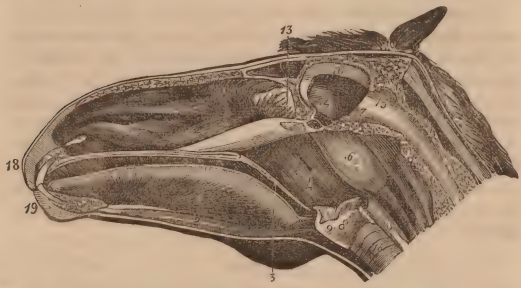

FIGURA 84.—*Corte ántero-posterior de la cabeza del Caballo*, manifestando en su conjunto la boca, la faringe, la laringe y las cavidades nasales. *

regiones quedan muy reducidos por la existencia de los cornetes etmoidal y maxilar, los cuales limitan las tres principales goteras ó meatos que hemos descrito en la pág. 66 del tomo primero.—La *extremidad superior* ó *base* presenta arriba y detrás las conchas etmoidales y los anchos orificios que comunican con la faringe, llamados *aberturas guturales de la nariz* ó *gúturo-nasales*. Estas aberturas están circunscritas por los palatinos, por el vómer y por el tabique nasal.—La *extremidad inferior* ó *vértice* se halla representada por los hollares.

ESTRUCTURA.—Además de los huesos, descritos en el tomo primero y de la mucosa olfativa, las cavidades nasales tienen *un tabique* que las separa, llamado tambien *cartílago divisorio de*

---

* 1. Músculo genio-gloso.—2. Músculo genio-hioídeo.—3. Corte del velo del paladar.—4. Cavidad faríngea.—5. Esófago.—6. Bolsa gutural.—7. Abertura faríngea de la trompa de Eustaquio.—8. Cavidad faríngea.—9. Entrada del ventrículo lateral de la laringe.—10. Tráquea.—11. Cornete etmoidal.—12. Cornete maxilar.—13. Conchas etmoidales.—14. Corte de la fosa cerebral de la cavidad del cráneo.—15. Corte de la fosa cerebelosa.—16. Hoz del cerebro ó tabique medio.—17. Tabique transversal ó tienda del cerebelo.—18. Labio anterior ó superior.—19. Labio inferior ó posterior.

las narices. Este cartílago, que en rigor no es otra cosa que la prolongacion de la lámina perpendicular del etmóides hasta las aberturas nasales, presenta *una cara derecha* y *otra izquierda, un borde anterior* y *otro posterior, una extremidad superior* y *otra inferior.*

Las *caras derecha* é *izquierda* son planas, cubiertas por el pericóndrio, y recorridas por pequeñas cisuras, que sostienen la red venosa de la pituitaria.—El *borde anterior* está soldado á las suturas medias de los huesos frontal y propios de la nariz, prolongándose por los costados bajo forma laminar.—El *posterior* se aloja en la mortaja del vómer.—La *extremidad superior* se continúa sin interrupcion con la lámina perpendicular del etmóides.—La *inferior* es más estrecha; sostiene á los cartílagos semilunares, y se suelda por detrás á los maxilares pequeños, extendiéndose lateralmente para cerrar las hendiduras incisivas.

3.ª Senos.

Definicion.—Los senos *son unas cavidades informes y tortuosas, rudimentarias en los animales jóvenes y muy desarrolladas en los adultos y en los viejos, las cuales, hallándose practicadas en el espesor de los huesos de la cabeza que establecen los límites entre el cráneo y la mandíbula anterior, parece que tienen el oficio de aumentar la extension de las cavidades nasales ó de dar mayor volúmen á las superficies huesosas, para la debida fijeza de las masas musculares.*

Division.—Los senos son pares, y reciben los nombres de los huesos que los forman. Así es que se llaman *frontal, maxilar superior, esfenoidal, etmoidal* y *maxilar inferior.*

El *seno frontal* está situado al lado interno de la órbita y entre el frontal, el supnasal, el lagrimal, el etmóides y la parte más alta del cornete etmoidal. Sus paredes son muy irregulares; comunican con el seno maxilar superior por una vasta perforacion, y se halla aislado del del lado opuesto por un verdadero tabique medio.

El *seno maxilar superior* es el más extenso; se encuentra debajo de la órbita entre el hueso de su nombre, el zigomático, el etmóides y el lagrimal, y está dividido en *dos porciones* por el conducto supmáxilo-dentario.—La *porcion externa* se halla se-

parada del seno maxilar inferior por un tabique ordinariamente imperforado, y presenta las eminencias que corresponden á las raices de los dos últimos dientes molares.—La *porcion interna* es un conducto sin salida, contínuo con el seno esfenoidal y provisto de una cisura, que se extiende hasta el seno etmoidal.

El *seno esfenoidal* es un espacio muy pequeño é irregular, formado por el esfenóides y por el palatino, dividido en espacios secundarios por medio de laminitas óseas incompletas y unido en la línea media con el del lado opuesto á expensas de un tabique escavado y criboso.

El *seno etmoidal* consiste en una cavidad muy pequeña situada dentro de la gran concha del hueso de su nombre, y cuyo espacio se comunica con el seno maxilar superior por medio de la cisura antedicha.

El *seno maxilar inferior* se encuentra debajo del superior; está aislado de éste por el tabique imperforado de que ántes hemos hecho mencion, y dividido en *dos porciones*.—La *primera, externa* ó *pequeña* no se extiende más abajo de la espina supmaxilar, y ofrece las raices de la cuarta muela.—La *segunda, interna* ó *grande* está prolongada hácia la cavidad superior del cornete maxilar.

Los cuatro primeros senos se comunican entre sí, y todos con las cavidades nasales por medio de la hendidura curva que existe en el fondo del meato central. Esta hendidura penetra en el seno maxilar superior por debajo del septo que lo separa del seno frontal, y entra tambien en el seno maxilar inferior.

§ II. FARINGE.

Este vestíbulo músculo-membranoso lo hemos descrito como órgano del aparato de la digestion en la página 197, no mencionándolo aquí sino para que se comprenda que el tubo aerífero no está truncado en punto alguno de su largo trayecto.

§ III. LARINGE. (Figs. 81, 84, 85, 86, 87 y 88).

Etimología y definicion.—La laringe, del griego *larings*, grito ó voz, *es un aparato cartilago-músculo-membranoso, de figura conóide, deprimido de un lado á otro, situado en el espacio inter-maxilar, en el que dejan las dos astas de la horquilla*

hioídea y debajo de la faringe y del esófago; cuyo aparato, comunicando con esta última y con la tráquea, no sólo sirve para permitir el libre paso al aire, sino como órgano productor de la voz.

Division.—Para comprender todo lo que concierne al importante aparato de la fonacion, es indispensable estudiar: 1.° *Su conformacion exterior.* 2.° *Su conformacion interior.* 3.° *Su armazon ó estructura.*

1.° Conformacion exterior de la laringe. (Figs. 85 y 86).

La superficie externa de la caja laríngea consta de *un plano superior, de otro inferior* y de *dos laterales.*

El *plano superior* está formado por los músculos aritenoídeos y crico-aritenoídeos posteriores, hallándose cubierto por la mucosa faríngea y por el esófago.

Figura 85.—*Cara superior de la laringe, con sus articulaciones.* *

El *plano inferior* presenta, contando de delante atrás, la membrana hio-tiroídea, el cuerpo del cartílago tiróides, la membrana crico-tiroídea, la parte externa del cricóides y el ligamento crico-traqueal, el borde inferior del músculo hio-tiroídeo, y la terminacion de los músculos subescápulo-hioídeo, esterno-hioídeos y esterno-tiroídeos.

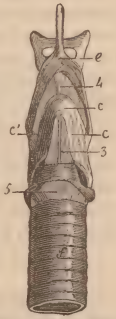

Figura 86. — *Cara inferior de la laringe, con sus articulaciones.* **

Los *planos laterales* ofrecen: la cara externa de los músculos hio-tiroídeos y crico-tiroídeos, el orificio para el nervio laríngeo superior, y la relacion con los músculos crico y tiro-faríngeos y con las glándulas submaxilares.

* a. Cartilago cricóides.—b, b. Cartilagos aritenóides.—c.' c.' Placas laterales del tiróides.—d. Epiglótis.—1. Articulacion crico-aritenoídea.—2. Cápsula de la articulacion crico-tiroídea.'

** c, c, c.' Cuerpo y placas del tiróides.—e. Cuerpo del hióides.—f. Tráquea.—3. Membrana tiro-cricoídea.—4. Tiro-hioídea.—5. Ligamento crico-traqueal.

2.ª Conformacion interior de la laringe. (Figs. 81 y 84).

En la cavidad laríngea se distinguen las *tres regiones* siguientes: 1.° *Region media ó glótis.* 2.° *Region superior ó supglótica.* 3.° *Region inferior ó subglótica.*

La *region media* ó *glótis* es un espacio estrecho y triangular limitado, por lo que llamamos *cuerdas vocales,* por las prolongaciones de la base del cartílago epiglótico y por los manojos de los músculos tiro-aritenoídeos. Estas cuerdas son dos cintas de tejido amarillo elástico, dispuestas de modo que, vibrando por los grados diferentes de tirantez que pueden adquirir, y dando mayor ó menor espacio al triángulo glótico, producen los variados tonos de la voz. *Las extremidades anteriores* de las referidas cintas forman el vértice de dicha figura; se fijan en la cara interna del cuerpo del cartílago tiróides, y componen el suelo del seno subepiglótico. Las *extremidades posteriores* forman la base ó el lado mayor del triángulo de la glótis, y se insertan en la parte más baja de los bordes inferiores de los cartílagos aritenóides.

La *region superior* ó *supglótica* es más ancha que la media y aplanada por los lados, presentando: dos escavaciones laterales, llamadas *ventrículos de la laringe,* que están comprendidos entre el borde anterior de las cuerdas vocales, las prolongaciones de la base del cartílago epiglótico y los manojos de los músculos tiro-aritenoídeos; una fosa profunda ó *seno subepiglótico,* practicado entre la base de este último cartílago y la cara superior del cuerpo del tiróides, cuyo seno se halla provisto en el asno y en el mulo de una membrana delgada que vibra con facilidad; una entrada ancha y oval, que en la descripcion de la faringe la hemos calificado con el nombre de *abertura de la laringe,* la cual se encuentra circunscrita por el borde anterior de los cartílagos aritenóides y los laterales del epiglótico.

La *region inferior* ó *subglótica* es la más ancha, y en ella se notan: los bordes posteriores de las cuerdas vocales, una cavidad superficial denominada *seno subaritenoídeo,* que resulta del contacto de los cartílagos aritenóides con el cricóides, y la *comunicacion con la tráquea,* cuyo ancho orificio está formado por sólo este último anillo ternilloso.

3.° Armazon laríngeo ó estructura. (Fig. 87).

La complicada constitucion del aparato laríngeo nos obliga á estudiar separadamente: 1.° *Sus cartílagos.* 2.° *Sus músculos.* 3.° *Su membrana mucosa.* 4.° *Sus vasos y nervios.*

A. *Cartílagos de la laringe.*

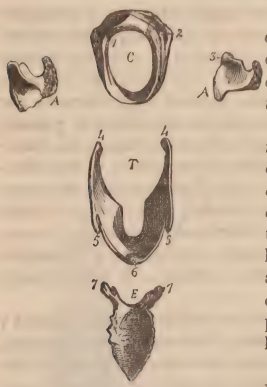

FIGURA 87.—*Cartílagos de la laringe desarticulados.* *

El esqueleto laríngeo consta de *cinco cartílagos* articulados, que se denominan *tiróides, cricóides, dos aritenóides* y *epiglótico.*

Cartílago tiróides.—El *tiróides,* del griego *tíreos,* broquel, y *eidos,* semejanza, es *una especie de escudo* compuesto de *dos placas,* que bajo forma de un paralelógramo oblicuo-ángulo, y unidas por su extremidad anterior en un punto llamado *cuerpo,* constituyen la mayor parte del suelo y de los lados de la cavidad laríngea.

Las *placas,* llamadas tambien *ramas laterales* ó *alas del tiróides,* tienen *una cara externa* y *otra interna, un borde superior* y *otro inferior, una extremidad anterior* y *otra posterior.*

La *cara externa* es un poco convexa y cubierta por los músculos hio-tiroídeo y tiro-faríngeo.—La *interna* es ligeramente cóncava, revestida por delante por la mucosa faríngea, y corresponde á los músculos tiro-aritenoídeo y crico-aritenoídeo lateral.—El *borde superior* se encuentra dividido en dos porcio-

---

* C. *Cricóides visto por su circunferencia anterior.*—1. Carita que corresponde al aritenóides.—2. La que se articula con la extremidad de la placa tiroídea.

A. *Aritenóides visto por su cara externa.*—A. *El mismo visto por su cara interna.*—3. Carita para la articulacion crico-aritenoídea.

T. *Tiróides visto por arriba.*—4 y 4. Extremidades posteriores de las placas laterales del cartílago.—5 y 5. Apéndices que corresponden á las extremidades de las astas hioídeas.—6. Cuerpo del tiróides.

E. *Epiglótico visto por su cara súpero-posterior.*—7 y 7. Prolonguciones que forman las supuestas cuerdas vocales superiores.

nes por un pequeño *apéndice,* denominado *asta mayor del tiróides* en el hombre. La porcion baja ó grande es el punto en donde se fija la *membrana elástica hio-tiroídea,* que está destinada á sujetar el cartílago que nos ocupa á todo el espacio de la horquilla del hióides. La porcion alta da insercion al músculo faringo-estafilino. El apéndice que separa estas dos porciones forma uno de los ángulos obtusos del paralelógramo oblicuo-ángulo representado por cada placa lateral; se une á la punta del asta de la horquilla hioídea por intermedio de *un ligamento muy corto,* y está perforado en su base para dar paso al nervio laríngeo superior.—El *borde inferior* se encuentra tambien dividido en dos partes por el segundo ángulo obtuso de la placa del tiróides. La parte baja forma con la del lado opuesto un ángulo entrante ocupado por la *membrana elástica crico-tiroídea,* que fija el órgano que estamos describiendo á la escotadura del cartílago cricóides. La parte alta es el punto en donde se inserta el músculo crico-tiroídeo.—La *extremidad anterior* forma uno de los ángulos agudos de la placa, y se suelda con la del otro lado, para componer el cuerpo del órgano.—La *posterior,* que está un poco encorvada hácia abajo, presenta una carita diartrodial convexa, que se articula con otra cóncava de la cara externa del cricóides, y cuya artrodia se mantiene sujeta por medio de *un ligamento capsular* muy pequeño.

El *cuerpo del cartílago tiróides,* resulta, como hemos dicho ántes, de la soldadura de las extremidades anteriores de las placas. En su cara interna se fija la base del cartílago epiglótico, formando una anfiartrosis, por intermedio de una sustancia unitiva elástica mezclada con materia adiposa. En esta misma cara se insertan las extremidades anteriores de las cuerdas vocales.

Cartílago cricóides.—El cricóides, del griego *cricos,* anillo, y *eidos,* forma, es, como indica su etimología, *un anillo cartilaginoso,* situado entre el tiróides, los aritenóides y el orígen de la tráquea, constituyendo la parte póstero-inferior de la laringe.

Este anillo presenta *una cara externa* y *otra interna, un borde* ó *circunferencia anterior* y *otra posterior.*

La *cara externa* ofrece en su parte más elevada un ensanchamiento considerable, llamado *escudo* ó *chaton,* dividido en dos mitades laterales por una cresta en donde se fijan los músculos crico-aritenoídeos posteriores. En los lados de este escudo se

notan las caritas cóncavas que concurren á la formacion de la artrodia tiro-cricoidea. Detrás del mismo se ven una ó dos escavaciones poco profundas.—La *cara interna* es lisa y cubierta por la mucosa laríngea.—La *circunferencia anterior,* comprendida entre las dos ramas del cartílago tiróides, se encuentra escotada en su parte baja, para prestar un punto de insercion á la membrana crico-tiroídea. A los lados de este punto estrecho se distinguen dos caritas convexas y lisas, que en unidas con otras de los cartílagos aritenóides forman *una artrodia,* sujeta por *un pequeño ligamento capsular.*—La *circunferencia posterior* corresponde al primer cartílago de la tráquea, con el cual se continúa por intermedio de *una membrana elástica crico-traqueliana.*

Cartílagos aritenóides.—Los aritenóides, del griego *aritaina,* embudo, y *eidos,* forma, son dos tornillas situadas encima y delante del cricóides y detrás del tiróides, las cuales, unidas entre sí, describen la *figura de un pico de jarra,* que limita gran parte de la abertura laríngea.

Cada una de estas piezas cartilaginosas tiene *dos caras* y *cuatro bordes.*

La *cara externa* está dividida por una cresta en dos partes: una superior, cubierta por el músculo aritenoídeo, y otra inferior, en donde se fija el tiro-aritenoídeo y el crico-aritenoídeo lateral.—La *interna* es lisa, casi plana y vestida por la mucosa laríngea.—El *borde superior* es cóncavo, y se une al del cartílago opuesto.—El *inferior* recibe la insercion de la cuerda vocal respectiva. —El *anterior* es grueso; se halla cubierto por la mucosa laríngea, que está sembrada de orificios de las glándulas racimosas simples que tiene en su corion, y limita superior y lateralmente la entrada de la laringe. — El *posterior* es delgado hácia abajo y grueso hácia arriba, en donde presenta una carita articular, que se ajusta á la anterior del escudo del cricóides. Encima y afuera de esta carita diartrodial existe un tubérculo muy saliente, que da insercion al músculo crico-aritenoídeo posterior.

Cartílago epiglótico.—El epiglótico ó epiglótis, del griego *epi,* sobre, y *glótis,* glótis, es un apéndice fibro-cartilaginoso, flexible y blando, de *figura de una hoja de yedra,* ó, segun Winslow, de la *forma de una hoja de verdolaga,* situado de-

lante de la laringe, y que á manera de una válvula es susceptible de cerrar y abrir el orificio superior del órgano de la fonacion.

Este fibro-cartílago tiene *dos caras, dos bordes laterales, una base* y *un vértice*.

La *cara superior* es cóncava de un lado á otro, convexa de arriba abajo, y se halla cubierta por la mucosa laríngea, la cual presenta muchos orificios de las glándulas racimosas simples que posee.—La *inferior* presenta una configuracion contraria á la precedente; se encuentra revestida por la mucosa faríngea, y recibe al músculo hio-epiglótico.—Los *bordes laterales* ofrecen una parte libre y dentada que, aplicándose á los bordes anteriores de los cartílagos aritenóides, producen la oclusion completa de la abertura laríngea, en el momento del paso del bolo alimenticio. La parte adherente se fija al cartílago aritenóides por medio de un repliegue mucoso.—La *base* es gruesa, articulada con la cara interna del cuerpo del tiróides, y tiene dos prolongaciones ó ramas laterales, que van al encuentro del borde inferior de los aritenóides. Estas ramas están cubiertas por la mucosa laríngea, y han recibido el nombre de *cuerdas vocales superiores*.—El *vértice* es el punto de convergencia de los bordes, y está encorvado hácia la cara superior del velo del paladar.

B. *Músculos de la laringe.*

Los órganos contráctiles destinados á poner en movimiento todo el aparato laríngeo y á cada una de las piezas sólidas y elásticas de su armazon, han sido descritos en la página 84 y siguientes.

C. *Mucosa laríngea.*

Esta membrana mucosa no es otra cosa que la prolongacion ó la continuacion de la faríngea, la cual, cuando llega á los bordes de la abertura superior de la laringe, se infleje para cubrir la cara respectiva del cartílago epiglótico, la interna de los aritenóides, los ventrículos, las cuerdas vocales, la superficie cóncava del cricóides, y se continúa con la de la tráquea. La cara profunda de esta membrana se adhiere íntimamente á las partes que cubre, excepto en los ventrículos. La libre de la misma está provista de un epitelio pavimentoso estratificado en

los puntos que protege al epiglótis y á las cuerdas vocales; pero en las demás partes el epitelio cambia de carácter y se hace vibrátil.

D. *Vasos y nervios de la laringe.*

Los vasos que llevan la nutricion al órgano de la voz proceden de las *arterias laríngeas*. Estos tubos penetran por entre el cartílago cricóides y el borde posterior del tiróides, y sus ramificaciones cursan hácia los ventrículos y el músculo tiro-aritenoídeo, perdiéndose en el espesor de los demás órganos contráctiles y de la mucosa.—Las *venas* son satélites de las arterias.—Los *linfáticos* forman una red superficial y otra profunda.

Los *nervios* vienen en su mayor parte del pneumogástrico, por medio de los *laríngeos superior* é *inferior*. El *primero* se distribuye en la parte más alta de la laringe y en la entrada de la glótis, proporcionando á la mucosa de la referida parte la gran sensibilidad que disfruta y que la caracteriza. El *segundo* es casi todo motor, y reparte sus filetes entre los músculos, excepto en el crico-tiroídeo. Un filete del recurrente se pierde en la mucosa de la region subglótica y en el borde inferior y cara interna de las cuerdas vocales.

§ IV. TRÁQUEA Ó TRAQUEARTERIA.

(Figs. 80, 81, 84, 85, 86 y 88).

Etimología y definicion.—Damos el nombre de traquearteria, del griego *trajis*, aspero, y *arteria*, arteria, *á un tubo cartílago músculo-membranoso, cilíndrico, un poco aplanado de arriba abajo y con ranuras transversales que marcan los cincuenta anillos incompletos que lo componen, envuelto por el estuche muscular del borde inferior del cuello, acompañado del esófago y de los vasos y nervios de esta misma region, y en contacto con los órganos de la parte anterior de la cavidad torácica; cuyo tubo ternilloso, extendiéndose desde la laringe hasta los brónquios, tiene el sólo oficio de permitir la entrada y salida del aire.*

Division.—Para hacer más fácil el estudio de las relaciones de la tráquea, la suponemos formada de *tres porciones*, que llamamos *inter-maxilar, cervical* y *torácica*.

Porcion inter-maxilar.—Esta porcion del órgano que nos ocupa se halla representada por el primer anillo traqueal, y con-

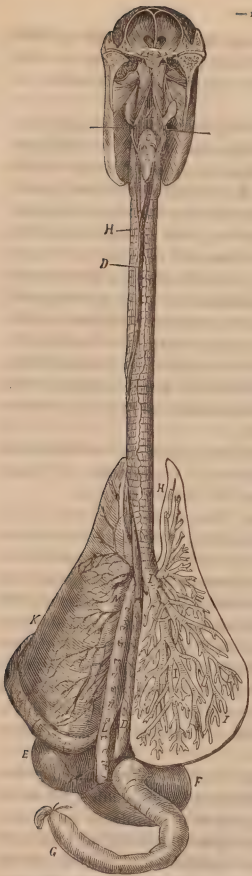

FIGURA 88.—*Tráquea, brónquios y pulmones del Caballo,* vistos por su cara superior.

serva casi las mismas relaciones externas que el cartílago cricóides, con el cual se une por intermedio de la membrana elástica anular que ya conocemos, y que puede contribuir á los movimientos y á las variaciones en la longitud del tubo aerífero.

Porcion cervical. — Es tan larga como el borde inferior del cuello, y está alojada en medio de un estuche formado por los músculos largo de esta region, escalenos, esterno-maxilares, subescápulo-hioídeos, esterno-hioídeos, esterno-tiroídeos y cutáneo. El primero (suponiendo que el cuello tenga una direccion horizontal) está encima de la tráquea; los segundos se hallan á los lados y cerca de la entrada del pecho; los terceros y cuartos se encuentran debajo y á los lados, y los últimos cubren toda la cara inferior del conducto, y sobre los cuales obra el instrumento cortante en el segundo tiempo de la operacion de la traqueotomía. Además de estas relaciones musculares, la tráquea tiene otras no ménos importantes. Nos referimos al esó-

* A. Cavidad faríngea abierta para demostrar la entrada del esófago.—B. Entrada de este órgano.—C. Id. de la laringe.—D y D. Porciones cervical y torácica del esófago.—E. Saco izquierdo del estómago.—F. Saco derecho.—G. Duodeno.—H, Tráquea.—I, I. Ramificaciones brónquicas derechas.—K. Pulmon izquierdo.—L. Aorta torácica.—M. Origen comun de las arterias brónquicas, esofágicas y primeras intercostales aórticas.

fago que descansa en la cara superior de aquel conducto y hácia su izquierda, y á las arterias carótidas primitivas con sus nervios satélites que siguen la direccion de los bordes laterales del mismo tubo aerífero.

Porcion torácica.—Cuando la tráquea llega al extremo posterior del cuello y al orígen de la region subdorsal, describe una ligera curva, para adaptarse á la que ofrece el ráquis en este sitio; salva el espacio que dejan las dos primeras costillas; penetra en la jaula torácica; continúa su marcha horizontal acompañada aún del músculo largo del cuello y del esófago; atraviesa el mediastino anterior; alcanza la base del corazon; se coloca encima de la aurícula izquierda y al lado derecho de la aorta posterior, en cuyo punto termina bifurcada, para dar orígen á los brónquios. En este trayecto intra-torácico tambien se relaciona con los troncos braquiales y con la aorta que los produce, con la cava anterior, con los nervios cardíacos y recurrentes, con los gánglios cervicales posteriores del gran simpático, con los vasos vertebrales, cérvico y dorso-musculares, con la vena ázigos y con el conducto torácico.

Estructura.—La tráquea está compuesta de los elementos siguientes: 1.° *Anillos cartilaginosos.* 2.° *Ligamentos.* 3.° *Capa muscular.* 4.° *Membrana mucosa.* 5.° *Vasos* y *nervios.*

Los *anillos traqueales* son unas láminas cartilaginosas muy arqueadas, cuyos extremos adelgazados, ensanchados y vueltos arriba, se colocan uno enfrente del otro, sin que lleguen á tocarse, ó bien se sobreponen y bifurcan, para engranarse con los arcos inmediatos. En la parte media del conducto los anillos traqueales tienen mayores dimensiones, y el último, que establece la transicion entre la tráquea y los brónquios, es el más incompleto de todos. Este anillo está compuesto de placas cartilaginosas aisladas, y no sólo presenta un *espolon medio* que mira al interior del conducto traqueal, sino que se halla dividido en dos segmentos que corresponden á cada uno de los troncos bronquiales.

Los *ligamentos traqueales* son unas membranitas elásticas colocadas entre los anillos cartilaginosos, los cuales, fijándose en los bordes de estas ternillas, no sólo establecen su enlace, sino que permiten el alargamiento y acortamiento del tubo aerífero. Dichas laminitas, cuando se aproximan al extremo de los

arcos, pierden su carácter elástico, y se confunden con una capa muy fina de tejido conectivo condensado.

La *capa muscular* es una membrana estrecha y de poco espesor, formada de manojos blancos ó rosados y transversales que, fijándose en la superficie cóncava de los extremos de los arcos ternillosos de la tráquea, tienen la propiedad de disminuir el diámetro de este tubo.

La *membrana mucosa* es contínua con la de la laringe, cuyo tegumento, despues de cubrir la cara interna del conducto traqueal, se prolonga cambiando de caractéres por todos los ramos brónquicos hasta las vexículas pulmonares. La superficie adherente de dicha membrana está reforzada por una capa de tejido amarillo elástico con fibras longitudinales, que se adhiere á los arcos ternillosos, á los ligamentos elásticos y á la capa muscular. La superficie libre del mismo tegumento presenta pliegues longitudinales indelebles, orificios glandulosos y un epitelio vibrátil muy perceptible.

Los *vasos* que nutren á la tráquea son ramitos innominados procedentes de los troncos que la acompañan.—Los *nervios* emanan del recurrente y del simpático.

§ V. BRÓNQUIOS. (Figs. 81 y 88).

Etimología y definicion.—Damos el nombre de brónquios, de la palabra griega mal formada *brogja*, garganta, *á unos órganos tubulosos, de estructura análoga á la de la tráquea, cilíndricos, ramificados y de calibre y espesor gradualmente decreciente; cuyos órganos, partiendo de la terminacion de este conducto, penetrando en el pulmon y distribuyéndose bajo forma dicotómica por todo su parenquima, acaban el tubo aerífero del aparato respiratorio.*

Division.—Los brónquios son *derecho* é *izquierdo*.

Brónquio derecho.—Es el mayor, porque tiene que distribuirse en un pulmon más extenso.

Brónquio izquierdo.—Es el más pequeño, y sus ramas se pierden en un pulmon ménos voluminoso.

Tanto el uno como el otro van acompañados por las ramas de la arteria pulmonar, y constituyen en su orígen lo que se llama *raices pulmonares*. Estas raices se hallan relacionadas con los

gánglios brónquicos, y el esófago pasa por encima del brónquio derecho.

Estructura.—Los tubos de que tratamos tienen los mismos elementos que la tráquea, con modificaciones importantes íntimamente relacionadas con el oficio que desempeñan, y con el órgano parenquimatoso del cual forman parte.

Los *cartílagos* que componen las paredes de los tubos de gran diámetro no están formados de una sóla lámina encorvada, sino de varias piezas ó placas romboédricas, que se sobreponen por sus extremos, y se sueldan entre sí y con las de los anillos inmediatos por medio de laminitas celulosas y de membranas que tapizan su cara interna. Estas placas ternillosas disminuyen poco á poco de dimensiones como los tubos reducen su calibre; desaparecen en los ramitos delgados, y estos quedan reducidos á simples conductos mucosos.

La *capa muscular* envuelve completamente al tubo bronquial, y está colocada entre la cara profunda de la mucosa y la interna de los anillos cartilaginosos. Dicha capa desaparece en los ramos más delgados, y se halla reducida á fibras aisladas distribuidas sin órden.

La *membrana mucosa* viste el interior de los brónquios; tiene más sensibilidad que la de la tráquea, y es la única que compone las últimas ramificaciones bronquiales. Esta misma decrece en espesor, y convertida á una capa anhista, forma las vexículas del pulmon.

Los *vasos y nervios* que mantienen la vida de los brónquios proceden de los que los acompañan, y reciben sus mismos nombres.—Los *linfáticos* penetran en los gánglios respectivos.

ARTÍCULO X.

De los órganos químicos de la respiracion.

En este grupo de órganos del aparato respiratorio sólo encontramos los

PULMONES. (Figs. 81 y 88).

Etimología y definicion.—Damos el nombre de pulmones (*pneumon* en griego) *á unos órganos multi-lobulados ó racimosos compuestos, muy voluminosos y semiconóides, situados en la cavidad torácica y envueltos por las pleuras viscerales, de color claro ó rosado, blandos, esponjosos, pero resistentes y elásticos, ménos pesados que el agua en los animales que han respirado, y moviéndose como fuelles en el interior del pecho, constituyen el foco en donde se opera el importantísimo fenómeno de la hematosis.*

Division.—Los pulmones son *derecho* ó *izquierdo*.

Tanto el *primero* como el *segundo* tienen *dos caras, externa* é *interna; tres bordes, superior, inferior* y *posterior*; *una base* y *un vértice*.

La *cara externa* ó *costal* es convexa y amoldada á la pared de la cavidad torácica.—La *interna* ó *mediastina* forma un plano vertical aislado del pulmon opuesto por medio del mediastino, y puede considerarse compuesta de *una porcion anterior* y de *otra posterior*. La *primera* es mucho ménos extensa que la segunda; se halla aplicada á su mediastino, y presenta *una fosa* de grandes dimensiones para alojar al corazon, notándose detrás y encima de ésta la *raiz pulmonar* correspondiente. La *segunda* toca tambien á su mediastino, al cual se une por medio de un repliegue seroso, que se desdobla para formar la pleura pulmonar, y ofrece: *un ligamento* corto que, partiendo del mismo tabique membranoso, se fija en la cara convexa del diafragma; *una gotera* en el punto más alto, para recibir la aorta posterior, y *otra* un poco más abajo, ménos profunda que la primera y más marcada en el pulmon izquierdo, por donde atraviesa el esófago, y *un lóbulo* pequeño propio del pulmon derecho.—El *borde superior* se amolda á la figura de la gotera vértebro-costal.—El *inferior* es más corto y estrecho, y se halla muy escotado al nivel del corazon.—El *posterior* tiene una figura elipsóide, y circunscribe la cara diafragmática del órgano.—La *base* es cóncava, oblicua de arriba abajo y de atrás adelante, y está en relacion con el diafragma. En esta parte del pulmon distinguimos la cara posterior del pequeño lóbulo supradicho, y *una escotadura* profunda practicada entre éste y el principal, que sirve para dar pa-

so á la gran vena cava.—El *vértice* del pulmon corresponde detrás de la primera costilla, y está representado por un apéndice llamado *lóbulo anterior*.

Estructura.—En la víscera de la hematosis encontramos los materiales orgánicos siguientes: 1.° *Envoltura serosa*. 2.° *Tejido propio*. 3.° *Vasos* y *nervios*.

La *envoltura serosa* ó *pleura* la hemos descrito ya en la página 72.

El *tejido propio* ó *fundamental* del pulmon ha sido objeto de investigaciones repetidas con poco provecho en los diferentes períodos de la historia de la medicina. (Fig. 89).

Prescindiendo nosotros de los caractéres físicos de este órgano, con tanto laconismo expresados en la definicion, haciéndonos insensibles á ese fuego cruzado de hipótesis emitidas desde 1661, época en que Malpighi publicó la primera teoría acerca de la estructura de dicha víscera, y ocupándonos solamente de lo que nos manifiestan los experimentos ejecutados en estos últimos tiempos, resumiremos el estudio de la composicion de los órganos químicos de la respiracion en los términos siguientes: 1.° El pulmon tiene todos los atributos anatómicos de *una glándula racimosa compuesta*. 2.° Es susceptible de fraccionarse en *lóbulos* y estos en *lobulillos*. 3.° Estos son *poliédricos, ovalados* ó *cónicos*. 4.° Su número es muy considerable y su volúmen no excede de *un milímetro cúbico*. 5.° Cada lobulillo se encuentra aislado por *laminitas de materia conjuntiva* procedentes de la hoja visceral de la pleura. 6.° Cada uno *recibe por su vértice un tubo brónquico*. 7.° Este penetra en el interior del lobulillo, prolongándose en diferentes sentidos y bajo forma de sacos llamados por Rossignol *infundíbulas*. 8.° Cada infundíbula tiene varias dilataciones denominadas *vexículas pulmonares*. 9.° El *tubo brónquico,* cuando penetra en el lobulillo, está formado de *dos túnicas:* una *externa homogénea* con fibras elásticas, y *otra interna* ó *epitélica* pavimentosa simple. 10. Las dos túnicas se hacen más delicadas á medida que el tubo constituye los infundíbulas y las vexículas pulmonares.

Los *vasos del pulmon* son de *dos clases: funcionales* y *nutritivos*.—Los *primeros* son la arteria pulmonar con sus ramas, ramos, ramitos, ramificaciones y capilares, y las venas del mismo

nombre que, tomando orígen en los capilares de las arterias, van convergiendo hasta formar los cuatro ú ocho troncos venosos, que desaguan en la aurícula izquierda del corazon. Estos dos órdenes de vasos acompañan á los brónquios, y cuando los tenuísimos alcanzan á la pared externa de las vexículas pulmonares, se distribuyen en red, en cuyo punto, por un efecto puramente ósmico, se combina el fluido aéreo con el sanguíneo, constituyendo lo que se llama *hematosis.*—Los *segundos* son la arteria y vena bronco-esofágicas, las cuales mantienen la nutricion de todos los tejidos de la víscera, aunque algunos autores sostienen que ésta tambien se alimenta de la sangre que llevan los vasos funcionales.—Los *linfáticos* son superficiales y profundos, y penetran en los gánglios brónquicos.

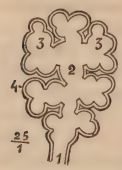

FIGURA 89.—*Representa teóricamente la estructura de un lobulito pulmonar.* *

Los *nervios* proceden del pneumogástrico y del gran simpático.

ARTÍCULO XI.

De los órganos anejos al aparato de la respiracion.

Los órganos anejos á este aparato son: el *cuerpo tiróides* y el *timo.*

1.° Cuerpo ó gánglio tiróides. (Figs. 20, 53 y 55).

DEFINICION.—Damos este nombre *á un órgano parenquimatoso ó á una glándula sin conducto excretor, de figura ovóide y de color rojo oscuro, situado en la parte póstero-lateral de la laringe, entre ésta y el músculo subescápulo-hioídeo, y de oficio completamente desconocido.*

DIVISION.—El cuerpo tiróides es par, y, por consiguiente, se distinguen en *derecho* é *izquierdo,* los cuales algunas veces se

* 1. Brónquio terminal.—2. Cavidad del lobulillo.—3 y 3. Infundíbulum.—4. Vexícula ó alvéolo pulmonar.

encuentran tan desarrollados, que tocándose por su borde inferior, forman una especie de escudo que cubre gran parte de la laringe y el orígen de la tráquea.

Estructura.—El gánglio tiróides está compuesto de *una túnica fibrosa*, de *un tejido propio*, de *vasos* y *nervios*.

La *túnica fibrosa*, ó de tejido conectivo condensado blanco, es delgada y resistente; cuya túnica, no sólo envuelve al órgano, sino que envia prolongaciones á su interior, que cruzándose entre sí, forman celdillas, en donde están alojados los elementos glandulares.

El *tejido propio* consiste en lóbulos, que pueden disgregarse con facilidad. Estos no son otra cosa que grupos de vexículas, cuya figura y contenido son muy variables. En los fetos y en los recien nacidos son esféricas ó elipsóides, y constan de una membrana amorfa, que encierra un número considerable de células poligonales con un núcleo voluminoso, encontrándose éste rodeado de una masa semilíquida y granulosa. En los adultos las vexículas se deforman; aumentan de dimensiones; se confunden las unas con las otras; toman un color oscuro, y el todo es sustituido por una masa colóide, amarilla y granulosa, que mantiene en suspension varios núcleos.

Los *vasos* del tiróides tienen mucho calibre relativamente al volúmen del órgano.—Los *nervios* vienen de los dos primeros pares cervicales.

2.º Timo ó thymus.

Definicion.—El timo *es una glándula sin conducto excretor, de existencia transitoria, de figura de un óvalo prolongado, de color blanco mate y de aspecto granuloso, situada en la línea media de la entrada del pecho, debajo de la tráquea y entre las dos láminas del mediastino anterior, y de oficio ignorado.*

Division.—El timo tiene *un lóbulo derecho* y *otro izquierdo*. Tanto el *primero* como el *segundo* se encuentran en un mismo sitio aplicados el uno al otro y hasta sobrepuestos.

Estructura.—El timo está compuesto de lóbulos divisibles fácilmente en lobulillos ó granulaciones. Estas no son otra cosa que grupos de vexículas de paredes muy ténues, cuya cavidad se halla ocupada por un líquido lactecente, que mantiene en suspension á un crecido número de núcleos.

Alrededor de las vexículas tímicas se ven varios *vasos* y *nervios,* que proceden de los troncos inmediatos.

Diferencias del aparato respiratorio.—La poca importancia que tienen las que presentan los órganos de este aparato, nos autoriza para que seamos lacónicos en la exposicion de este punto científico. (Figs. 44 y 45).

La *cavidad torácica* del *Buey,* del *Carnero,* de la *Cabra* y del *Cerdo* es mucho más pequeña que la de los solípedos, y el plano superior es más corto. Esto depende en gran parte de la poca oblicuidad del diafragma y de su modo de insercion en las costillas.—El pecho del *Perro* y del *Gato* es relativamente más extenso que el del caballo y sus especies.

Las *pleuras* de los demás mamíferos domésticos no presentan nada de particular. Exceptúase el *mediastino posterior* del *Perro* y del *Gato,* que se distingue del de los monodáctilos por su gran solidez, y por no encontrarse perforado.

Las *fosas nasales* del *Buey* y de los demás rumiantes son notables por la existencia de un tercer cornete llamado *caverna olfativa,* y por la presencia de un orificio situado debajo del borde posterior del vómer, que establece la comunicacion entre ellas.—El órgano de Jacobson de estos animales atraviesa la bóveda palatina.—Los *senos frontales* se prolongan hasta los soportes, el parietal y el occipital. Estos senos no comunican con los maxilares superiores, y se abren en las cavidades nasales por cuatro orificios practicados en la base de la gran concha del etmóides.—Las *aberturas inferiores, exteriores* ó *narices* están colocadas á los lados del hocico, y son más estrechas y ménos móviles que las de los solípedos.

Las *cavidades nasales* del *Cerdo* son largas y estrechas.—Los *senos frontales* tienen ménos extension que los de los rumiantes pequeños, y se prolongan hasta el parietal.—Las *narices* se encuentran tambien en la superficie plana y circular del hocico, el cual tiene un aspecto parecido al de los rumiantes, y lleva el hueso de su nombre, que sirve de armadura sólida de estas partes.

Las *cavidades nasales* del *Perro* y del *Gato* son cortas, y las numerosas y complicadas areolas de los cornetes comunican con las fosas, y no concurren á la formacion de los senos.—*Estos* solamente son dos: el seno maxilar y el frontal. El pri-

mero es rudimentario. El segundo es más extenso que el primero, y se abre en la cavidad nasal por una ranura situada delante del tabique que divide los dos senos frontales.—Las *narices* se hallan en la parte anterior del hocico; afectan la forma de dos conos opuestos por la parte ancha, y los órganos sólidos que las sostienen son una pequeña dependencia del tabique divisorio y de los cornetes.

La *laringe* del *Buey*, del *Carnero* y de la *Cabra* tiene las cuerdas vocales y los ventrículos rudimentarios. El cartílago tiróides carece de apéndice; pero está provisto de dos prolongaciones considerables, que se articulan con el cricóides. Este último cartilago no presenta escotaduras en su borde anterior. El epiglótico es más ancho y obtuso.—La *laringe* del *Cerdo* es notable por su gran movilidad, puesto que su cartílago epiglótico es el que la suspende del extremo de las astas de la horquilla hioídea. Los ventrículos son superficiales, y se dirigen atrás y arriba, formando un seno pequeño. Además presentan hácia fuera un cordon grueso, considerado como una cuerda vocal superior, y que tiene el oficio de contribuir á dar los tonos distintos al gruñido.

La *tráquea* de los *rumiantes* no presenta diferencias notables. Sin embargo, se observa que el último anillo está ménos desarrollado que en los solípedos, y de su parte derecha se ve partir un tubo brónquico suplementario.—La del *Cerdo* es semejante á la de los didáctilos.—La del *Perro* y del *Gato* no ofrece nada de particular.

El *pulmon* del *Buey*, del *Carnero* y de la *Cabra* se distingue por su division lobular.—El del *Cerdo* se parece al de los rumiantes.—El del *Perro* y del *Gato* no presenta fosas para alojar al corazon, y éste se halla envuelto por el mismo tejido pulmonar. El pulmon derecho tiene cuatro lóbulos, y el izquierdo está dividido en tres. Todos se encuentran separados por escotaduras profundas, que alcanzan hasta las raices del órgano.

APARATO RESPIRATORIO DE LAS AVES.

Vamos á exponer de la manera más breve posible las principales modificaciones que presenta el aparato respiratorio de esta segunda clase de animales, modificaciones que no sólo influyen en el mecanismo de la hematosis, sino tambien en el de la locomocion aérea. (Fig. 90).

Cavidad torácica.—El torax de las aves no se halla completamente aislado del abdómen por un tabique músculo-aponeurótico, como en los mamíferos. Las dos cavidades tienen libre comunicacion; son contínuas, y constituyen la *gran cavidad visceral*. Las costillas superiores ó vertebrales son casi inmóviles, y los pulmones, alojados en la region dorso-costal, pueden experimentar muy pocas desituaciones.

Tubo aerífero.—La parte del aparato de la respiracion de las aves que ofrece diferencias más ostensibles es la que lleva y reparte el aire.

Las *narices* se encuentran practicadas en la lámina superior del pico; carecen de alas dilatables, y comunican con la faringe por unas aberturas estrechas y longitudinales.—La *laringe* está representada por dos labios cartilaginosos movibles, que cierran ó abren el orificio superior de la tráquea.—*Ésta* tiene sus anillos completos, y en su extremidad inferior se nota la *laringe verdadera* ó *aparato de la voz*, el cual consiste, ó en *una membrana vibratoria* ó en *un tambor huesoso* provisto de muchas circunvoluciones, todo maravillosamente dispuesto para la produccion de los diferentes gritos y cantos que caracterizan á esta clase de animales.—Los *brónquios* de las aves presentan las particularidades siguientes: 1.° Cada tronco bronquial se compone de *una porcion extra-pulmonar* y de *otra intra-pulmonar*. La *primera* tiene mucha analogía con los brónquios de los mamíferos. La *segunda* es más ancha y membranosa, la cual, despues de atravesar el pulmon de una á otra extremidad y de experimentar ensanchamientos y estrechamientos, termina en el reservatorio abdominal. 2.° Los conductos secundarios que parten del tronco brónquico por orificios practicados en las paredes de éste se hallan dispuestos en filas, y son *doce*. *Siete* nacen

de la pared externa, *cuatro* de la interna y *uno* de la inferior. 3.° Los que salen de la pared externa se distribuyen en la cara superior del pulmon, y reciben el nombre de *brónquios costales;* los que arrancan de la pared interna van á la cara inferior del

FIGURA 90.—*Vista general de los reservatorios aéreos de un Pato abiertos por su parte inferior, y sus relaciones con las principales visceras del tronco.*—(SAPPEY). *

* 1 y 1. Extremidad anterior de los reservatorios cervicales.—2, 2, 2 y 2. Reservatorio torácico.—3. Reservatorio diafragmático anterior.—4. Reservatorio diafragmático posterior.—5. Reservatorio abdominal.—a. Membrana constituyente del reservatorio diafragmático anterior.—b. Membrana del reservatorio diafragmático posterior.—c. Corte del diafragma tóraco-abdominal.—d. Prolongacion subpectoral del reservatorio torácico.—e. Pericardio.—f. Hígado.—g. Molleja.—h. Intestinos.—m. Corazon.—n. n. Músculo pectoral grande, cortado transversalmente un poco por encima de su insercion humeral.—o. Clavícula anterior.—p. Clavícula posterior del lado izquierdo cortada.

mismo órgano, y se llaman *bronquios diafragmáticos;* el que parte de la pared inferior cursa abajo y afuera, y comunica con el reservatorio diafragmático. 4.° La distribucion brónquica no es ramificada ni centrífuga, como en los mamíferos, sino centrípeta, penniforme anastomosada y reticulada.

Pulmones.—Estos órganos, lejos de estar flotantes en el torax, se hallan como incrustados en la bóveda del pecho. Son poco voluminosos, elipsóides, de un color de rosa oscuro, y tienen *una cara superior* y *otra inferior, un borde externo* y *otro interno, una extremidad anterior* y *otra posterior.*

La *cara superior* ó *dorso-costal* es convexa, y se amolda á la forma de los huesos que la dan nombre.—La *inferior, diafragmática* ó *visceral* es cóncava; se relaciona con el diafragma y con las vísceras, y presenta *cinco orificios,* que constituyen verdaderos conductos, para favorecer el incesante flujo y reflujo del aire hácia los reservatorios y de estos hácia los pulmones.—Los *bordes* son paralelos al eje del cuerpo, y tienen diferente espesor.—La *extremidad anterior* es puntiaguda, y ocupa el ángulo entrante formado por el ráquis y la primera costilla.—La *posterior* es gruesa y redondeada.

Reservatorios aéreos.—Estos órganos (fig. 90), llamados tambien *células* y *bolsas neumáticas,* son unos sacos membranosos muy elásticos, situados entre las paredes del torax y del abdómen y entre las vísceras de estas partes, los cuales, tomando orígen en los cinco orificios de los pulmones, y continuándose con la mucosa de este órgano, están destinados á contener el aire que reciben de los brónquios y á dilatarse y estrecharse en la inspiracion y expiracion.

Los reservatorios aéreos son *nueve.* El *torácico* ó *impar,* que se halla situado en la parte anterior del pecho. Los *dos cervicales,* que se encuentran en la base del cuello. Los *dos diafragmáticos anteriores,* que están colocados entre los dos diafragmas. Los *dos diafragmáticos posteriores,* que tienen su asiento detrás de los precedentes. Los *abdominales,* que son aplicados á la pared superior del abdómen.

Los depósitos aéreos que acabamos de nombrar tienen varias prolongaciones, que comunican con las cavidades interiores de los huesos, excepto los diafragmáticos, que no lo verifican con ninguna pieza sólida del esqueleto.

De todas las modificaciones expuestas podemos deducir: 1.º Que el aire que penetra en el pulmon de las aves se divide en dos partes: una que sigue la direccion de los brónquios, y otra que penetra en los reservatorios. 2.º Que el gas contenido en los reservatorios retrocede por el mismo camino por donde entró, para mezclarse con el que sale y con el que entra por nuevas inspiraciones. De suerte, que en este flujo y reflujo el gas hematosador va siempre mezclado con una porcion de aire enrarecido y viciado, verificándose la hematosis en los dos tiempos de la respiracion.

CAPÍTULO V.

DEL APARATO URINARIO Ó DE LA URINACION.

Definicion.—Damos el nombre de aparato urinario *al conjunto de órganos de forma, color, consistencia, situacion y naturaleza diferentes, que no sólo eliminan de la sangre los productos excrementicios que proceden del movimiento vital, sino que provocan la expulsion del agua excedente y de otras materias accesorias, constituyendo la orina.*

Division.—Los órganos que componen dicho aparato son *secretores, conductores, reservadores* y *expulsores de la orina.* Encontramos además los *anejos,* llamados *cápsulas anterenales.*

Describiremos estas dos clases de órganos por el órden expresado, insertando ántes un cuadro sinóptico, en el cual puede estudiarse fácilmente lo más esencial de cada uno de ellos.

LOS ÓRGANOS QUE COMPONEN EL APARATO URINARIO SON LOS SIGUIENTES:

- **1.º ÓRGANOS SECRETORES DE LA ORINA Ó RIÑONES DE RECHO É IZQUIERDO, que presentan una...**
  - Conformacion exterior, que ofrece.....
    - Dos caras ....
      - Superior.
      - Inferior.
    - Dos bordes...
      - Anterior.
      - Posterior.
    - Una base.
    - Un vértice.
  - Conformacion interior, en donde se encuentra la cavidad ó pélvis renal, que tiene.....
    - Dos caras.....
      - Superior.
      - Inferior.
    - Dos bordes...
      - Externo, con la abertura del uréter.
      - Interno, con la cresta de la pélvis renal y con los orificios de los tubos uriníferos.
    - Dos extremidades ó brazos.....
      - Anterior.
      - Posterior.
  - Estructura, que consiste en.....
    - Túnica de envoltura ó cápsula renal.
    - Tejido propio, compuesto de.....
      - Sustancia roja ó cortical.
      - Sustancia blanca ó medular.
      - Corpúsculos de Malpighi.
      - Conductos uriníferos ó de Bellini.
      - Vasos y nervios.
- **2.º ÓRGANOS CONDUCTORES DE LA ORINA Ó URÉTERES, que ofrecen una.....**
  - Extremidad anterior ú orígen, que comunica con la pélvis renal.
  - Parte media ó trayecto envuelta por un doblez peritoneal.
  - Extremidad posterior ó terminacion, que perfora la vejiga de la orina.
  - Estructura, que consiste en.....
    - Membrana externa ó dartóica.
    - Membrana media ó carnosa de fibras longitudinales y circulares.
    - Membrana interna ó mucosa con epitelio estratificado.
- **3.º ÓRGANOS RESERVADORES Ó VEJIGA DE LA ORINA, que consta de....**
  - Superficie externa, que tiene...
    - Cuatro caras.
      - Superior.
      - Inferior.
      - Dos laterales.
    - Dos extremidades.....
      - Anterior ó fondo.
      - Posterior ó cuello.
  - Superficie interna, en donde se notan.....
    - Pliegues de la mucosa, que desaparecen cuando se acumula la orina.
    - Dos orificios de la terminacion de los uréteres y uno en el cuello del órgano, que constituyen el trígono vexical.
  - Medios de fijeza, que son los seis ligamentos siguientes.....
    - Dos superiores ó suspensores.
    - Uno inferior.
    - Dos laterales.
    - Uno posterior.
  - Estructura, que consiste en estas tres membranas.....
    - Externa, serosa ó gorro vexical.
    - Media ó carnosa, con tres planos de fibras.
    - Interna ó mucosa, con epitelio pavimentoso estratificado.
- **4.º ÓRGANOS EXPULSORES DE LA ORINA Ó URETRA**, que estudiaremos en el aparato genital.
- **5.º ÓRGANOS ACCESORIOS Ó CÁPSULAS ANTERENALES**, que son unas pequeñas glándulas sin conducto excretor, de figura y color parecidos á los de los riñones, y de oficio desconocido.

ARTÍCULO XII.

De los órganos secretores de la orina.

Las glándulas encargadas de elaborar este humor excrementicio son los

RIÑONES. (Figs. 42, 43, 91 y 92).

ETIMOLOGÍA Y DEFINICION.—Los riñones, del latin *ren renis*, riñon (*nefros* en griego), *son unas glándulas tubulosas compuestas, de figura de una judía ó de un corazon, de color amoratado y de setecientos diez gramos de peso, situadas en la region sublumbar entre una atmósfera de tejido adiposo, el psoas grande y la cara externa de la hoja parietal del peritoneo, siendo su importante oficio el de segregar la orina.*

DIVISION.—Los riñones son *derecho é izquierdo.*

La disposicion especial de estos órganos parenquimatosos nos obliga á estudiar sus *conformaciones exterior* é *interior* y su *estructura.*

1.° Conformacion exterior. (Figs. 42, 43 y 91).

Ofreciendo cada una de las glándulas renales situacion, volúmen, forma, peso y relaciones distintas, lógico será que expongamos separadamente cuanto concierne á estos caractéres.

A. *Riñon derecho.* (Figs. 42 y 91).

El riñon derecho está colocado más adelante; es más voluminoso; pesa setecientos cincuenta gramos; tiene la figura de un corazon, y presenta *una cara superior* y *otra inferior, un borde anterior* y *otro posterior, una base* y *un vértice.*

La *cara superior* es lisa, y toca á los psoas grande y pequeño, á la porcion carnosa del diafragma y á las dos últimas costillas.—La *inferior* ofrece cisuras vásculo-nerviosas y las del uréter; está en contacto con la superficie adherente de la hoja externa del peritoneo, y se une al páncreas, á la cápsula ante-

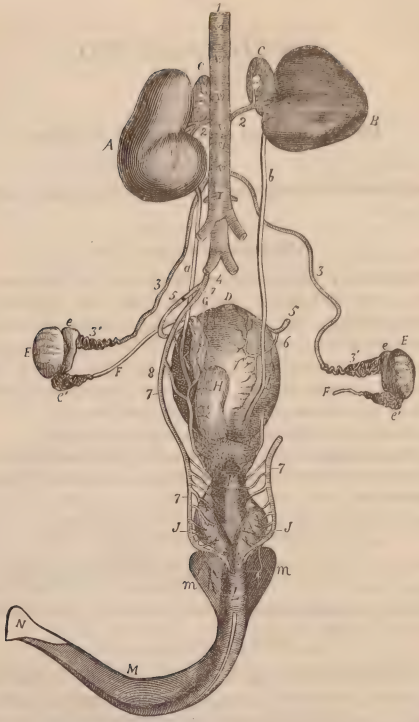

FIGURA 91.—*Vista general y superior del aparato génito-urinario del macho con los vasos arteriales.*—(CHAUVEAU). *

* A. Riñon izquierdo.—B. Riñon derecho.—a, b. Uréteres.—C, C. Cápsulas anterenales.—D. Vejiga de la orina.—E, E. Testículos.—e, e. Cabezas de los epididimos.—e' e.' Colas de los mismos.—F. Conducto deferente.—H. Vesícula seminal izquierda (la derecha se ha separado para demostrar la insercion del uréter en la vejiga).—I. Próstata.—J, J. Glándulas de Cowper.—K. Porcion membranosa ó intra-pelviana de la uretra.—L. Porcion bulbosa de la misma.—M. Cuerpo cavernoso del pene.—m, m. Sus raices.—N. Cabeza del pene.—1. Aorta abdominal.—2 y 2. Arterias renales, que proporcionan la principal arteria capsular.—3. Arteria testicular ó espermática grande.—4. Origen comun de las arterias pudenda interna y umbilical.—5. Arteria umbilical.—6. Rama vexical de esta arteria.—7. Arteria pudenda interna.—8. Su rama vésico-prostática.

renal y á la base del ciego, á expensas de tejido conectivo amorfo.—El *borde anterior* se halla inserto en el lóbulo derecho del hígado y en el de Espigelio por medio de la serosa del abdómen.—El *posterior* se encuentra cubierto por esta última membrana.—La *base* es cóncava é interna; tiene la *cisura* ó *hilio del riñon,* en donde se alojan los vasos, los nervios y el orígen del uréter, y se relaciona con la gran vena cava.—El *vértice* es obtuso, externo y protegido por el peritoneo.

B. *Riñon izquierdo.* (Figs. 43 y 91).

Este órgano se halla situado más atrás; es ménos volumiminoso; pesa setecientos diez gramos; se parece á una judía, y presenta *una cara superior, otra inferior* y *una circunferencia* descomponible en *cuatro bordes,* llamados *anterior, posterior, externo* é *interno.*

La *cara superior* es lisa; alcanza á la última costilla, y toca al psoas grande y á la porcion carnosa del diafragma.—La *inferior* está en contacto con la superficie adherente del punto reflejo de la hoja directa del peritoneo, y por dentro corresponde á la cápsula anterenal.—El *borde anterior* recibe á la base del bazo y á la extremidad izquierda del páncreas.—Los *bordes posterior* y *externo* se encuentran protegidos por la serosa del abdómen.—El *borde interno* es cóncavo, y tiene la cisura ó hilio de la glándula con los vasos, los nervios y el uréter respectivos.

2.ª **Conformacion interior del riñon.** (Fig. 92).

Cuando se practica un corte horizontal en la sustancia del riñon, se distingue en su interior y hácia su cisura *una cavidad* prolongada de delante atrás, llamada *pélvis renal.* Este espacio es el punto en donde se acumula la orina ántes de que penetre en el uréter, y tiene *una cara superior* y *otra inferior, un borde externo* y *otro interno, una extremidad anterior* y *otra posterior.*

Las *caras superior* é *inferior* son un poco cóncavas, y se hallan cubiertas por la membrana mucosa que viene del uréter.—El *borde externo* ofrece la ancha abertura que corresponde al orígen de este conducto.—El *interno* presenta un *relieve ó cresta de la pélvis renal,* en cuyo punto se abren los *tubos uríniferos* ó *de Bellini.*—Las *extremidades anterior* y *posterior,*

constituidas en forma de sacos, reciben el nombre de *brazos* de la misma cavidad.

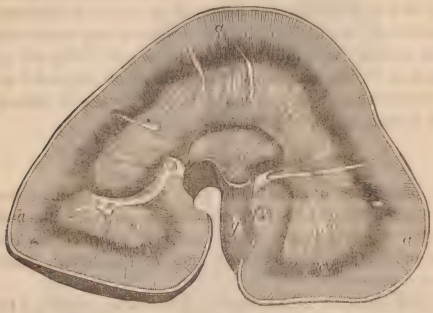

FIGURA 92.—*Corte horizontal del riñon del Caballo.*—(CHAUVEAU). *

3.º Estructura del riñon. (Figs. 92 y 93).

Los riñones están compuestos de *túnica de envoltura,* de *tejido propio* y de *vasos* y *nervios.*

Túnica de envoltura.—Esta cubierta de la glándula renal es una capa de tejido conectivo condensado blanco, que no sólo se adhiere á la sustancia del órgano, sino que envia una multitud de laminitas á su espesor, destinadas á separar y unir á la vez los elementos que lo componen.

Tejido propio.—La glándula elaboradora de la orina se segmenta con facilidad cuando se halla despojada de su túnica fibrosa, presentando entonces *dos colores distintos,* denominados *sustancia roja, cortical, granulosa* ó *exterior,* y *sustancia blanca, medular, fibrosa* ó *interior.* Los gránulos de la primera son pequeñas esferas rojizas, llamadas *corpúsculos de Malpighi* y *glomérulos del riñon.* Las fibras de la segunda son verdaderos tubos muy ténues, que se han calificado con el epíteto de *conductos uriníferos* ó *de Bellini.*

* a, a, a. Sustancia cortical.—b, b, b. Sustancia medular.—c. Parte periférica de ésta.—d. Interior de la pélvis renal.—d', d'. Brazos de la misma.—e. Borde de la cresta.—f. Infundíbulum.—g. Uréter.

Los *corpúsculos de Malpighi* son visibles sin necesidad de microscopio; pero cuando empleamos convenientemente este poderoso instrumento de aumento, distinguimos que son *esferas* ó *cápsulas,* cuya pared limita un espacio que encierra un peloton de vasos capilares, y comunica con un tubo urinífero. Estas cápsulas tienen *dos orificios* opuestos: *uno* que es el sitio de comunicacion con el referido tubo, y *otro* que da entrada y salida á los vasos. El número de corpúsculos, de cápsulas ó de glomérulos del riñon asciende, segun cálculos de anatómicos respetables, á quinientos sesenta mil, y su diámetro varía entre dos y ocho décimas de milímetro.

Los *conductos uriníferos* son, como expresa su nombre, los tubos que, partiendo de los glomérulos, anastomosándose en su tortuoso trayecto y convergiendo hácia la sustancia medular y la pélvis renal, depositan en esta cavidad la orina segregada en su orígen. Los conductos de Bellini de los riñones de los solípedos no forman grupos ó lóbulos cónicos como en el hombre y otros mamíferos, para componer las *pirámides de Malpighi* y las *columnas de Ferrein,* sino diseminados y centrípetos.

El tubo urinífero es estrecho en su nacimiento; se ensancha luego; sigue una direccion tortuosa en el seno de la sustancia cortical, y recibe el nombre de *tubo contorneado.* Vuelve á estrecharse; desciende recto hasta la sustancia blanca, y se encorva para formar una U llamada *asa de Henle,* cuya rama ascendente adquiere doble ó triple diámetro, siguiendo una marcha retrógrada y rectilínea hácia la sustancia cortical. En este sitio describe una ó dos curvas cortas; se bifurca y anastomosa con otras ramas de los tubos inmediatos, y compone lo que se denomina *tubo colector ó de union.* Desciende otra vez para no retroceder jamás, y colocado ya en medio de la sustancia medular, se une á dos ó tres inmediatos. El tubo único que resulta de esta fusion, ó *tubo recto de Bellini,* atraviesa la cresta de la pélvis del órgano, y termina constituyendo el *caliz renal.*

El diámetro de los tubos del riñon varía entre dos y seis décimas de milímetro. Su longitud, suponiéndolos soldados por sus extremidades, llegaria á veintidos mil metros, ó á una extension de cinco leguas y media. Los tubos á que nos referimos están compuestos de una túnica amorfa muy delgada y elásti-

FIGURA 93.—*Estructura del riñon.* (Figura esquemática). (BEAUNIS y BOUCHARD). *

* A, A. Sustancia medular.—B, B. Sustancia limitante.—C, C. Sustancia cortical. D. Rama ascendente del asa de Henle.—1. Conducto papilar.—2. Su embocadura en la papila renal ó en la cresta de la pélvis.—3 y 3. Primera rama bifurcada.—4. Segunda rama bifurcada.—5. Tercera rama bifurcada.—6. Conducto recto ó de Bellini.—7. Conducto de union ó colector.—8. Otra rama ascendente del asa de Henle.—9. Rama descendente de una asa de Henle.—10 y 10. Asa de Henle.—11 y 11. Conductos contorneados.—12 y 12. Corpúsculos de Malpighi.—13. Arteria renal.—14. Rama que sostiene los glomérulos.—15. Ramo aferente de los glomérulos.—16. Ramo que va directamente á los capilares.—17. Arteriolas rectas que vienen directamente de la arteria renal.—18. Arteriola recta que procede del ramo aferente del glomérulo.—19. Arteriola recta que viene de la red capilar.—20. Asa vascular de las pirámides.—21. Rama eferente del glomérulo, y que va á la red capilar.—22. Red capilar de la parte glomerular de la sustancia cortical.—23. Red capilar de las pirámides de Ferrein.—24. Red cortical del riñon.—25. Estrellas de Verheyen.—26. Vena que vuelve de los capilares de la sustancia cortical.—27. Tronco venoso.—28. Vena que recibe las venas rectas.—29 y 29. Venas rectas.

NOTA. La parte sombreada de los conductos uriníferos representa las partes en las cuales el epitelio es granuloso.

ca, cuya cara interna se halla protegida por un epitelio pavimentoso simple formado de células poligonales ó poliédricas, transparentes ó granulosas.

Vasos y nervios.—La *arteria renal* ó *emulgente* penetra en el riñon por su borde interno; se distribuye por la glándula, y al nivel de la sustancia cortical forma arcadas, de las cuales parten ramitos que cursan por el espesor del órgano. Los que caminan por la sustancia roja se dividen en *dos órdenes de capilares: unos* que componen redes alrededor de los tubos uriníferos, y *otros* que, atravesando uno de los polos del glomérulo, se apelotonan en su interior.—La *vena renal* es satélite de la arteria; pero cuando aquella se encuentra debajo de la envoltura fibrosa, compone pequeños grupos de cinco á seis ramitos, llamados *estrellas de Verheyen,* que convergen hácia una vena central. Las venas centrales de dichas estrellas continúan su marcha centrípeta para formar vasos mayores, y estos constituyen el tronco renal, que desagua en la cava posterior.—Los *linfáticos* son superficiales y profundos, y atraviesan los gánglios sublumbares.—Los *nervios* proceden del plexo solar; acompañan á las divisiones arteriales, y su terminacion es aún poco conocida.

ARTÍCULO XIII.

De los órganos conductores de la orina.

Los órganos encargados de llevar la orina desde los riñones á la vejiga son los

URÉTERES. (Figs. 42, 43 y 91).

Definicion.—Damos el nombre de uréteres *á unos conductos músculo-membranosos, cilíndricos y del diámetro de una pluma de escribir, situados en la region sublumbar, en direccion oblicua y convergente de arriba abajo y de delante atrás, y extendiéndose desde la cisura renal hasta la pared superior de la vejiga, tienen el oficio de llevar la orina á este receptáculo.*

Division.—En los uréteres encontramos *una extremidad an-*

terior ú orígen, una parte media ó trayecto, y una extremidad posterior ó terminacion.

Extremidad anterior ú orígen.—Esta porcion de los uréteres es la más corta y ancha. Parte de la cisura del riñon; comunica con la pélvis del mismo órgano por una abertura infundibuliforme; describe una curva de concavidad externa; colócase debajo de la glándula, y se dirige atrás y abajo.

Parte media ó trayecto.—Cuando los uréteres abandonan á los riñones se relacionan con la aorta ó la cava, con el psoas pequeño y con la superficie externa de la hoja parietal del peritoneo. Además, cruzan oblicuamente la direccion de la aorta terminal, y se encuentran alojados en una vaina del mismo peritoneo, que los mantiene fijos á las paredes laterales de la cavidad pelviana.

Extremidad posterior ó terminacion.—Los uréteres se alejan de dichas paredes; llegan á la parte súpero-posterior de la vejiga; atraviesan la membrana carnosa; se colocan entre ésta y la mucosa; recorren un trayecto de dos ó tres centímetros, y perforando la última, desaguan en la cavidad vexical.

De esta manera de terminar los uréteres puede deducirse: 1.° Que la orina depositada en la vejiga no puede retroceder. 2.° Que los órganos conductores están tanto más comprimidos entre las dos membranas, cuanto más líquido se acumula en el reservatorio urinario. 3.° Que insuflado dicho receptáculo por la uretra, no deja escapar ni una sola burbuja de aire.

Estructura.—Los uréteres están formados de *tres membranas: externa* ó *fibrosa* con fibras elásticas; *media* ó *carnosa* con fibras longitudinales y circulares, é *interna* ó *mucosa* con epitelio pavimentoso estratificado.

ARTÍCULO XIV.

De los órganos reservadores de la orina.

La cavidad destinada á contener este humor por cierto tiempo y á lanzarlo á la uretra es la

VEJIGA. (Figs. 42, 43 y 91).

Definicion.—Damos el nombre de vejiga *á un receptáculo músculo-membranoso, oval ó piriforme, amarillento y de cuatrocientos cincuenta gramos de peso, situado en la cavidad pelviana, encima de los púbis é isquios y debajo de los órganos genitales internos y del recto; cuyo receptáculo, recibiendo la orina gota á gota y conteniéndola por cierto tiempo, reacciona sobre este líquido, para su expulsion definitiva.*

Division.—En el reservatorio urinario tenemos que estudiar: 1.° *Su superficie externa.* 2.° *Su superficie interna.* 3.° *Sus medios de fijeza.* 4.° *Su estructura.*

1.° Superficie externa de la vejiga.

El exterior de este órgano presenta *una cara superior, otra inferior* y *dos laterales, una extremidad anterior* ó *fondo* y *otra posterior* ó *cuello.*

La *cara superior* es convexa; se confunde con las laterales, y se relaciona con las vexículas seminales, con el recto, con la vagina en la hembra y con la terminacion de los uréteres.—La *inferior* es análoga á la superior, y descansa en el suelo de la cavidad pelviana.—Las *laterales* se confunden con las precedentes, y tocan los lados de la pélvis.—La *extremidad anterior* ó *fondo* es gruesa y redondeada; está en relacion con la corvadura pelviana del cólon grande, y presenta en su centro la cicatriz del uraco obliterado.—La *posterior* ó *cuello* es cilíndrica; está fija en la sínfisis isquiática; sostiene á las próstatas, y se continúa con la uretra.

2.° Superficie interna de la vejiga.

En la cavidad de este órgano pueden estudiarse las mismas caras é iguales extremidades que en su superficie externa, y todas están bañadas por la orina. En la *cara superior* y hácia atrás se ven las *aberturas terminales de los uréteres.* En el centro de la *extremidad posterior* ó *cuello* se nota la *abertura que comunica con la uretra.* Estos tres orificios circunscriben un espacio triangular, que ha recibido el nombre de *trígono vexical.*

3.º Medios de fijeza de la vejiga.

El reservatorio urinario está sostenido en la cavidad pelviana, y se halla sujeto en las regiones superior é inferior del abdómen por medio de los *seis ligamentos* siguientes: 1.º *Dos superiores ó suspensores.* 2.º *Uno inferior.* 3.º *Dos laterales.* 4.º *Uno posterior.*

Los *ligamentos superiores ó suspensores* son dos cordones elásticos resultantes de la obliteracion de las arterias umbilicales, y que se extienden desde el fondo de la vejiga hasta la extremidad posterior de la aorta abdominal.

El *ligamento inferior* es un repliegue del peritoneo, que camina casi verticalmente desde la cicatriz del fondo del receptáculo urinario hasta la pared inferior del abdómen. En el borde libre de dicho repliegue se nota *un engrosamiento,* que no es otra cosa que los últimos vestigios del conducto uraco.

Los *ligamentos laterales* consisten en dos láminas serosas que, partiendo del gorro vexical, fijan el órgano receptor á los lados de la pélvis.

El *ligamento posterior* es una hoja aponeurótica, que sujeta el cuello del reservatorio de la orina á la sínfisis isquiática.

4.º Estructura de la vejiga.

Las *tres membranas* que componen este órgano se llaman *externa ó serosa, media ó carnosa,* é *interna ó mucosa.*

La *membrana externa ó serosa* consiste en una porcion de la hoja parietal del peritoneo, que, reflejándose en la entrada de la pélvis para cubrir incompletamente la vejiga, forma un ancho saco alrededor del fondo de ésta, denominado *gorro vexical.*

La *membrana media ó carnosa* presenta *tres planos* principales de *fibras lisas.* Las del *plano superficial* son longitudinales; las del *plano medio* describen círculos alrededor del órgano, y las del *plano profundo* se hallan cruzadas ó reticuladas.

La *membrana interna ó mucosa* ofrece muchos pliegues, que desaparecen á medida que el receptáculo se va llenando de orina. Esta membrana se encuentra protegida por un epitelio pavimentoso estratificado, y tiene cerca del cuello del reservatorio algunas papilas y glándulas tubulosas simples.

ARTÍCULO XV.

De los órganos expulsores de la orina.

El único conducto destinado á expeler la orina ha recibido el nombre de

URETRA.

Siendo este conducto comun á los aparatos urinario y genital, reservamos su estudio para cuando tratemos de las partes de la generacion.

ARTÍCULO XVI.

De los órganos anejos al aparato urinario.

Estos órganos son las

Cápsulas anterenales ó riñones sucenturiados. (Fig. 91).

Definicion.—Damos el nombre de cápsulas anterenales *á unos pequeños gánglios sanguíneos ó glándulas sin conducto excretor, de figura y color parecidos al de los riñones y de aspecto lobulado, situados debajo de estos y delante de su cisura, de cinco á seis centímetros de largo por tres á cuatro de ancho, siendo su oficio desconocido.*

Division.—Las cápsulas anterenales son *derecha* é *izquierda*.

La *primera* es más voluminosa, y corresponde: por delante, al hígado; por arriba, al riñon derecho, y por dentro, á la gran vena cava y á las ramificaciones del plexo solar.—La *segunda* es más pequeña; no toca al hígado ni al bazo, y está aplicada por su borde interno á la arteria aorta posterior y á la mesentérica grande.

Estructura.—Los riñones sucenturiados están compuestos de los materiales siguientes: 1.° *Membrana fibrosa blanca,* que envuelve al órgano y constituye su armazon. 2.° *Sustancia rojo-oscura, exterior* ó *cortical,* con cavidades que tienen grupos de hectoblastos. 3.° *Sustancia amarillenta interior ó me-*

dular, con celdillas que encierran células semejantes á las de la sustancia roja y elementos estrellados, que no son otra cosa, segun Lusch, que protoblastos nerviosos. 4.º *Vasos* y *nervios* procedentes de los troncos inmediatos.

Diferencias del aparato urinario.—Los caractéres más culminantes de los órganos que componen el aparato de la depuracion urinaria de los demás animales domésticos son los siguientes: (Figs. 44 y 45).

Los *riñones* del *Buey* conservan durante su vida el aspecto lobulado que tienen los de la mayor parte de los mamíferos en el período fetal, y cada lóbulo se compone de quince á veinte riñones secundarios. La pélvis renal está colocada en una fosa de la cara inferior de la glándula, y presenta tantas escavaciones ó cálices, cuantos lóbulos existen.—Los del *Carnero,* de la *Cabra* y del *Cerdo* se parecen mucho á los del caballo.—Los del *Perro* y del *Gato* tambien son semejantes á los de los solípedos, y la pélvis renal se halla provista de un tubérculo prolongado con varios pilares muy cortos.

Los *uréteres* de los demás mamíferos domésticos no presentan diferencias notables.

La *vejiga de la orina* tiene en los demás animales su membrana serosa prolongada hasta el cuello. Las otras dos son más delgadas en los *rumiantes* y más gruesas en los *carniceros.*

Las *cápsulas anterenales* del *Buey* se hallan un poco estranguladas por su centro, y están á cierta distancia delante de los riñones.—Las del *Carnero,* de la *Cabra* y del *Cerdo* son discóides.—Las del *Perro* y del *Gato* tienen el aspecto reniforme.

APARATO URINARIO DE LAS AVES.

El aparato urinario de estos animales está reducido á los *riñones* y los *uréteres.*

Los *riñones* son prolongados é irregulares; se hallan situados en la region lumbar y pelviana, y pueden dividirse en *tres porciones,* llamadas *ilio-lumbar, ilio-sacra* ó *pelviana superior* y *pelviana inferior* ó *profunda.*

Los *uréteres* terminan en la *cloaca* ó receptáculo comun á los aparatos digestivo, genital y urinario, en donde la orina se mezcla con los excrementos.

ANGIOLOGÍA Ó ANGIOGRAFÍA.

Etimología y definicion.—Damos el nombre de angiología, del griego *aggeion,* vaso, y *logos,* discurso, *á la parte de la anatomía descriptiva que tiene por objeto el estudio de los vasos.*

Llamamos vasos *á unos tubos cilíndricos, membranosos, ramificados, contráctiles y elásticos, que mantienen en circulacion los líquidos nutritivos durante la vida de los animales, y tienen por centro comun al corazon.*

Division.—La angiología comprende las *cuatro ramas* siguientes: 1.° *Cardiología.* 2.° *Arteriología.* 3.° *Flebología.* 4.° *Angioleucología.*

CARDIOLOGÍA Ó CARDIOGRAFÍA.

Etimología y definicion.—La cardiología, del griego *cardia,* corazon, y *logos,* discurso, *es la rama de la anatomía descriptiva que trata del órgano aspirador é impulsor de la sangre.*

La cardiología comprende solamente el estudio del órgano central del aparato circulatorio.

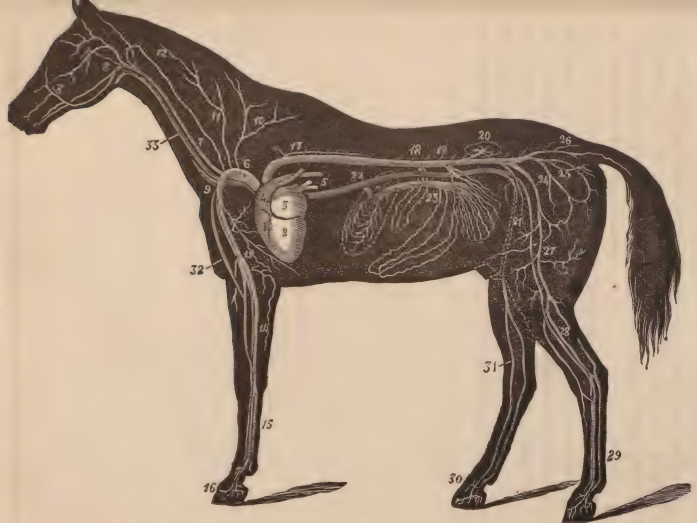

FIGURA 94.—*Vista general y teórica del aparato de la circulacion.*—(MÉGNIN).

1. Ventrículo derecho del corazon.—2. Ventrículo izquierdo.—3. Auricula izquierda.—4. Arteria pulmonar.—5. Venas pulmonares. — 6. Aorta anterior.—7. Arteria carótida primitiva.—8. Arteria maxilar externa.—9. Arteria axilar izquierda.—10. Arteria dorsal.—11. Arteria cervical superior.—12. Arteria vertebral.—13. Arteria humeral.—14. Arteria radial. 15. Arteria colateral de la caña.—16. Ramo coronario.—17. Aorta posterior. 18. Tronco celiaco y su distribucion en el estómago.—19. Vasos mesentéricos.—20. Arteria renal.—21. Arteria testicular.—22. Vena cava posterior.—23. Vena porta.—24. Arteria iliaca externa.—25. Arteria iliaca interna.—26. Arteria subsacra.—27. Arteria femoral. — 28. Arteria tibial posterior.—29. Arteria digital.—30. Red venosa del dedo. — 31. Vena safena interna.—32. Vena subcutánea del antebrazo. —33. Vena yugular.

CAPÍTULO VI.

DEL CORAZON Ó BOMBA CARDÍACA.

Definicion.—Damos este nombre *á un músculo rojo, cónico y de base superior, aplanado de un lado á otro y con dos bolsas interiores biloculares completamente aisladas por un tabique medio casi vertical, situado en la cavidad torácica, entre los dos pulmones y envuelto por su pericardio, en direccion oblicua de arriba abajo, de delante atrás y de derecha á izquierda, de volúmen variable, de siete decilitros de capacidad y tres kilógramos de peso; cuyo músculo, obrando como una verdadera bomba, tiene el oficio de aspirar de las venas la sangre que impele á las arterias.*

Division.—En el órgano central del círculo sanguíneo tenemos que estudiar su *conformacion exterior*, su *disposicion interior* y su *estructura.*

1.º Conformacion exterior del corazon. (Figs. 42, 43, 94, 95 y 96).

El cono cardíaco presenta una estrangulacion cerca de su base, denominada *surco horizontal*. Este surco divide el órgano en dos segmentos desiguales, llamados *superior* ó *masa auricular* é *inferior* ó *masa ventricular*.

Con objeto de facilitar el estudio de las particularidades que ofrece en su superficie externa el cono cardíaco, hemos conceptuado oportuno presentarlas en el cuadro sinóptico siguiente:

LA CONFORMACION EXTERIOR DEL CORAZON PRESENTA:

- 1.º Un surco horizontal ó divisorio de las masas siguientes.
- 2.º Una masa auricular, pequeña ó superior, que tiene
  - Cuatro caras, que se llaman
    - Superior ó convexa, que ofrece.....
      - Una cisura, que divide la masa en
        - Porcion anterior ó derecha, con los orificios de las venas cava anterior y ázigos.
        - Porcion posterior ó izquierda, con los orificios de las venas pulmonares.
    - Inferior ó base, que descansa sobre la base de los ventrículos.
    - Derecha, que se divide en
      - Porcion derecha ó anterior, con los orificios de las venas cava posterior, coronaria y bronquica.
      - Porcion izquierda, que corresponde al tabique divisorio.
    - Izquierda ó cóncava, que abraza á los troncos arteriales que abandonan el corazon.
  - Dos extremidades
    - Anterior.....
    - Posterior.....
      - Éstas son verdaderos apéndices planos, curvos y de bordes convexos y dentados.
- 3.º Una masa ventricular, grande ó inferior, que ofrece.....
  - Dos caras, denominadas...
    - Derecha ó redondeada, con un surco vertical, que la divide en.....
      - Porcion anterior ó grande.
      - Porcion posterior ó pequeña, que forma parte del ventrículo izquierdo.
    - Izquierda, que se parece á la precedente; pero con el surco oblícuo y colocado en el límite de los dos ventrículos.
  - Dos bordes, llamados..
    - Anterior, grueso y oblicuo, formado por el ventrículo derecho, y mira al esternon.
    - Posterior, más corto, casi vertical, y muy próximo al diafragma.
  - Una base, que recibe la cara inferior de la masa auricular, y da nacimiento por delante y á la izquierda á los dos troncos arteriales.
  - Un vértice, formado exclusivamente por el ventrículo izquierdo.

A. *Masa auricular.*

La masa auricular es prolongada de delante atrás; descansa encima del lado derecho de la base de los ventrículos, y tiene *cuatro caras* y *dos extremidades*. Las caras son *superior, inferior, derecha* é *izquierda,* y las extremidades *anterior* y *posterior*.

La *cara superior* es convexa, y ofrece en su centro una larga cisura curvilínea que marca la division de la masa en *dos porciones,* que corresponden á cada una de las aurículas. La *porcion derecha* presenta *dos orificios* de diferente diámetro, por donde penetran las venas pequeña cava y ázigos. La *izquierda* está perforada para recibir á las venas pulmonares, y se encuen-

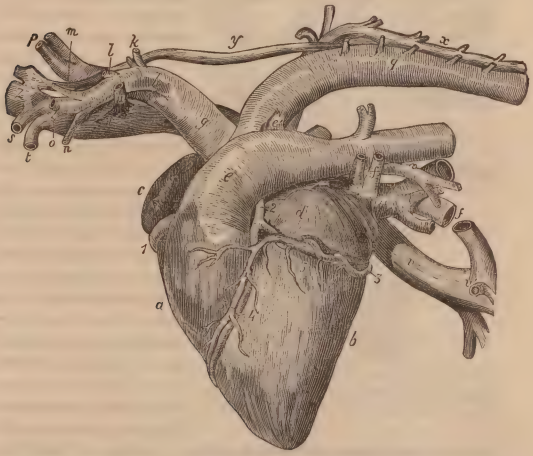

FIGURA 95.—*Vista del lado izquierdo del corazon del Caballo, con los principales vasos.*—(CHAUVEAU). *

* a. Ventrículo derecho.—b. Ventrículo izquierdo.—c. Aurícula derecha.—d. Aurícula izquierda.—e. Arteria pulmonar.—e.' Conducto arterioso obliterado.—f. Venas pulmonares.—g. Aorta anterior.—h. Arteria axilar izquierda.—i. Arteria axilar derecha ó tronco braquio-cefálico.—j. Orígen de la arteria dorsal.—k. Id. de la cervical superior.—l. Id. de la vertebral.—m. Id. de la cervical inferior.—n. Id. de la torácica interna.—o. Id. de la torácica externa.—p. Arterias carótidas.—q. Aorta posterior.—r. Vena cava anterior.—s. Tronco de la vena axilar.—t. Id. de la torácica interna.—u. Id. de la dorso-cervical.—v. Vena cava posterior.—v.' Desagüe de las venas suphepáticas y diafragmáticas en este último tronco venoso.—x. Vena ázigos.—y. Conducto torácico.—z. Desagüe de este tronco linfático en el orígen de la cava anterior.—1. Arteria cardíaca derecha.—2. Arteria cardíaca izquierda.—3. Rama auriculo-ventricular de esta última.—4. Su rama ventricular.—5. Vena cardíaca.

tra en relacion con la tráquea, con los brónquios y con la arteria pulmonar.—La *cara inferior* se continúa con la base de los ventrículos, y sólo se halla separada de estos por el surco horizontal. — La *cara derecha* es la más extensa en el sentido ántero-posterior y dividida tambien en *dos porciones*. La *porcion derecha* presenta detrás y abajo los orificios de las venas gran cava, coronaria y brónquica. La *izquierda* no ofrece nada que deba mencionarse.—La *cara izquierda* es cóncava de delante atrás, y abraza los troncos arteriales que abandonan la base del corazon.—Las *extremidades anterior* y *posterior* son dos apéndices planos, encorvados el uno hácia el otro y de bordes convexos y dentados, cuyos apéndices fueron calificados por Winslow con el epíteto de aurículas, por parecerse á la oreja del perro ó á la cresta del gallo.

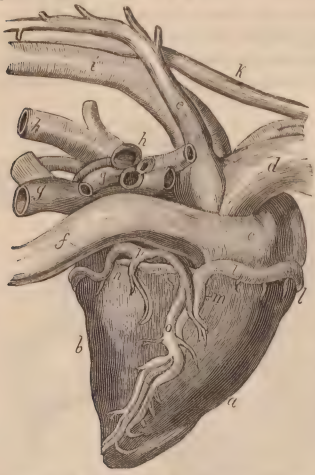

FIGURA 96.—*Vista del lado derecho del corazon del Caballo, con los principales vasos.*—(CHAUVEAU). *

B. *Masa ventricular.*

La masa ventricular ó principal es la que da la figura cónica al órgano; está aplanada de un lado á otro, y presenta *una cara*

* a. Ventrículo derecho.—b. Ventrículo izquierdo.—c. Aurícula derecha.—d. Vena cava anterior.—e. Vena ázigos..—f. Vena cava posterior.—g, g. Venas pulmonares.—h, h. Divisiones de la arteria pulmonar.—i. Aorta posterior.—j. Aorta anterior.—k. Conducto torácico.—l, l. Arteria cardíaca derecha.—m. Su rama vertical ó ventricular.—n. Su rama horizontal ó aurículo-ventricular.—o. Rama ventricular de la vena cardíaca.—p. Rama aurículo-ventricular de la misma.

derecha y otra izquierda, un borde anterior y *otro posterior, una base* y *un vértice.*

La *cara derecha* es lisa y redondeada, ofreciendo un surco vascular longitudinal que la divide en *dos porciones:* una *anterior* más extensa, que corresponde al ventrículo derecho, y otra *posterior,* que forma parte del seno opuesto.—La *cara izquierda* se parece á la que precede, y tiene tambien un surco longitudinal en el límite de los dos ventrículos. Dicho surco sigue una direccion oblicua de arriba abajo y de atrás adelante, y se halla más cerca del borde anterior que del posterior.—El *borde anterior* está formado por el ventrículo derecho; es grueso, liso, redondeado, oblicuo de arriba abajo y de delante atrás, y mira al esternon.—El *posterior* afecta la misma figura que el que acabamos de describir; pero es más corto y casi vertical, y hácia abajo está muy próximo al diafragma.—La *base* recibe á la masa de las aurículas, y de la parte anterior é izquierda de aquella salen los dos troncos arteriales aórtico y pulmonar.—El *vértice* ó *punta* es obtuso, y se halla exclusivamente constituido por el ventrículo izquierdo.

2.ª Disposicion interior del corazon. (Figs. 97 y 98).

La cavidad del órgano central del círculo sanguíneo se encuentra fraccionada en *dos bolsas biloculares* á expensas de un *tabique medio* casi vertical. Existen, pues, *dos corazones* del todo independientes: uno *derecho,* para el curso de la sangre negra, y otro *izquierdo,* para el movimiento de la sangre roja. Cada una de las bolsas laterales ó corazones se compone de *dos espacios, senos* ó *lóculos* sobrepuestos: *superior* ó *aurícula,* é *inferior* ó *ventrículo.*

Esto sentado, describiremos el *tabique* ó *septo cardíaco,* la *bolsa, cavidad* ó *corazon derecho,* y la *bolsa, cavidad* ó *corazon izquierdo.*

Con objeto de facilitar el estudio de estas partes, insertamos ántes un cuadro sinóptico, en el cual las exponemos con el mayor laconismo posible.

LA DISPOSICION INTERIOR DEL CORAZON OFRECE:

- **1.º Un tabique medio y casi vertical, compuesto de.....**
  - Porcion superior, pequeña ó inter-auricular con la cicatriz del agujero de Botal.
  - Porcion inferior, grande ó inter-ventricular.
- **2.º Una bolsa derecha ó corazon de la sangre negra, que se divide en...**
  - **Aurícula, seno superior ó pequeño, que tiene seis paredes.....**
    - Superior ó bóveda, con arcolas limitadas por columnas carnosas y las aberturas de las venas cava anterior y ázigos.
    - Inferior ó suelo, con el orificio auriculo-ventricular.
    - Anterior ó fondo del saco de la extremidad de la auricula.
    - Posterior, que corresponde al tabique divisorio, y presenta la fosa oval y el anillo de Vieussens.
    - Externa, con los orificios de la cava posterior y de la coronaria.
    - Interna, que es lisa, y no ofrece nada de particular.
  - **Ventrículo, seno inferior ó grande, y consta de.....**
    - Una pared anterior ó cóncava, con una columna de primer órden.
    - Otra posterior ó convexa, formada por el tabique inter-ventricular y con una columna de primer órden.
    - Una base con dos anchos orificios, llamados .....
      - Auriculo - ventricular, con la valvula triglochina.
      - Ventriculo-pulmonar, con tres valvulas sigmoideas.
    - Un vértice, que no llega á la punta del corazon.
- **3.º Una bolsa izquierda ó corazon de la sangre roja, que consta de.....**
  - **Aurícula, seno superior ó pequeño, que tiene ...**
    - Un número igual de paredes que la aurícula derecha, presentando en la superior los cuatro ú ocho orificios de las venas pulmonares.
  - **Ventrículo, seno inferior ó grande, que presenta.....**
    - Un número igual de paredes que el ventrículo derecho, pero que son mas gruesas y con columnas de segundo órden.
    - Una base con dos orificios llamados ...
      - Auriculo - ventricular, con la valvula bicuspide ó mitral.
      - Ventriculo-arterial aórtico, con tres valvulas sigmoideas.
    - Un vértice, que es delgado y areolar, y que ocupa la punta del corazon.

A. *Tabique cardiaco.*

El septo divisorio de las cavidades laterales del corazon está formado de *dos porciones:* una *superior ó inter-auricular,* y otra *inferior ó inter-ventricular.*—La *primera* es poco extensa y muy delgada, presentando en el feto el *orificio de Botal.*—La *segunda* tiene mucho más espesor por su centro que por su circunferencia.

B. *Bolsa derecha ó corazon de la sangre negra.*

Las dos cavidades sobrepuestas que componen esta bolsa se hallan situadas delante y á la derecha, y se llaman *superior* ó *aurícula,* é *inferior* ó *ventrículo.*

Aurícula derecha.—Las paredes de este seno tienen un espesor muy variable. En unos puntos son gruesas y en otros parecen constituidas por la aplicacion del pericardio y del endo-

cardio. La aurícula derecha simula una cobertera cóncava, que descansa sobre el orificio aurículo-ventricular; se dirige adelante, formando un saco encorvado, y ofrece *seis paredes*, denominadas *superior, inferior, anterior, posterior, externa* é *interna*.

La *pared superior* ó *bóveda* presenta varias areolas aisladas por columnas carnosas y los orificios de las venas cava anterior y ázigos. La abertura de este último vaso está provista ge-

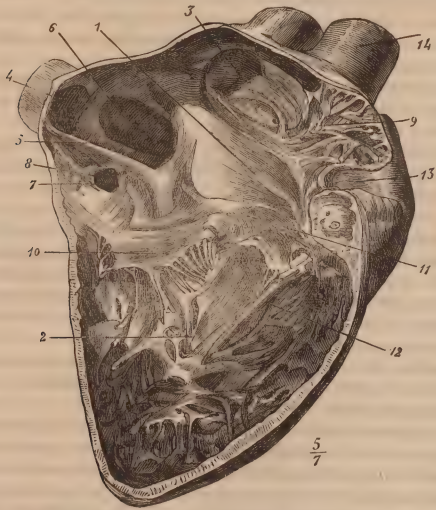

FIGURA 97.—*Superficie interna de la aurícula y ventrículo derechos del corazon del Hombre.*—(BEAUNIS Y BOUCHARD). *

* 1. Aurícula derecha.—2. Ventrículo derecho.—3. Abertura de la vena cava superior.—4. Id. de la vena cava inferior.—5. Válvula de Eustaquio.—6. Fosa oval limitada por el anillo de Vieussens.—7. Abertura de la gran vena coronaria.—8. Válvula de Tebesio.—9. Aurícula.—10 y 11. Válvula tricúspide con los cordones tendinosos que la mantienen fija.—12. Infundibulum que se prolonga arriba y adelante.—13. Arteria pulmonar.—14. Aorta.

neralmente de una válvula.—La *pared inferior* ó *suelo* puede considerarse como hipotética, puesto que se halla formada por el orificio aurículo-ventricular.—La *anterior* es el fondo del saco que ya conocemos.—La *posterior* corresponde al tabique divisorio. Esta pared es lisa, y ofrece un saco oblicuo llamado *fosa oval,* circunscrito por el *anillo de Vieussens,* que son los vestigios del agujero de Botal.—La *externa* es areolar, y presenta atrás y abajo *dos orificios:* uno *muy ancho* ó de la cava posterior; otro *más estrecho* ó de la vena coronaria grande con la *válvula de Tebesio.* Algunas veces se encuentra tambien el orificio de la vena brónquica.—La *interna* es lisa, y no tiene nada digno de ser mencionado.

Ventrículo derecho ó anterior.—Este seno cardiaco es cónico, y consta de *una pared anterior* y de *otra posterior,* de *una base* y de *un vértice.*

La *pared anterior* es cóncava; mide superiormente quince milímetros de espesor, y está provista de una columna de primer órden.—La *posterior* es convexa; se encuentra formada por el tabique inter-ventricular, y posee otra columna de primer órden. Tanto la pared anterior como la posterior presentan además dos ó tres columnas de segundo órden, las cuales, ó van de una á otra pared, ó se fijan por sus extremidades en una sola. En los puntos de union de las dos caras se distinguen columnas más pequeñas, que cruzándose con las de tercer órden, componen una red muy complicada.

La *base* ofrece *dos anchas aberturas,* que reciben el nombre de *orificio ventrículo-auricular,* y de *orificio pulmonar* ó *ventrículo-pulmonar.*

El *primero* ó *aurículo-ventricular,* colocado en el punto de division de las dos cavidades derechas, es ancho, casi circular, y presenta *una válvula,* llamada por su forma *tricúspide* ó *triglochina,* la cual, elevándose en el momento de la contraccion del gran seno, cierra completamente el orificio, impidiendo el retroceso de la sangre hácia la aurícula. Este repliegue valvuloso tiene *un borde superior* y *otro inferior, una cara externa* y *otra interna.*—El *borde superior* se encuentra fijo en el contorno de la abertura aurículo-ventricular.—El *inferior* es libre; lleva tres lengüetas ó festones, y se inserta en las paredes del ventrículo y en el vértice de los pilares carnosos, por medio de tendonci-

tos que se ramifican á su llegada á la válvula. Una de las lengüetas es muy extensa; se halla colocada entre el orificio aurículo-ventricular y el pulmonar, y constituye una especie de tabique cerca de su base, que divide la cavidad del seno cardíaco que nos ocupa en *dos espacios:* uno *derecho ó auricular* y otro *izquierdo ó arterial.* Los demás festones están aplicados á las paredes anterior y posterior del ventrículo.—La *cara externa* recibe la insercion de la mayor parte de los cordones tendinosos.—La *interna ó superior* cierra el orificio cuando la válvula asciende, y forma entonces el suelo de la aurícula.

El *segundo ó pulmonar* es el punto de donde arranca la arteria de su nombre, hallándose situado delante y á izquierda del precedente, á mayor altura que éste, y ocupando el vértice de una especie de infundibulum formado por el espacio izquierdo del ventrículo. El orificio que venimos describiendo es circular y más estrecho que el aurículo-ventricular, del cual se halla separado por un relieve musculoso, en cuyo punto está inserto el feston mayor de la válvula tricúspide. El orificio ventrículo-pulmonar lleva *tres válvulas* llamadas *sigmoídeas ó semilunares.* Estos repliegues membranosos tienen poco espesor; se encuentran adheridos á la entrada de la arteria pulmonar como tres nidos de golondrinas, y presentan: *un borde externo ó convexo,* que se fija en la circunferencia del orificio arterial; *otro interno ó libre,* que es recto y provisto de un núcleo sólido llamado *nódulo de Arantius ó de Morgagni; una cara superior* cóncava y *otra inferior* convexa. Las válvulas sigmoídeas siguen un movimiento ascendente; se aplican contra las paredes del vaso en el instante de la contraccion ventricular; dejan pasar la corriente sanguínea, y descienden, juntándose por sus caras y bordes libres, para impedir el retroceso de la sangre venosa hácia el lóculo de donde procede.

El *vértice* del ventrículo derecho no llega á la punta del corazon, quedándose á cuatro centímetros de distancia.

C. *Bolsa izquierda ó corazon de la sangre roja.*

Los dos senos sobrepuestos que componen el corazon de la sangre roja se hallan situados detrás y á izquierda de la bolsa derecha, dividiéndose como ésta en *superior ó aurícula, é inferior*

ó *ventrículo,* y conservando la disposicion general de las cavidades derechas.

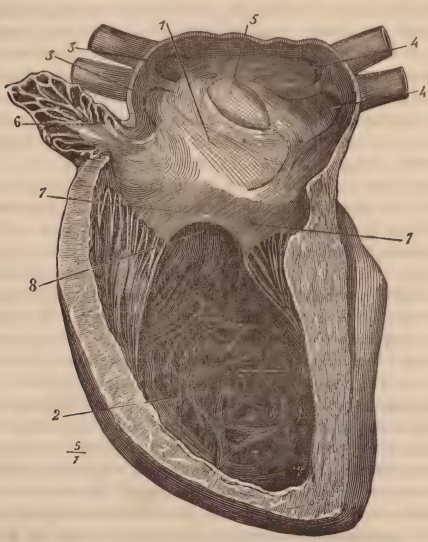

FIGURA 98.—*Superficie interna de la aurícula y ventrículo izquierdos del corazon del Hombre.*—(BEAUNIS y BOUCHARD). *

Aurícula izquierda.—Representa una cobertera colocada encima del orificio aurículo-ventricular. Es lisa por delante, por dentro y por fuera, y tiene reticulados el fondo de su saco y la pared superior, la cual está perforada para recibir las cuatro ú ocho venas pulmonares.

---

* 1. Aurícula izquierda.—2. Ventrículo izquierdo.—3, 3 y 4, 4. Aberturas de las venas pulmonares.—5. Marca de la fosa oval en la aurícula izquierda.—6. Aurícula izquierda.—7 y 7. Válvula mitral.—8. Continuacion del ventrículo por debajo de la válvula mitral para terminar en el orificio aórtico.

Ventrículo izquierdo.—Es una cavidad cilindro-cónica, y su corte transversal tiene la figura semicircular.

Las paredes de este seno cardíaco miden tres ó cuatro centímetros de espesor, excepto su punta que es en extremo delgada. Estas mismas paredes se hallan provistas de varias columnas de segundo órden ménos reticuladas que las del ventrículo derecho y de dos enormes pilares carnosos *externo é interno,* que dan insercion á los tendoncitos de la válvula correspondiente.

La *base* ofrece los *orificios aurículo-ventricular* y *ventrículo-arterial aórtico.*

El *primero* es análogo al del lóculo opuesto, y lleva pendiente una membrana casi circular llamada *válvula bicúspide* ó *mitral,* porque tiene *dos valvas* ó *festones* semejantes á los de la mitra de un obispo.—La *valva anterior* ó grande se inserta en el límite de los dos orificios, y aisla de la cavidad ventricular un divertículo muy parecido al infundíbulum del ventrículo derecho.—La *posterior* se aplica á las paredes de la cavidad que nos ocupa. Entre las dos láminas que componen la válvula mitral notamos dos festones secundarios, no siendo raro el encontrar uno solo de estos, adquiriendo entonces la forma tricúspide. Tambien se hallan en el lado izquierdo dos festones rudimentarios, y en este caso componen un total de cinco.

El *segundo* ó *aórtico,* dicho así porque de él toma orígen la arteria aorta, se halla situado delante y á la izquierda de la abertura aurículo-ventricular, de la cual está separado por un relieve musculoso, en donde se fija el borde adherente de la gran valva. En cuanto á lo demás, no difiere del orificio pulmonar, llevando como éste las *tres válvulas sigmoideas.*

El *vértice* de la cavidad del ventrículo izquierdo compone un saco areolar, que ocupa la punta del cono cardíaco.

3.° Estructura del corazon. (Figs. 99, 100 y 101).

Reducida la bomba cardíaca á su expresion más sencilla, puede considerarse, segun Sappey, como una cavidad muscular comprendida entre dos membranas serosas; y como la fibra contráctil no puede funcionar por sí sola y sin apoyarse en una armadura sólida, lógico era que el corazon estuviese provisto de ella.

Esto sentado, diremos que el órgano central del círculo sanguíneo está formado de los materiales siguientes: 1.º *Esqueleto,* compuesto de *anillos sólidos.* 2.º *Masa muscular,* cuyas fibras se insertan en estos anillos. 3.º *Aparato de roce,* representado por *dos membranas serosas.* 4.º *Elementos generales de toda organizacion,* ó sean *vasos* y *nervios.*

Describiremos estos elementos por el órden expresado, insertando ántes un cuadro sinóptico, en el cual se podrán estudiar con más facilidad.

LA ESTRUCTURA DEL CORAZON CONSISTE:	1.º En un esqueleto formado por anillos sólidos, que se llaman.....	Zonas auriculo-ventriculares.....	Derecha.....	Estas zonas son de tejido conectivo condensado, y en el punto de contacto con la zona aórtica encierran un núcleo cartilaginoso.
			Izquierda.....	
		Zonas arteriales ó ventriculo-arteriales.....	Derecha ó arterial pulmonar.	
			Izquierda ó arterial aórtica.	
	2.º En una masa de fibras carnosas rojas ó estriadas, que se dividen en..	Fibras de las auriculas, que se subdividen en..	Propias, que pueden ser..	Circulares.
				En asas.
				Entrecruzadas.
				En esfinter.
			Comunes ó unitivas, representadas por una cinta delgada que va desde la cara anterior de una aurícula á la misma cara de la opuesta.	
		Fibras de los ventrículos, que se subdividen en..	Propias.....	Estas fibras tienen una disposicion muy intrincada, y merecen descripcion particular.
			Comunes.....	
	3.º En aparato de roce, que está representado por	La serosa externa ó pericardio, que es un saco seroso metido dentro de otro fibroso.		
		La serosa interna ó endocardio, que es de estructura análoga á la de la membrana interna de los vasos, con la cual se continua.		
	4.º En elementos generales de toda organizacion, esto es	Vasos, que son las.....	Arterias cardíacas ó coronarias derecha é izquierda.	
			Venas cardíacas ó coronarias grande y pequeñas.	
		Nervios, que vienen del plexo cardíaco, formado por el	Pneumogástrico.	
			Gran simpático.	

A. *Anillos sólidos del corazon.*

Los anillos sólidos, llamados tambien *zonas fibrosas del corazon,* son *cuatro,* uno para cada orificio de la base de los ventrículos, y, por consiguiente, se dividen en *auriculo-ventriculares* y *arteriales.*

Las *dos zonas auriculo-ventriculares* son tendones planos en forma de anillos incompletos, aplicados el uno al otro al nivel del tabique inter-ventricular y contra el anillo aórtico, los cua-

les, contorneándose á derecha é izquierda y alrededor de los orificios de su nombre, se pierden por sus extremos entre las fibras de la masa carnosa. Estas zonas tienen *una cara superior* y *otra inferior, un borde externo* y *otro interno.*

La *cara superior* da insercion á los manojos musculares de las aurículas.—La *inferior* presta fijeza á los de los ventrículos.—El *borde externo* desempeña el mismo oficio que las caras.—El *interno* se prolonga para formar la parte sólida de las válvulas tricúspide y mitral, y se continúa por intermedio de éstas con los cordones tendinosos, que efectúan su insercion en las paredes de los ventrículos. Las zonas aurículo-ventriculares son de tejido conectivo condensado blanco, y en el punto

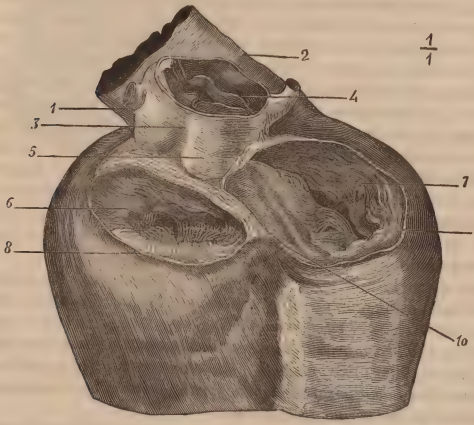

FIGURA 99.—*Anillos fibro-cartilaginosos auriculo-ventriculares.* (PARCHAPE). *

* 1. Arteria pulmonar.—2. Borde superior del infundíbulum.—3. Aorta.—4. Válvulas sigmoídeas.—5. Abolladuras de la aorta que corresponden á estas últimas válvulas.—6. Orificio aurículo-ventricular izquierdo.—7. Orificio aurículo-ventricular derecho.—8. Anillo fibro-cartilaginoso izquierdo.—9. Anillo fibro-cartilaginoso derecho.—10. Aplicacion y union de los dos anillos en la línea media.

de contacto con la zona aórtica encierran un núcleo cartilaginoso que, osificándose con mucha rapidez en los grandes rumiantes, constituye el *hueso cardíaco* de estos animales.

Las *dos zonas arteriales* son dos anillos completos situados en el orígen de los troncos vasculares pulmonar y aórtico.—Su *contorno superior* ó *externo* se continúa insensiblemente con el tejido de la arteria.—Su *contorno inferior* ó *interno* envia tres festones que, envueltos por la serosa intra-cardíaca, componen la parte resistente de las válvulas sigmoídeas.

B. *Fibras musculares del corazon.*

Las fibras carnosas que componen la masa del corazon pertenecen por sus atributos anatómicos á las de la vida animal de Bichat; pero se diferencian de éstas por algunos rasgos de importancia, que expondremos con el laconismo posible: 1.° El diámetro de las fibras de los músculos voluntarios se eleva á seis ú ocho céntimas de milímetro, y el de las del corazon no excede de dos céntimas de milímetro. 2.° Estas últimas no se reunen en manojos primitivos, secundarios y terciarios, y, por consiguiente, carecen de miolemas y de perimisions. 3.° Tienen muy poco tejido conectivo inter-fibrilar. 4.° No son paralelas é independientes, sino bifurcadas y ramificadas para poder formar anastómosis, prestarse mútuo apoyo y verificar contracciones simultáneas, cual conviene á la funcion cardíaca.

La estructura de las fibras carnosas del corazon está sometida como otras muchas á ley general de M. Denonvilliers, que dice así: *En todas partes en que hay que comunicar un movimiento, la fibra muscular aparece con sus propiedades esenciales, y que, inmutable en cierto modo en su constitucion interna, se modifica hasta lo infinito en su forma, para armonizarse con el oficio que tiene que desempeñar.*

No podemos entrar en otra clase de consideraciones anatomo-fisiológicas trascendentales, porque nos alejaríamos demasiado de nuestro objeto principal.

Las fibras carnosas que componen el corazon son de *dos clases: de las aurículas* y *de los ventrículos.*

Fibras de las aurículas.—Éstas se dividen en *propias* y *comunes* ó *unitivas.*

Las *fibras propias* pueden ser *circulares,* que están colocadas alrededor de los orificios aurículo-ventriculares; en *asas,* que se hallan entrecruzadas consigo mismas y con las anteriores, y en *esfínteres,* que rodean las aberturas de las venas y el anillo de Vieussens.—Las *fibras comunes* ó *unitivas* son ménos numerosas que las propias, y constituyen una cinta delgada, que se extiende desde la cara anterior de una aurícula á la misma cara de la opuesta.

Fibras de los ventrículos.—Para exponer este difícil punto científico, nos valdremos de la fórmula de Winslow, no sólo por ser la más admitida, sino porque nos parece la más lógica y fácil de comprender. Dice así: *Las fibras de los ventrículos forman dos sacos musculosos metidos dentro de un tercero.* Es decir que cada ventrículo tiene *un saco carnoso propio,* cubierto exteriormente por *otro comun.* Segun la teoría de Winslow, los ventrículos presentan, aunque en otra forma, los mismos órdenes de fibras carnosas que las aurículas: *propias* y *comunes.*

FIGURA 100.—*Remolino de la punta del corazon.*—(BOURGERY).*

Las *fibras propias* constituyen por su conjunto dos conóides huecos, que están aplicados el uno al otro, para componer el tabique inter-ventricular, como los tubos de una escopeta de dos cañones. Estos conóides están abiertos por sus dos extremos.—*Superiormente* comunican con los orificios aurículo-ventriculares y con los arteriales.—*Inferiormente* tienen un orificio estrecho, que se abre á bastante distancia de la punta del corazon. Los experimentos de Gerdy han demostrado: 1.° Que los elementos componentes de los conos cardíacos forman asas insertas por sus extremidades en las zonas aurículo-ventriculares y arteriales. 2.° Que se abrazan las unas á las otras en las paredes del corazon, como si fueran cucuruchos de papel de

* 1. Remolino y boquete de la punta.—2. Aurícula.—3. Entrecruzamiento de las fibras unitivas anteriores y posteriores.

tamaño diferente encajados los unos dentro de los otros, y que se hubiesen aplanado para constituir una lámina triangular.

Las *fibras comunes ó unitivas* dan lugar por su union á la concha exterior, en la cual se hallan encerradas las fibras pro-

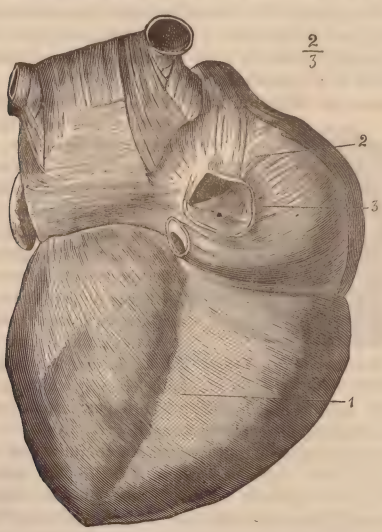

FIGURA 101.—*Fibras unitivas posteriores del corazon y fibras de la cara posterior de las auriculas.*—(BOURGERY). *

pias. Aquellas toman orígen en las zonas de la base de la masa ventricular, y descienden hácia el vértice del cono. Las del lado derecho se inclinan adelante, y las más anteriores siguen la direccion del eje mayor de los ventrículos. Las de la cara izquierda caminan de arriba abajo y de delante atrás, y las pos-

* 1. Fibras unitivas posteriores.—2. Fibras de la aurícula derecha.—3. Fibras de la vena cava inferior.

teriores se rollan de izquierda á derecha alrededor del ventrículo de la sangre roja. Cuando todas estas fibras llegan á la punta del órgano se contornean de izquierda á derecha y de delante atrás, formando una espira, llamada *remolino cardiaco.* Las fibras de éste se reflejan de abajo arriba; salvan la abertura inferior de cada uno de los conos de fibras propias; penetran en las cavidades ventriculares, y terminan fijándose en las zonas respectivas.

Segun lo que acabamos de exponer, las fibras comunes forman en cada ventrículo un *plano superficial* y *otro profundo* ó *reflejado,* dentro de los cuales están alojados los conos que ya conocemos, y describen verdaderos *ochos* (guarismo), cuyo ojo pequeño se halla alrededor de la punta del corazon. En este sitio se apelotonan las fibras carnosas, y dejan en el centro de la abertura del ocho un *orificio* ó *espacio particular,* por donde puede introducirse un estilete que fácilmente llega á la cavidad del ventrículo, sin interesar otra sustancia que la serosa interna.

A mediados del siglo XVII, Nicolás Stenon demostró que las fibras del corazon, como las de los demás músculos, son carnosas en su parte media y tendinosas en sus extremidades. Esta ley, tan fácil de comprender, es muy notable en las fibras ascendentes ó reflejas, las cuales se fijan en las zonas por verdaderos cordones blancos, y forman *relieves* ó *columnas* carnosas y tendinosas de *tres órdenes.*—Las del *primer órden,* llamadas tambien *pilares del corazon,* son gruesas y cortas, y se hallan fijas por su base en las paredes del ventrículo, insertándose en su vértice ó parte libre los tendones que proceden de las válvulas aurículo-ventriculares.—Las del *segundo órden* son libres por su parte media y adherentes por sus extremidades á las paredes del órgano.—Las del *tercer órden* están unidas por toda su longitud, y representan verdaderos relieves de la sustancia cardíaca.

C. *Envolturas del corazon ó aparato de roce.*

Las membranas que protegen este órgano han sido calificadas por M. Bouillaud con el nombre de *pericardio* y de *endocardios.*

Pericardio.—Esta envoltura es un saco fibro-seroso, que no sólo rodea á la víscera, sino que la fija en el torax y favorece sus movimientos. Dicho saco está formado de *una hoja fibrosa,* dentro de la cual se encuentra desarrollada *una membrana serosa.*

La *hoja fibrosa del pericardio* tiene casi la misma forma del corazon, y presenta *una cara externa* y *otra interna, una base* y *un vértice.*—La *cara externa* se halla en contacto con las dos hojas del mediastino.—La *interna* está cubierta por la hoja parietal del pericardio.—La *base* abraza y se adhiere á la vez á los vasos que salen del cono cardíaco; es contínua con la vaina celulosa de estos, y se fija en el músculo largo del cuello.—El *vértice* es plano por sus lados, prolongado de delante atrás, y se inserta en la cara superior del esternon, desde el nivel de la cuarta costilla hasta el apéndice xifóides.

La *membrana serosa del pericardio* tiene la misma forma é idénticas hojas que las demás membranas serosas.—La *superficie adherente* de la hoja parietal está unida á la cara interna del saco fibroso del pericardio, y se refleja alrededor de los vasos que parten del corazon.—La *superficie adherente* de la hoja visceral envuelve en una sola vaina á los troncos arteriales y á una pequeña parte de los venosos; protege la terminacion de las venas pulmonares, y desciende tapizando á la masa adiposa que rodea la base de la bomba cardíaca, á las aurículas y á los ventrículos.—Las *caras libres* de estas dos hojas se ponen en contacto, y se hallan lubrificadas en el estado normal por muy poca serosidad.

Endocardios.—Existen *dos serosas* internas: *una para el corazon derecho* y *otra para el izquierdo.* Estas membranas cubren las bolsas cardíacas; forman dobleces á las válvulas de las aberturas aurículo-ventriculares y arteriales, y tienen con corta diferencia la misma estructura que la membrana interna de los vasos, con la cual se continúan.

D. *Vasos y nervios del corazon.*

Las *arterias cardíacas,* que salen del orígen de la aorta primitiva, son las que llevan la sangre al corazon y á sus envolturas. Dichos vasos abandonan su situacion profunda; se colocan

en los surcos horizontal y verticales; recorren el trayecto de estos, y componen dos orlas ó coronas, de las cuales salen ramos que se distribuyen por todo el órgano.—Las *venas* están representadas por la *gran vena cardíaca,* que termina en la aurícula derecha y por algunos ramos pequeños, que proceden del ventrículo derecho.—Los *linfáticos* acompañan á las arterias, y despues de recorrer la hoja visceral de la serosa del pericardio, penetran en los gánglios de la base del corazon.

Los *nervios* vienen del plexo cardíaco, que está formado por el pneumogástrico y por el gran simpático.

Diferencias.—El corazon del *Buey,* del *Carnero* y de la *Cabra* es más cónico, y tiene tres surcos longitudinales. El del buey está además provisto del hueso cardíaco que ya conocemos, y de un *núcleo huesoso* inconstante, situado en la zona pulmonar.—El del *Cerdo* es parecido al de los solípedos; su direccion es más oblicua, y el pericardio se fija en el esternon al nivel de la tercera costilla, en el apéndice xifóides y en el diafragma.—El del *Perro* y del *Gato* es ovóide ó redondeado; descansa en la cara superior del hueso del pecho; su cara anterior se hace inferior; su punta toca al diafragma, y su pericardio se inserta en el centro frénico.

ARTERIOLOGÍA Ó ARTERIOGRAFÍA.

Etimología y definicion.—Damos el nombre de arteriología, del griego *arteria,* arteria, y *logos,* discurso, *á la rama de la anatomía descriptiva que tiene por objeto el estudio de las arterias.*

Llamamos arterias, del griego *aer,* aire, y *terein,* conservar, *á unos tubos cilíndricos, rectos ó curvos, membranosos, amarillo-elásticos, ramificados y comunicantes, situados en las partes profundas de las regiones; dichos tubos, partiendo de la base de los ventrículos del corazon, no tienen el oficio de conducir aire, como creyeron los antiguos, sino de llevar la sangre á todos los órganos de la máquina viva.*

Division.—Los vasos arteriales ó de accion centrífuga están representados por *dos árboles,* cuyos troncos, completamente independientes, se llaman *arteria pulmonar* y *arteria aorta.*—El *primero* nace de la base del ventrículo derecho, y ramificándose en el pulmon, constituye el arbol de la circulacion centrífuga pequeña ó de sangre negra.—El *segundo* parte del ventrículo izquierdo, y distribuyéndose por todas las partes del cuerpo, compone el arbol de la circulacion centrífuga grande ó de sangre roja.

CAPÍTULO VII

DE LA ARTERIA Ó TRONCO PULMONAR.

(Figs. 94, 95, 96 y 102).

Definicion.—La arteria pulmonar, llamada muy bien *vena arteriosa* por los antiguos, *es un tronco vascular, de diámetro casi igual al de la aorta, pero de paredes más delgadas, y situado superficialmente en la parte izquierda de la base del corazon; dicho tronco, saliendo del ventrículo derecho de este órgano, y dirigiéndose arriba y atrás hasta el orígen de los brónquios, acompaña las divisiones de estos, llevando la sangre negra al órgano de la hematosis.*

Division.—El tronco arterial pulmonar presenta un *orígen,* un *trayecto* y una *terminacion.*

El *orígen* de este vaso no es otro sino el infundíbulum del ventrículo derecho del corazon, en donde se encuentra la zona fibrosa y las tres válvulas sigmoídeas correspondientes.—El *tra-*

yecto del mismo tronco vascular es curvilíneo y de concavidad ínfero-posterior, hallándose envuelto por la vaina serosa comun y unido al lado izquierdo de la aorta por medio de un cordon elástico, que en el feto constituia el *conducto arterial* ó *tubo arterioso.*—La *terminacion* está representada por *dos ramas,* que nacen del tronco cuando este vaso se coloca encima de la aurícula izquierda, las cuales, penetrando en cada uno de los pulmones, y siguiendo las divisiones de los brónquios, forman redes en la superficie de las vexículas pulmonares.

No debemos terminar la descripcion de dicho tronco vascular sin exponer las particularidades que ofrece en su estructura y la comunicacion que tiene con la arteria aorta en el período fetal.

Las paredes de la *vena arteriosa de los antiguos* son más delgadas que las del tronco aórtico. El tejido de ésta es amarillo elástico como en los demás vasos de su especie; pero observamos con mucha frecuencia que las fibras del corazon se prolongan de tal manera hácia la arteria pulmonar que, como ha visto M. Chauveau en un asno, constituyen casi todo el espesor de sus membranas.

En sitio más oportuno diremos que la sangre que cursa por el corazon derecho del feto no va toda á los pulmones, sino que la mayor parte de la oleada del líquido nutritivo se trasmite á la aorta por un ancho y corto tubo, llamado *conducto arterial* ó *arterioso.* El diámetro de este conducto es en los primeros tiempos de la vida intra-uterina muy superior al de las ramas que penetran en los pulmones. Luego disminuye gradualmente, mientras que estas últimas adquieren dimensiones más considerables, desarrollándose por completo y de un modo rápido despues del nacimiento, época en la que el conducto arterial se oblitera y queda reducido á un cordon fibroso más estrecho por su centro que por sus extremos.

CAPÍTULO VIII

DE LA ARTERIA AORTA Ó TRONCO AÓRTICO.

(Figs. 42, 43, 80, 81, 94, 95, 96 y 102).

Etimología y definicion.—La aorta, del griego *aorta,* arteria, y llamada por los latinos *arteria magna* ó *arteriarum omnium mater, es el vaso de mayores dimensiones de la economía animal, situado profundamente entre las aurículas y el lado derecho de la arteria pulmonar; cuyo vaso, saliendo del ventrículo izquierdo del corazon, abandonando pronto la tutela de aquellos órganos, y encorvándose hácia arriba, adelante y atrás para buscar apoyo en la cara inferior del ráquis, se divide en tubos de diámetros menores, que conducen la sangre roja á todas las partes de la máquina viva.*

Division.—La aorta de los solípedos y de otros animales domésticos está formada de *tres troncos secundarios*, que denominamos *primitiva, anterior* y *posterior*.

ARTÍCULO XVII.

De la arteria aorta primitiva.

Definicion.—Damos este nombre *á un vaso de mucho diámetro y de seis á ocho centímetros de longitud, situado entre las aurículas y el lado derecho de la arteria pulmonar en direccion oblicua de abajo arriba y de atrás adelante; dicho vaso, partiendo del infundíbulum del ventrículo izquierdo del corazon, y terminando en el punto de arranque de las aortas anterior y posterior, constituye el verdadero tronco del arbol centrífugo de la sangre roja.*

Division.—La arteria que nos ocupa no proporciona más que las *dos cardíacas* ó *coronarias*, que son *derecha* é *izquierda*.

1.º Arteria cardíaca ó coronaria derecha. (Figs. 95 y 96).

La coronaria derecha nace perpendicularmente del nivel de las válvulas sigmoídeas y de delante del tronco aórtico; se dirige adelante, pasando por debajo de la arteria pulmonar y de la aurícula anterior; describe una curva para colocarse en la porcion derecha del surco horizontal del corazon; camina hácia la cisura ventricular del mismo lado, y se divide en *dos ramos:* uno *largo* que, descendiendo por esta cisura hasta la punta del cono cardíaco, se anastomosa con un ramo análogo de la otra coronaria, y otro *corto* que, continuando por dicho surco, comunica con el que viene de la porcion izquierda de éste.

2.º Arteria cardíaca ó coronaria izquierda. (Fig. 95).

La coronaria izquierda parte en ángulo recto del lado opuesto al de la precedente; pasa por detrás de la arteria pulmonar, y cuando llega debajo de la aurícula posterior, se divide en *dos ramos,* uno *vertical* y otro *horizontal.*—El *primero* baja por el surco ventricular izquierdo, para anastomosarse con el ramo

derecho en el vértice del corazon.—El *segundo* camina por la porcion izquierda del surco de su nombre, para verificar lo mismo con el vaso análogo del lado contrario.

De esta disposicion de las arterias coronarias podemos deducir: 1.° Que la bomba cardíaca se halla rodeada de *un círculo arterial horizontal,* que puede compararse al *ecuador,* y de otro *vertical,* que parece un *meridiano.* 2.° Que los ramos que componen dichos círculos máximos se anastomosan en arcada, asegurando de esta suerte la nutricion de la víscera. 3.° Que de estas arcadas y del trayecto de los vasos que las forman brotan ramitos en todas direcciones, que se esparcen por las caras del órgano y se pierden en el espesor de su tejido.

ARTÍCULO XVIII.

De la arteria aorta anterior.

(Figs. 94, 95, 96 y 102).

Definicion.—La aorta anterior *es el tronco más pequeño de los dos que continúan la primitiva y de cinco á seis centímetros de longitud, situado en la cavidad torácica en direccion oblicua de abajo arriba y de atrás adelante, entre el pericardio y las dos láminas del mediastino, encima de la aurícula derecha, debajo de la tráquea y á la izquierda de la cava anterior, y dividiéndose en tubos de diámetros decrecientes, no sólo envía la sangre nutritiva á parte del pecho, al cuello y á la cabeza, sino tambien á los miembros anteriores.*

Division.—Este tronco arterial, despues de abandonar algunos ramitos insignificantes, que penetran en los órganos con él relacionados, se bifurca produciendo *dos troncos secundarios,* que reciben la denominacion de *braquiales ó arterias axilares.*

Antes de entrar en materia, y con objeto de obviar dificultades, hemos conceptuado utilísimo la insercion de un cuadro sinóptico, en el cual no sólo exponemos este importante tronco vascular, sino tambien las ramas y ramos que de él emanan.

LA ARTERIA AORTA ANTERIOR SE DIVIDE EN LOS DOS TRONCOS SIGUIENTES:

- 1.º ARTERIA AXILAR IZQUIERDA, que se divide en.....
  - Porcion intra-torácica, que produce cuatro vasos, llamados..
    - 1.º Arteria dorsal ó dorso-muscular, que emite...
      - La arteria subcostal, con los.....
        - Ramos innominados.
        - Segundo, tercero y cuarto inter-costales.
        - Segundo, tercero y cuarto medulares.
    - 2.º Arteria cervical superior con.....
      - La primera inter-costal.
      - La primera medular.
    - 3.º Arteria vertebral, que envia.....
      - Vasos para los músculos del cuello.
      - Ramos para los músculos profundos del cuello.
    - 4.º Arteria torácica interna, que despide.....
      - Ramos espinales ó medulares.
      - Ramitos superiores, inferiores y externos.
      - La arteria abdominal anterior.
      - La arteria esternal.
  - Porcion extra-torácica, que despide cuatro vasos denominados...
    - 1.º Arteria torácica externa.
    - 2.º Arteria cervical inferior, con sus ramos ascendentes y descendentes.
    - 3.º Arteria supescapular.
    - 4.º Arteria subescapular, que da..
      - Un ramo para el músculo gran dorsal.
      - La arteria escápulo-humeral ó circunfleja posterior
      - Ramos musculares anteriores y posteriores.
  - Arteria humeral ó continuacion de la anterior, que se divide en los seis vasos siguientes
    - 1.º Arteria pré-humeral ó circunfleja anterior de la espalda.
    - 2.º Arteria colateral externa del codo ó humeral profunda.
    - 3.º Arteria colateral interna del codo ó epicondiloídea, con sus ramos nutricio del humero, articulares y musculares.
    - 4.º Arteria principal del músculo biceps del brazo.
    - 5.º Arteria radial anterior con sus.....
      - Ramos musculares.
      - Ramos articulares.
      - Ramos terminales ó anastomosados con las metacarpianas.
      - Dos ramos articulares, que se anastomosan con la epicondiloidea...
      - Ramos musculares grandes, destinados á la region radial posterior.
      - La arteria inter-ósea del antebrazo.
      - Ramos musculares pequeños superficiales.
      - Ramo muscular profundo.
      - El tronco de las inter-óseas metacarpianas
        - Posteriores ó palmarias...
          - Externa.
          - Interna.
        - Anteriores ó dorsales.....
          - Externa.
          - Interna.
        - Un ramo para la arcada supcarpiana.
        - Arteriolas sinoviales, tendinosas y cutáneas.
        - Un ramo retrógrado y anastómico.
    - 6.º Arteria radial posterior, que da
      - La arteria colateral de la caña, que produce.
      - Las arterias digitales, que emiten...
        - Ramitos para el menudillo.
        - Ramitos para el espolon.
        - La arteria perpendicular.
        - Ramitos tendinosos y subcutáneos
        - La arteria de la almohadilla plantar
        - El círculo coronario.
        - Las ungulares plantares.
        - Las pre-plantares.

2.º ARTERIA AXILAR DERECHA Ó TRONCO BRÁQUIO-CEFÁLICO, que sufre las mismas divisiones toracicas y braquiales que la axilar izquierda, dando además origen al tronco de las carótidas primitivas, que describimos separadamente.

ARTÍCULO XIX.

De los troncos braquiales ó arterias axilares.

(Figs. 94, 95 y 102).

Definicion.—Damos este nombre *á las ramas terminales de la aorta anterior, las cuales, partiendo de este tronco, pasando por entre las láminas del mediastino y por debajo de la tráquea, saliendo del pecho por delante de la primera costilla y describiendo una gran curva para colocarse en la cara profunda de la espalda, producen un número considerable de vasos de mucho calibre, que reparten el líquido nutritivo en el torax, en el cuello y en los miembros torácicos.*

Division.—Las arterias axilares son *derecha* é *izquierda*. La *primera* es mucho más gruesa en su orígen, porque además de enviar las mismas ramas que la *segunda*, da el *tronco comun* de las *carótidas primitivas*, la cuales por su gran importancia merecen describirse en artículo separado.

Las axilares constan de *dos porciones:* una *torácica* ó *intra-torácica*, y otra *axilar propiamente dicha* ó *extra-torácica*.

La *porcion intra-torácica* está representada por dos troncos que se separan el uno del otro en ángulo agudo; marchan adelante por entre las dos láminas del mediastino anterior; se aplican á la cara interna de las dos primeras costillas, y están acompañadas por los nervios cardíacos, pneumogástricos, laríngeos inferiores y diafragmáticos.—El *tronco derecho* se encuentra casi en la línea media, debajo de la tráquea, á la izquierda y encima de la vena cava anterior.—El *izquierdo* se eleva un poco por el lado de aquel tubo, y toca por su parte interna al conducto torácico. De esta porcion de cada una de las axilares salen *cuatro ramas*: *tres superiores*, que son las *arterias dorsal, cervical superior y vertebral*, y *una inferior*, que es la *arteria torácica interna*.

La *porcion axilar* ó *extra-torácica* no es otra cosa que la continuacion de los dos troncos que componen la porcion intra-torácica, los cuales describen una curva que contornea al borde

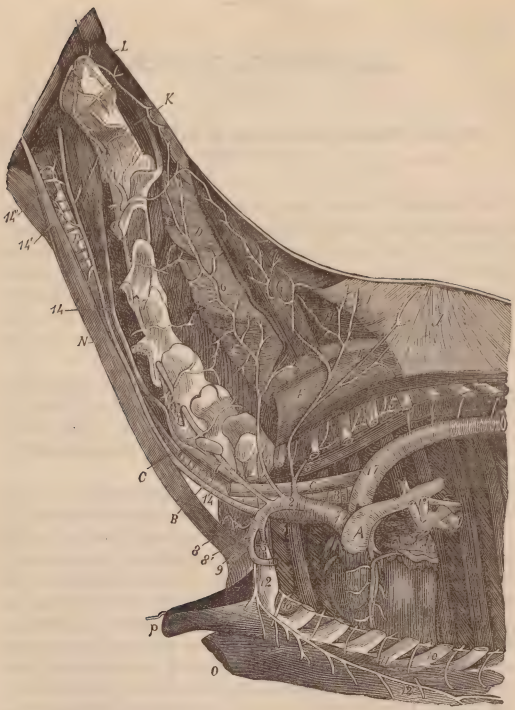

FIGURA 102.—*Distribucion de la aorta arterior del Caballo.*—(CH). *

* 1. Aorta anterior.—2. Arteria axilar izquierda.—3. Arteria axilar derecha.—4. Arteria dorsal.—5 y 5. Arteria subcostal.—6. Arteria cervical superior.—7. Arteria vertebral.—8 y 8.' Arteria cervical inferior. 9. Origen de la toracica interna.—10 y 10. Orígenes de los ramos externos ó inter-costales de esta arteria.—11. Uno de sus ramos inferiores.—12. Arteria toracica externa.—13. Origen de la supescapular.—14 y 14. Arteria carótida primitiva.—14' y 14.'' Arterias tiroideas.—15. Arteria atloido-muscular.—16. La occipito-muscular.—17. Aorta posterior.—A. Arteria pulmonar.—B. Tráquea.—C. Esófago.—D. Ligamento cervical.—E. Rama superior del ilio-espinal.—F. La inferior del mismo.—G. Complexo grande.—H. Esplenio.—I, J. Aponeurosis de origen del esplenio y del dentellado pequeño anterior.—K. Corte del oblicuo grande de la cabeza.—L. Recto superior grande de la cabeza.—M. Id. inferior grande.—N. Esterno-maxilar.-O, P. Esterno-trocantiniano y esterno-escapular vueltos hácia abajo.

anterior de las primeras costillas por debajo de la insercion de los escalenos y entre los nervios de los plexos braquiales; se dirigen hácia atrás acompañados de las venas correspondientes; cruzan el tendon de los músculos subescapulares, tocando al punto de la insercion braquial del esterno-trocantiniano; se encuentran comprendidos entre los nervios medianos, humeral anterior y cubital; siguen por el intersticio que dejan el subescapular y el adductor del brazo, y pierden en este sitio su nombre primitivo para tomar el de *arteria humeral,* que es continuada por las *radiales anterior* y *posterior.*

Las ramas que se escapan de cada una de las axilares extratorácicas *son cuatro: dos* que parten del nivel de la primera costilla, *una* por abajo y *otra* por delante, y se llaman *arterias torácica externa* y *cervical inferior;* y otras *dos* que toman orígen de la porcion axilar propiamente dicha, y se denominan *supescapular* y *subescapular.*

§ I. RAMAS INTRA-TORÁCICAS DE LA ARTERIA AXILAR.

1.° Arteria dorsal, dorso-muscular ó cérvico-transversal.

(Figs. 94, 95 y 102).

Esta rama es la primera que emana del tronco de la axilar; marcha ascendente por entre las dos láminas del mediastino, cruzando la direccion de la tráquea, del conducto torácico, del esófago, del nervio gran simpático y del músculo largo del cuello; alcanza al segundo espacio inter-costal; salva este espacio; se encorva un poco hácia atrás, y colócase en el intersticio que separa los músculos angular y dentellado grande de la rama inferior del ílio-espinal, en cuyo punto se divide en *varios ramos,* que se pierden en la region de la cruz, cursando por entre este último órgano contráctil, el esplenio, los dentellados grande y pequeño y el romboídeo. Uno de los *más anteriores* camina paralelamente á la arteria cervical superior y por entre el esplenio y el gran complexo, verificando anastómosis con dicha arteria, con la vertebral y con la occípito-muscular.

El vaso que venimos describiendo emite de su trayecto *arteriolas* insignificantes, que se distribuyen en las partes inmediatas, y *un ramo muy grueso* llamado *arteria subcostal (intercostal superior* en el hombre). Este tubo vascular es curvilíneo,

y marcha arriba y atrás; se coloca con el nervio trisplánico debajo de los cuerpos vertebrales y al lado del músculo largo del cuello; despide la *segunda, tercera* y *cuarta inter-costales,* y termina ora formando la *quinta* de este nombre, ora anastomosándose con un ramo de la primera inter-costal posterior, ó esparciéndose en las masas carnosas del orígen del dorso.

La arteria dorsal derecha nace por un tronco comun á ella y á la cervical superior, y no está relacionada con el esófago.

2.° Arteria cervical superior, cérvico-muscular ó cervical profunda. (Figs. 94, 95 y 102).

Parte de la rama madre por delante de la anterior, y tiene las mismas relaciones intra-torácicas que ésta. Sale del pecho, pasando por entre las dos primeras costillas; camina adelante y arriba por debajo de la rama inferior del ílio-espinal y del complexo grande; cursa flexuosa por el espacio comprendido entre estos músculos y el ligamento cervical, y llega al nivel de la segunda vértebra del cuello, en cuyo punto sus divisiones terminales se anastomosan con las de la arteria occípito-muscular, con las de la vertebral y con las de la dorsal.

Del trayecto de la arteria que nos ocupa se escapan: 1.° La *primera inter-costal.* 2.° *Ramos numerosos* para los órganos superiores del cuello. 3.° *Un ramo largo* que, atravesando el complexo grande, y colocándose entre éste y el esplénio, se pierde en la sustancia de los mismos. Algunas veces se halla sustituido en parte por la arteria dorsal.

3.° Arteria vertebral. (Figs. 94, 95 y 102).

Nace de la axilar al nivel del espacio que dejan las dos primeras costillas, formando con ésta un ángulo agudo; camina adelante envuelta por el mediastino, y tocando al esófago, á la tráquea y al gánglio cervical posterior; se coloca con los nervios que dan orígen al plexo braquial en el fondo del intersticio que separa las dos porciones del escaleno; pasa por debajo de la apófisis transversa de la sétima vértebra del cuello; recorre los orificios traquelianos, perforando los músculos inter-transversales, y cuando llega al lado de la articulacion axóido-atloídea, termina anastomosándose con la rama retrógrada de la arteria occípito-muscular.

Del trayecto del vaso que describimos salen muchos ramos, que pueden dividirse en *superiores* é *inferiores*, y *externos* é *internos*.—Los *primeros*, que son muy voluminosos, están destinados á los músculos complexos, transverso-espinal del cuello é ilio-espinal, y comunican con las divisiones de las arterias cervical superior y occípito-muscular.—Los *segundos* se ramifican principalmente en los músculos escaleno, largo del cuello y recto inferior grande de la cabeza.—Los *terceros* son muy pequeños, y se pierden en los inter-transversales.—Los *cuartos* penetran por los agujeros de conjuncion, y desaguan en el vaso depositario de la sangre que va á la arteria espinal media.

4.º Arteria torácica interna ó mamaria interna.

(Figs. 95 y 102).

Este vaso emana del tronco braquial al nivel de la primera costilla; describe una curva rápida para colocarse en la cara superior del esternon y en la interna de los cartílagos esternales; pasa por debajo del músculo triangular; alcanza á la base del apéndice xifóides, y acaba su camino formando las *arterias abdominal anterior* y *asternal*.

Del trayecto de la torácica se desprenden *tres órdenes* de ramos: *superiores, inferiores* y *externos*.—Los *primeros* son muy delgados, y se distribuyen en el mediastino y en el pericardio.—Los *segundos* tienen más calibre; atraviesan los espacios intercostales; penetran en los músculos del pecho, y comunican con los ramos de la arteria torácica externa.—Los *terceros* siguen á lo largo de dichos espacios, y cada uno de ellos se bifurca en dos ramitos, que se anastomosan por inosculacion con las divisiones de las siete primeras inter-costales.

La *arteria abdominal anterior* es una de las ramas terminales de la torácica interna. Dicho vaso se dirige hácia atrás, formando con la asternal un ángulo agudo; sale del torax, pasando por debajo del apéndice xifóides; colócase en la cara superior del músculo recto del vientre; envia algunos ramitos á este órgano y á los demás de las paredes de esta cavidad, y se anastomosa con la abdominal posterior.

La *arteria asternal* es otra de las ramas terminales de la torácica interna. Cursa por dentro del círculo cartilaginoso de las costillas falsas; cruza la direccion de los dentellones del mús-

culo transverso del abdómen; se extiende hasta el trece espacio inter-costal, y comunica con la arteria de esta misma parte. En su trayecto abandona *ramitos inter-costales,* que se comportan como los de la torácica interna, *pequeños vasos diafragmáticos* y *ramificaciones* que se pierden en el transverso del vientre.

§ II. RAMAS EXTRA-TORÁCICAS DE LA ARTERIA AXILAR.

1.° Arteria torácica externa, mamaria externa ó torácica inferior. (Figs. 95 y 102).

Este vaso, aunque de orígen variable, parte ordinariamente de delante de la torácica interna; contornea el borde anterior de la primera costilla; camina hácia atrás; se sitúa en la cara interna de los músculos esterno-escapular y esterno-trocantiniano, y se pierde en la sustancia de estos órganos. Uno de los ramos delgados que proporciona acompaña á la vena de la espuela y termina en el panículo carnoso.

2.° Arteria cervical inferior ó traquelo-muscular. (Figs. 95 y 102).

Nace casi siempre de detrás de la rama madre; se coloca entre el músculo esterno-escapular, el golfo de las venas yugulares y los gánglios de la entrada del pecho, y despues de recorrer un corto trayecto, abandona *dos ramos,* que forman un ángulo muy agudo.—El *ramo anterior* (cervical ascendente en el hombre) cursa por entre el mastóido-humeral y el subescápulo-hioídeo, agotando sus divisiones en estos órganos, en los gánglios del encuentro, en el esterno-escapular y en el angular del omoplato.—El *ramo posterior* (arteria acromio-torácica en el hombre) camina por el espacio que dejan el mastóido y esterno-humerales, acompañando á la vena cefálica, y se distribuye en estos músculos y en los esterno-aponeurótico y esterno-escapular.

3.° Arteria supescapular ó escapular superior. (Fig. 102).

Es un tubo pequeño y flexuoso, que sale del tronco braquial un poco ántes de que éste alcance al tendon del subescapular; asciende colocado en el intersticio comprendido entre este ór-

gano contráctil y el supespinoso; envia algunos ramitos al esterno-escapular, y fina en los anti y posti-acromianos, en el orígen del coraco radial y en la articulacion de la espalda.

4.° Arteria subescapular ó escapular inferior.

Este vaso tiene mucho calibre, y es el que establece el límite entre el tronco de la axilar y la arteria humeral. Parte en ángulo recto del tronco referido y del nivel del espacio que aisla el subescapular y el adductor del brazo; marcha hácia arriba, siguiendo la direccion del mismo espacio; cursa por la cara interna del extensor grueso del antebrazo, y termina en el ángulo dorsal de la escápula.

Del trayecto de la subescapular brotan los ramos siguientes: 1.° *La arteria del gran dorsal.* 2.° *La escápulo-humeral ó circunfleja posterior de la espalda.* 3.° *Ramos musculares.*

La *arteria del gran dorsal* es un vaso que sube por la cara interna y borde inferior del músculo de su nombre, para perderse en su masa y en el panículo carnoso.

La *arteria escápulo-humeral ó circunfleja posterior de la espalda* contornea de dentro afuera todo el pliegue de la articulacion, pasando por debajo del extensor grueso del antebrazo y de los abductores del brazo, y fina como el nervio circunflejo que la acompaña en estos órganos contráctiles, en el flexor oblicuo, en el extensor corto, en el mastóido-humeral y en el panículo carnoso.

Los *ramos musculares* son los que se escapan del trayecto del vaso principal, los cuales por su direccion pueden dividirse en *anteriores* y *posteriores,* que se pierden en los músculos inmediatos.

§ III. ARTERIA HUMERAL.

Definicion.—Llámase así *un vaso de mucho calibre, curvilíneo, de concavidad anterior y contínuo con el tronco de la axilar, situado casi verticalmente en la cara profunda de la region de su nombre, detrás del nervio mediano, delante de la vena del brazo y entre los músculos escápulo-humerales internos; cuyo vaso, extendiéndose desde el punto de partida de la arteria subescapular hasta cerca de la juntura del antebrazo, produce los*

ramos que llevan la sangre á los tres cuartos inferiores del miembro torácico.

Division.—Los ramos que emanan del vaso que acabamos de definir son los *seis siguientes:* 1.° *Arteria pre-humeral ó circunfleja anterior de la espalda.* 2.° *Arteria colateral externa del codo ó humeral profunda.* 3.° *Arteria colateral interna del codo, epicondiloidea ó cubital.* 4.° *Arteria principal del biceps del brazo.* 5.° *Arteria radial anterior.* 6.° *Arteria radial posterior.*

1.° Arteria pre-humeral ó circunfleja anterior de la espalda.

Este vaso nace en ángulo recto; se dirige adelante; pasa por entre las dos ramas del córaco-braquial; contornea la cara anterior del húmero por debajo de la corredera de desliz del biceps del brazo; da ramitos á estos músculos y á la juntura de la espalda, y termina en el mastóido-humeral. Uno de los ramos articulares asciende por el lado externo del tendon del subespinoso, y se anastomosa con las divisiones de la circunfleja posterior.

2.° Arteria colateral externa del codo ó humeral profunda.

Esta arteria tiene bastante calibre, y parte en ángulo recto de la rama madre y del nivel del tendon comun al gran dorsal y al adductor del brazo; recorre un trayecto muy corto, y se divide en *dos ramos principales: uno* que envia sus arteriolas á la masa del extensor grueso, y *otro* que pasa por debajo de este músculo; contornea con el nervio radial al flexor oblicuo del antebrazo; camina por debajo del extensor corto; desciende con su nervio satélite por delante de la articulacion del codo, y despues de haber abandonado algunos ramitos para los músculos olecranoídeos, comunica con la radial anterior.

3.° Arteria colateral interna del codo, epicondiloídea ó cubital.

Es más pequeña que la precedente, y viene de la rama madre al nivel del agujero de nutricion del húmero. Marcha atrás y abajo aplicada á la cara interna de este hueso; camina flexuosa por debajo del extensor largo del antebrazo y por el borde inferior del mediano; baja por detrás del epitrócleo y del cúbito; se coloca entre los flexores oblicuo y externo del metacarpo, siendo

acompañada de la vena cubital y del nervio de este último nombre; llega cerca de la rodilla, y termina anastomosándose con un ramo de la arteria radial posterior.

De su trayecto anti-braquial no salen mas que algunos ramitos musculares de poca importancia; pero ántes de que el vaso que nos ocupa llegue al antebrazo, proporciona: la *arteria nutricia* del *húmero, ramitos articulares* y *ramitos musculares* para los extensores largo y mediano y para el esterno-aponeurótico. Los que llegan á este último músculo atraviesan sus manojos; se hacen subcutáneos, y uno de ellos acompaña á la vena superficial mayor del antebrazo, enviando ramificaciones al pliegue del codo.

4.° Arteria principal del biceps del brazo.

Esta arteria parte de debajo de la anterior, y se divide en *ramos ascendentes* y *descendentes,* que distribuyen sus divisiones en el músculo de su nombre.

5.° Arteria radial anterior.

Es la más pequeña de las dos últimas que da la humeral. Se aisla de la posterior, formando con ella un ángulo agudo un poco por encima de la juntura del antebrazo, por delante de la cual baja; colócase debajo de la extremidad terminal de los músculos flexores de la misma region y de la de orígen del extensor recto del metacarpo, en cuyo punto se aplica al nervio radial; continúa con este cordon nervioso su iniciada marcha por delante del rádio y por detrás del extensor anterior de los falanges; llega muy agotada cerca de la rodilla, y se fracciona en varias arteriolas que, despues de anastomosarse con las divisiones de un ramo de la siguiente y con la inter-ósea del antebrazo, se esparcen por los ligamentos carpianos, por las vainas de los tendones extensores y comunican con las inter-óseas metacarpianas dorsales.

Del trayecto del vaso que nos ocupa salen numerosos ramitos, que todos se pierden ó en la articulacion del codo ó en las masas musculares que la protegen.

6.° Arteria radial posterior. (Figs. 103 y 104).

Es la que representa por su calibre y por el curso que sigue

FIGURA 103.—*Arterias de la mano*, vistas por detrás.—(CH).

la continuacion del tronco humeral. Baja con el nervio cúbito-plantar por el ligamento interno de la juntura del antebrazo; camina á lo largo del flexor correspondiente del metacarpo; llega encima de la arcada ósteo-fibrosa subcarpiana, y se divide en *dos ramas* llamadas *tronco comun de las inter-óseas metacarpianas* y *colateral de la caña,* que termina produciendo las *digitales.*

Del trayecto de esta arteria se desprenden los *cinco órdenes* de vasos siguientes: 1.° *Ramos articulares,* anastomosados con la epicondiloídea. 2.° *Ramos musculares grandes,* destinados á las masas carnosas de la region radial posterior. 3.° La *arteria inter-ósea del antebrazo.* Esta tiene bastante diámetro, y sale, como las precedentes, del nivel de la arcada rádio-cubital; cruza por detrás del rádio y por debajo del músculo perforante; salva la referida arcada, pasando de dentro afuera; desciende á lo largo del extensor lateral de los falanges y por la gotera que forman por fuera los dos huesos del antebrazo, y despues de dejar ramitos á los órganos contráctiles y á la articulacion del codo, acaba generalmente por varias arteriolas, que comunican con las carpianas proporcionadas por la radial anterior. 4.° *Ramos musculares pequeños.* 5.° *Ramo profundo,* que parte del nivel del orígen del perforante; baja por detrás del rádio; verifica anastómosis con la rama productora, con las últimas divisiones de las inter-óseas del antebrazo ó con la arteria epicondiloídea, y está destinado á los tejidos del carpo.

* 1. Arteria radial posterior.—2. Ramo carpiano innominado.—3. Arcada supcarpiana.—4. Arteria epicondiloídea ó cubital.—5. Id. rádio-palmar ó tronco comun de las inter-óseas metacarpianas.—6. Arcada subcarpiana.—7. y 7. Arterias inter-óseas metacarpianas posteriores.—7.' y 7.' Id. inter-óseas metacarpianas anteriores.—y 8. Origen de éstas.—9 y 9. Arteria colateral de la caña.—10. Su rama de comunicacion con las inter-óseas.—11 y 11. Arterias digitales.—12. Anastómosis semilunar en el interior del tejuelo.—13. Ramos que nacen de esta.—14. Arteria ungular plantar, formando esta arcada anastómica.—15. Origen de la ungular pre-plantar.—16. Id. de la arteria de la almohadilla plantar.—17. Id. del ramo anterior del círculo coronario.—18. Ramo posterior del mismo.

Tronco comun de las inter-óseas metacarpianas. (Figuras 103 y 104).—Este vaso, llamado tambien por Rigot *arteria plantar profunda*, es la primera rama que continúa la radial. Dicho vaso se separa de la colateral de la caña, formando un ángulo muy agudo; desciende por todo el lado interno del carpo, acompañada de la vena subcutánea principal del miembro, cubierta por una fascia y á lo largo de una gotera practicada en la cara externa de la vaina fibrosa de la rodilla; llega á la cabeza del peroné respectivo; cruza transversalmente de dentro afuera, pasando por entre el punto más alto del ligamento suspensor del menudillo y la brida de refuerzo que éste envia al tendon perforante, y termina anastomosándose con una rama que baja de la arcada vascular superficial, destinada á unir encima del carpo la arteria epicondiloídea con el orígen de la colateral de la caña.

Esta anastómosis en asa corresponde á la *arcada palmar profunda* de los animales pentadáctilos y del hombre. Nosotros, conformes con la nomenclatura de M. Chauveau, la daremos el nombre de *arcada subcarpiana*, reservando el de *supcarpiana* para la comunicacion de la colateral de la caña con la arteria epicondiloídea (*arcada palmar superficial* en el hombre).

De la *arcada subcarpiana* salen *cuatro ramas* principales, que son: las *inter-óseas metacarpianas*, que se distinguen en *dos posteriores* ó *palmarias*, y en *dos anteriores* ó *dorsales*.

Las *inter-óseas posteriores* parten, una de cada lado de la arcada vascular y del nivel de la cabeza de los peronés; descienden flexuosas por entre la cara posterior del gran metacarpiano y la interna de aquellos huesos hasta su boton terminal, y comunican por inosculacion con una rama de la colateral de la caña. En su trayecto dejan *algunos ramitos* al ligamento suspensor que las cubre, *ramificaciones* célulo-cutáneas y la *medular de la caña*.

Las *inter-óseas anteriores* nacen casi del mismo punto que las posteriores; contornean de dentro afuera la cabeza de los peronés; se colocan en la cisura que resulta de la union de estos con la cara ántero-lateral del hueso metacarpiano grande; alcanzan á la extremidad inferior de aquellos, y se anastomosan con la misma de la colateral de la caña, que recibe á las inter-óseas posteriores.

Del trayecto de las arterias que nos ocupan brotan *varios ramitos* curvilíneos, que además de poner en comunicacion á los dos vasos por la parte ántero-superior del gran metacarpiano, verifican anastómosis con las divisiones de la arteria radial anterior y con las de la inter-ósea del antebrazo, distribuyéndose en los tendones extensores, en el tejido conectivo, en el perióstio y en la piel.

Arteria colateral de la caña. (Figs. 103 y 104).—Es de mucho calibre, y puede considerarse como la continuacion de la radial posterior. Entra con los tendones flexores en la arcada ósteo-fibrosa subcarpiana; desciende con el nervio plantar interno por el lado respectivo de estos tendones; llega á la inmediacion del menudillo, y se fracciona en *dos ramas,* que componen las *arterias digitales.*

Del trayecto de la colateral de la caña emanan los *tres vasos principales* siguientes: 1.° *Un ramo* que nace cerca del orígen de la arteria madre, procediendo algunas veces de la radial posterior, el cual, anastomosándose encima del hueso corvo con la epicondiloídea, constituye la *arcada vascular,* conocida ya con el nombre de *supcarpiana* ó *palmar superficial.* Dicho ramo envia *varias arteriolas musculares,* que comunican con otras de la rádial posterior y con una division análoga á la *arteria cúbito-radial* del hombre; baja por la cara interna del mismo órgano sólido hasta la extremidad superior del gran metacarpiano; da *varios ramitos* á la rodilla, y se anastomosa por inosculacion con la rádio-palmar. 2.° *Numerosas arteriolas* sinoviales, tendinosas y cutáneas. 3.° *Un vaso,* que ordinariamente sale de la extremidad terminal de la rama madre, el cual, hallándose situado en la cara posterior de la caña, entre las dos colas del ligamento suspensor del menudillo y las dos arterias digitales, sigue un camino retrógrado, y se divide en *cuatro ramitos: dos laterales,* que contorneando los bordes de este hueso y recibiendo á las inter-óseas dorsales, se esparcen por delante de la juntura metacarpo-falangiana, y *dos superiores,* que se anastomosan con las inter-óseas posteriores del metacarpo.

Arterias digitales ó colaterales del dedo. (Figs. 103 y 104).—Estos vasos tienen una importancia muy elevada, porque son los que llevan la sangre al aparato queratógeno que protege al último falange de los animales monodáctilos.

Dichos vasos parten de la colateral de la caña, separándose en ángulo agudo por debajo de la arcada venosa sesamoídea, por encima del menudillo, por entre las dos colas del ligamento suspensor de esta region, por detrás de la extremidad inferior del metacarpiano principal, y por delante de los tendones flexores falangianos; descienden aplicados á los bordes de estos tendones en union de los nervios y de las venas plantares y cubiertos por una aponeu-

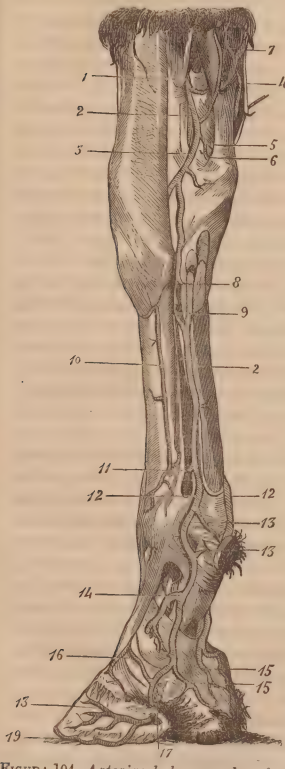

FIGURA 104.-*Arterias de la mano derecha del Caballo.*- (CHAUVEAU).

* 1. Arteria radial posterior. — 2 y 2. Arteria colateral de la caña.— 3. Tronco comun de las inter-óseas metacarpianas.—4. Arteria epicondiloídea.—5. Arcada supcarpiana.- 6. Rama que desciende de esta arcada para concurrir á la formacion de la arcada subcarpiana.—7. Arteria que va al espejuelo y que procede del tronco comun de las inter-óseas metacarpianas.—8. Arcada subcarpiana.—9. Rama de la colateral de la caña, que contribuye en esta pieza á la formacion de las arterias inter-óseas metacarpianas.-10. Una arteria inter-ósea metacarpiana dorsal.—11. Rama de comunicacion de la arteria colateral de la caña con las inter-óseas.— 12 y 12. Arterias digitales.—13 y 13. Arteriolas del espolon.—14. Arteria perpendicular. (Una de sus ramas inferiores que concurre á la formacion de la arteria circunfleja del rodete, se halla aquí bruscamente interrumpida á consecuencia de la ablacion del cartílago complementario del tercer falange).—15. y 15. Arterias de la almohadilla plantar. 16. Parte anterior del círculo coronario.—17. Parte posterior del mismo.—18. Arteria ungular pre-plantar.—19. Arteria circunfleja inferior del dedo.

rosis que procede de la que envuelve á la almohadilla plantar; llegan á la cara interna de la apófisis basilar, y se bifurcan formando las *arterias ungulares plantares* y *pre-plantares*.

Del corto trayecto de cada una de las arterias digitales se desprenden los *seis vasos* siguientes: 1.° *Finos ramitos* para la articulacion metacarpo-falangiana, y especialmente para la vaina sinovial que aloja á los tendones flexores. 2.° *Ramito del espolon*. 3.° El *vaso* que Percival llama *arteria perpendicular*, porque sale de la digital en ángulo recto, para dividirse en *ramos anteriores* y *posteriores*, los cuales forman curvas que contornean al primer falange, y se anastomosan por sus extremos y con los inmediatos. 4.° *Ramitos innominados* tendinosos y subcutáneos. 5.° La *arteria* de la almohadilla plantar que, partiendo del nivel del borde superior del fibro-cartílago lateral del dedo y dirigiéndose hácia atrás, se distribuye en el órgano que la da nombre, y envia ramitos que comunican con las arterias vecinas. 6.° El *círculo coronario*, compuesto de dos *ramos transversales:* uno *anterior* y otro *posterior*, los cuales nacen en ángulo recto de la arteria digital y de la cara interna de la placa ternillosa del dedo; rodean al segundo falange ó corona por medio de *dos vasos* llamados *circunflejos del rodete*, y constituyen *una guirnalda* por debajo de esta porcion del aparato queratógeno.

La *arteria ungular plantar* es muy voluminosa, y parece que continúa á la digital. Se coloca con un nervio delgado en la cisura plantar; entra en el conducto del mismo nombre, y comunica por inosculacion con la arteria opuesta, formando una arcada profunda, que se denomina *círculo plantar* ó *anastómosis semilunar*.

De la convexidad de esta arcada brotan *dos órdenes de ramos:* unos *ascendentes* y otros *descendentes*.—Los *primeros* marchan divergentes por la trama esponjosa del tercer falange; salen por los orificios de su cara anterior, y forman una red muy intrincada en el seno del tejido podofiloso, cuyas divisiones se unen á las extremas de la pre-plantar y del círculo coronario. Estos son los vasos que Spooner y Bouley han llamado *arterias del tejido laminar*.—Los *segundos* ó *arterias inferiores comunicantes* son más voluminosos; nacen en ángulo recto de la circunferencia anterior de la anastómosis semilunar; atravie-

san radiantes el tejuelo; salen por los grandes orificios del borde inferior de este hueso, y se distribuyen de la manera siguiente: *unos* ascienden para contribuir á la formacion de la red arterial del tejido podofiloso; *otros* comunican transversalmente, componiendo pequeñas arcadas, que constituyen el *conducto vascular parabólico,* el cual contornea al mismo borde y á la cara plantar del tercer falange, y cuyas extremidades se anastomosan con la arteria pre-plantar, como la circunfleja del rodete lo hace con la de la almohadilla de ese nombre; *algunos,* y en *número* de *quince* ó *veinte,* brotan de la convexidad de dicho conducto, para distribuirse en el tejido felposo ó velloso de la membrana queratógena.

La *arteria ungular pre-plantar* es la menor de las dos ramas terminales de la digital; describe una pequeña curva para abandonar la escotadura del tejuelo que separa la apófisis basilar de la retrosa; camina adelante por la cisura de la cara anterior de este hueso con un nervio que la acompaña, y termina por varios ramitos, que entran en la sustancia esponjosa del último falange.

Del trayecto de esta arteria parten *tres ramos principales:* 1.° *Ramo profundo* ó subbasilar, destinado al bulbo del talon y al tejido velloso del dedo. 2.° *Ramo retrógrado ó superficial,* que saliendo del vaso ungular en el momento en que éste se aparta de la expresada cisura, se distribuye en la cara externa del cartílago aliforme. 3.° *Ramos ascendentes,* que vienen del trayecto cisural del mismo vaso, para esparcirse por el tejido podofiloso.

Diferencias de las arterias axilares.—Los troncos braquiales del *Buey,* del *Carnero* y de la *Cabra* se comportan en su orígen como los de los animales monodáctilos.

La *cervical superior* está sustituida por un ramo de la dorsal y por divisiones de la siguiente.

La *vertebral* es muy voluminosa, y termina en la nuca, despues de haber atravesado el agujero traqueliano del axis.

La *cervical inferior* y las torácicas interna y externa no presentan diferencias notables.

La *supescapular* parece que en el *Carnero* se halla reemplazada por ramos de la cervical inferior.

La *subescapular* da casi todos sus ramos á los músculos braquiales posteriores.

La *humeral* produce ramos musculares de poco volúmen.

La *radial anterior,* aunque sujeta á frecuentes anomalías, se parece mucho á la del caballo.

La *radial posterior,* en vez de dar la rádio-palmar cerca del carpo, lo verifica un poco más arriba de la mitad del brazo. Su *rama inter-ósea* se aloja en la profunda cisura que existe en el lado externo del punto de union del rádio con el cúbito, y se divide en *dos ramas:* una *anterior* ramificada en el carpo y comunicante con la radial de su nombre; otra *posterior,* que atraviesa la arcada rádio-cubital, para distribuirse detrás de las junturas carpianas.

La *rádio-palmar* se extiende hasta el punto más alto del metacarpo y emite *cuatro arterias inter-óseas metacarpianas*: *tres posteriores* ó *palmarias* y *una anterior* ó *dorsal.*—Las *posteriores* presentan una disposicion irregular y variable. Comunican entre sí por varios ramitos, y se anastomosan inferiormente, unas veces con las digitales, otras con la colateral de la caña, y otras con una rama de esta última.—La *anterior* ó *dorsal* salva un agujero de la extremidad superior del hueso metacarpiano, y cuando llega delante de este órgano, se fracciona en *dos ramos: uno* que asciende hasta el ligamento capsular carpiano, para anastomosarse con las divisiones de las arterias radial anterior é inter-ósea del antebrazo, y *otro* que desciende alojado en la cisura respectiva de aquel órgano sólido, para unirse á un ramo perforante del vaso que sigue.

La *arteria colateral de la caña* tiene una conformacion análoga á la de los solípedos, y en su extremidad terminal produce la *rama anastómica con las inter-óseas metacarpianas* y las *arterias digitales,* que se distinguen en *media* y *dos laterales.*

La *rama anastómica con las inter-óseas metacarpianas* parte muchas veces de la digital interna; se coloca entre las colas del ligamento suspensor del menudillo; camina retrógrada por detrás del metacarpiano, y se divide en varios ramos, que comunican con las inter-óseas expresadas y con las digitales laterales. Uno de estos ramos, verdadera *arteria perforante,* atraviesa de atrás adelante la extremidad inferior de la caña; da ramitos á las articulaciones metacarpo-falangianas, y cursa tambien retrógrada para anastomosarse con la inter-ósea anterior.

La *arteria digital media* tiene mucho calibre, y parece la con-

tinuacion de la colateral de la caña. Se dirige atrás y afuera para colocarse en la cara posterior del tendon perforado; desciende por el espacio inter-digital; marcha por detrás de la gran vaina sesamoídea y por debajo de la brida que une á los dos espolones; llega al nivel de la extremidad del primer falange, y se divide en *dos arterias ungulares,* una para cada dedo, las cuales caminan adelante pasando por debajo del ligamento interno comun á las articulaciones falangianas; envian muchos ramos á los órganos vecinos, y penetran por el agujero practicado en el lado correspondiente de la apófisis piramidal, para ocupar luego el seno interior del tercer falange, en donde se ramifican como las ungulares plantares del caballo.

Las *arterias digitales laterales* son *interna* y *externa.*—La *primera* procede del codo de inflexion de la colateral de la caña, y se constituye en digital media.—La *segunda* nace de un poco más abajo. Las dos descienden por el lado excéntrico de los dedos y por fuera de los tendones flexores, y despues de dar varios ramos colaterales, los de los espolones y los transversos que unen á las tres digitales, terminan anastomosándose por inosculacion con la arteria de la almohadilla plantar.

Arterias axilares del cerdo.—Los troncos braquiales de este animal vienen del cayado de la única aorta que posee; pero el derecho sale de un poco más abajo que el izquierdo.

El *primero ó bráquio-cefálico* camina adelante por debajo de la tráquea; abandona el torax como en los solípedos para alcanzar la cara interna del miembro anterior, y se distribuye de la manera siguiente: 1.° Las *dos carótidas primitivas* parten aisladas de la axilar y del nivel de la extremidad inferior de la primera costilla. 2.° El *tronco* que representa á la *cervical profunda* nace de un punto más elevado que las anteriores; se dirige arriba y atrás por el lado de la tráquea y del largo del cuello; atraviesa el intervalo de la segunda y tercera costillas; pasa por entre los músculos profundos de la region superior, y termina cerca de la nuca. En su trayecto torácico produce: la *arteria vertebral,* que se reparte como la del caballo; la *dorsal* que, despues de salvar el espacio de los primeros huesos del pecho, se ramifica en los órganos que componen la cruz; la *subcostal ó inter-costal superior,* que está colocada transversalmente al punto más alto de la tercera, cuarta y quinta costillas. 3.° La *cervical inferior,*

que es un vaso grueso que parte del nivel de la cara interna de la primera costilla y emite *varios ramos cervicales* y las *dos arterias torácicas*. 4.° La *arteria humeral* y la *subescapular*.—La *primera* es ménos voluminosa, y presenta desde su orígen hasta su terminacion en el pié una disposicion parecida á la de los rumiantes.—La *segunda* recorre de abajo arriba el intersticio de los músculos subescapular y redondo mayor, y se divide en *dos ramos terminales: uno* que continúa el trayecto primitivo del vaso, y *otro* que pasa por debajo del primer órgano contráctil, para perderse en los anteriores externos de la espalda, abandonando en su camino la *arteria del gran dorsal, un grueso ramo* que representa á la *humeral profunda* y á la *pre-humeral* del caballo, y *ramos articulares*.

El *segundo* ó *axilar izquierda* ofrece idéntica disposicion que la derecha; pero la *cervical superior*, la *dorsal* y *la vertebral* presentan orígenes distintos.—La *primera* proporciona la *rama subcostal*.—Las *dos últimas* salen la una al lado de la otra.

Arterias axilares de los carniceros.—Estos animales carecen tambien de aorta anterior, y las axilares tienen el mismo nacimiento que las del cerdo, las cuales, prescindiendo de las carótidas que parten del tronco *bráquio-cefálico*, se distribuyen del modo siguiente: 1.° Las *arterias dorsal, cervical superior* y *subcostal* ó *inter-costal superior* vienen de un mismo tronco.—La *primera* pasa por entre las dos primeras costillas.—La *segunda* va por delante del primer arco costal.—La *tercera* cruza transversalmente por la cara interna de la primera, segunda y tercera costillas y por cerca de sus cartílagos de prolongacion, enviando desde este punto ramos inter-costales ascendentes y descendentes. 2.° La *arteria vertebral* que se anastomosa como en los monodáctilos con una rama retrógrada de la occipital, y suple en gran parte á la débil *cervical superior*, que sólo se distribuye en la cruz. 3.° La *arteria cervical inferior*, que da ramas pectorales. 4.° La *arteria torácica interna*, notable por su gran volúmen, y porque produce *un ramo superficial* destinado á las mamas, el cual se anastomosa con una rama mamaria de la pudenda externa. 5.° La *arteria torácica externa*, que está representada por un ramo, cuyo orígen recuerda el de la *supescapular*. 6.° La *arteria subescapular*, que despues de despedir este último vaso, se continúa con el siguiente. 7.° La *arteria*

humeral, que colocándose detrás del biceps, descendiendo por debajo del pronador redondo y llegando al nivel del punto más alto del antebrazo, se divide en *ramos colaterales y terminales.*—Los *primeros* tienen mucha analogía con los de los solípedos. *Uno de ellos* representa á la *arteria radial anterior,* y se esparce por los músculos que cubren la articulacion del codo.—Los *segundos* son las *arterias cubital* y *radial.*

La *arteria cubital* es mucho más pequeña que la radial. Marcha oblicuamente afuera y abajo, pasando por la cara profunda del perforante; llega á la superficie interna del cubital anterior ó flexor oblicuo del metacarpo; se junta al nervio de aquel nombre; baja con éste por el lado interno del hueso corvo, y comunica con la inter-ósea posterior ó con una rama extrema de este mismo vaso. Del trayecto de la cubital nacen: 1.° La *inter-ósea.* 2.° *Ramos musculares* y *cutáneos.* 3.° *Ramos anastómicos* con la colateral interna del codo y con las divisiones de la arteria radial.—La *inter-ósea* es la única que merece descripcion particular. Sale de cerca del orígen de la cubital; colócase entre el cúbito y el rádio y por debajo del pronador cuadrado; camina hasta un poco más abajo de la mitad del antebrazo; envia algunos ramos cortos á los músculos anti-braquiales, y produce las *arterias inter-óseas anterior* y *posterior.* La *primera* pasa por entre el cúbito y el rádio, y baja por delante del carpo, en donde se anastomosa con las divisiones de una rama de la inter-ósea posterior y con las de la rádio-palmar, para componer una red de grandes mallas, de la cual salen varias arteriolas que se unen á las inter-óseas metacarpianas dorsales. La *segunda* puede considerarse como la continuacion del tronco inter-óseo. Se coloca encima del pronador cuadrado; emite una rama interna flexuosa y anastómica con la rádio-palmar y ramos músculo-cutáneos externos; sigue por dentro del hueso corvo; recibe á la arteria cubital, y se fracciona en *dos vasos.*—El *más pequeño* comunica por inosculacion con la arcada palmar superficial.—El *más grueso* marcha por delante de los tendones flexores y por debajo de la aponeurosis que cubre á los músculos inter-óseos; se dispone transversalmente á la extremidad superior de éstos; se une á una arteria que procede de la rádio-palmar, y constituye la *arcada palmar profunda.* De la convexidad de esta emanan, además de algunos ramitos desti-

nados á los músculos de la mano, *ocho arterias inter-óseas metacarpianas: cuatro posteriores* ó *palmarias,* que comunican por su extremidad terminal con las colaterales de los dedos, y *cuatro anteriores* ó *dorsales* que, atravesando la parte superior de los espacios inter-metacarpianos como las *perforantes* del hombre, se anastomosan con los ramos de la inter-ósea anterior del antebrazo, y descienden por dichos espacios, para desaguar en las colaterales de los dedos, al nivel de las articulaciones metacarpo-falangianas.

La *arteria radial (radial posterior* en los demás animales) sigue á lo largo del flexor del pulgar y del perforante y por la cara interna del perforado; describe una curva hácia fuera; se anastomosa con un ramo de la inter-ósea anti-braquial posterior reforzado por la cubital, y compone la *arcada palmar superficial.* De esta arcada se desprenden *cuatro ramas palmares* ó *colaterales de los dedos,* las cuales, colocadas entre los tendones perforados y perforantes, alcanzan al punto más alto de los espacios inter-digitales; reciben en este sitio á las inter-óseas metacarpianas, y se distribuyen de la manera siguiente: La *primera* ó *interna* va al pulgar; la *segunda* llega al lado excéntrico del índice; la *tercera* es la mayor, y se divide en dos ramas, que acompañan á los dedos grandes, y la *cuarta* termina en el dedo externo.

ARTÍCULO XX.

De las arterias carótidas primitivas.

(Figs. 94, 95, 102, 105 y 107).

Etimología y definicion.—Las carótidas, del griego *caros,* sopor, *son dos vasos largos y de mucho calibre, situados profundamente en las partes laterales del borde inferior del cuello, en la interna de las venas yugulares y á lo largo de la tráquea, siendo acompañados de los nervios gran simpáticos pneumogástricos y recurrentes; dichos vasos, extendiéndose desde la axilar derecha hasta las fauces, no son los órganos del sopor, como creyeron los antiguos, sino que tienen el oficio de llevar la sangre nutritiva á toda la cabeza.*

Division.—Con objeto de facilitar el estudio de las arterias

carótidas, admitiremos en ellas *una extremidad posterior* ú *orígen, una parte media* ó *trayecto* y *una extremidad posterior* ó *terminacion,* insertando ántes un cuadro sinóptico, en el cual no sólo exponemos estas porciones de tan importantes vasos, sino tambien las ramas y ramos que de ellos emanan.

- **EN LAS CARÓTIDAS PRIMITIVAS TENEMOS QUE ESTUDIAR:**
  - 1.º Su extremidad posterior ú orígen, que.....
    - Esté representada por un tronco comun ó cefálico, que nace de la axilar derecha, el cual, marchando adelante por debajo de la traquea y por encima de la cava anterior hasta la entrada del pecho, se divide en dos gruesas ramas ó carótidas primitivas.
  - 2.º Su parte media ó trayecto, que produce tres vasos...
    - 1.º Arteriolas innominadas, que se pierden en los órganos de su largo trayecto.
    - 2.º La arteria tiro-laríngea.
    - 3.º La arteria tiroidea accesoria con sus ramos superior ó laríngeo, é inferior ó laríngeo.
  - 3.º Su extremidad anterior ó terminacion, que se trifurca en.....
    - 1.º Arteria occipital, que da cinco ramos, llamados...
      - 1.º Arteria pre-vertebral, con ramitos musculares y meningeos.
      - 2.º Arteria mastoidea.
      - 3.º Arteria atloido-muscular ó retrógrada.
      - 4.º Arteria occipito-muscular.
      - 5.º Arteria cerebro espinal, que forma la.....
        - Basilar, que envia.....
          - Ramos bulbosos y plexuosos.
          - Las cerebelosas superiores
          - Las cerebelosas interiores.
          - Ramos anastómicos.
          - Las cerebrales superiores.
        - Espinal media.
    - 2.º Arteria carótida interna, que despide la..
      - Comunicante superior.
      - Cerebral media.
      - Cerebral inferior.
    - 3.º Arteria carótida externa, que produce los cinco vasos siguientes
      - 1.º Arteria maxilar externa, llamada ó gloso-facial, que da la...
        - Faringea, con sus ramos ascendentes y descendentes.
        - Lingual.
        - Sublingual.
        - Coronaria posterior.
        - Coronaria anterior, con sus ramos ascendente y descendente.
      - 2.º Arteria máxilo-muscular, con sus ramos superficial y profundo.
      - 3.º Arteria auricular posterior, con sus ramos auriculares y parotídeos.
      - 4.º Arteria temporal superficial ó tronco temporal, que produce la..
        - Auricular anterior.
        - Subzigomática, con su...
          - Rama superior, superficial ó transversal de la cara.
          - Rama inferior, profunda ó masetérica.
        - Dentaria posterior, con sus dos ramos superficial y profundo.
        - Terigoidea.
        - Timpanica.
        - Esfeno-espinosa ó meningea grande.
        - Temporal profunda posterior.
        - Temporal profunda anterior.
      - 5.º Arteria maxilar interna ó guturo-maxilar, que emite la.....
        - Oftálmica, que da las arterias.....
          - Musculares del ojo.
          - Ciliares.
          - Central de la retina.
          - Surciliar.
          - Lagrimal.
          - Meningea.
          - Nasal.
        - Bucal.
        - Estafilina.
        - Dentaria anterior, con sus dos ramos superficial y profundo.
        - Nasal ó esfeno-palatina.
        - Palato-labial ó palatina.

Extremidad posterior ú orígen.—Los vasos de que tratamos nacen á corta distancia del punto de procedencia de la axilar derecha por *un tronco comun ó cefálico,* que marcha adelante por debajo de la tráquea y por encima de la vena cava anterior, y cuando llega á la entrada del pecho, se divide para formar las *dos arterias carótidas primitivas.*

Parte media ó trayecto.—Cada una de estas arterias sigue la direccion del tronco que las produce hasta las fauces, atravesando por una atmósfera de tejido conectivo amorfo, siendo acompañada de los nervios gran simpático, pneumogástrico y recurrente. Los dos primeros van aplicados á la parte superior del vaso y el último á la inferior y á corta distancia del tronto arterial.

En el largo camino que recorre la carótida primitiva se pone en relacion con los órganos siguientes: 1.° Con la cara lateral de la tráquea, y la superior del confluente de las yugulares, con los gánglios de la entrada del pecho, con el lado interno del escaleno y la carótida izquierda con el esófago. 2.° Con el subescápulo-hioídeo, que la separa de la vena yugular, y con los músculos largo del cuello y recto inferior grande.

El vaso que venimos describiendo emite de su parte media un número considerable de ramos pequeños, que se pierden en los órganos inmediatos, y cerca de su terminacion abandona *dos arterias* llamadas *tiro-laringea* y *tiroidea accesoria.*

La *arteria tiro-laringea* (tiroídea superior en el hombre) tiene su nacimiento en la rama madre, un poco por detrás de la laringe y por encima del gánglio tiróides, dividiéndose en *dos ramos principales* que, contorneando por delante y por abajo á este órgano glanduloso, se esparce por su sustancia. Del trayecto del vaso que nos ocupa se escapan *dos ramos laríngeos* secundarios: uno *superior* destinado tambien á las paredes de la faringe, y otro *inferior* mucho más grueso, que se distribuye exclusivamente en el aparato laríngeo.—El *primero* da además algunos ramitos al músculo crico-aritenoídeo posterior.—El *segundo* pasa por entre el cartílago cricóides y por detrás del tiróides, fraccionándose en varios tubitos que marchan adelante unos, y atrás y arriba otros. Estos útimos cursan por el ventrículo de la glótis y el músculo-tiro-aritenoídeo, para perderse en el aritenoídeo.

La *arteria-tiroídea accesoria* (tiroídea media en el hombre) sale de la carótida primitiva un poco ántes que la precedente; es mucho más pequeña que ésta, y alcanza al extremo posterior del gánglio tiróides, para penetrar en su tejido. Algunas veces la tiroídea accesoria no envia mas que algunos ramitos á dicho órgano, distribuyéndose en los músculos cervicales.

Extremidad anterior ó terminacion.—Cuando la carótida primitiva llega al nivel de la laringe y de las bolsas guturales, acaba trifurcada formando las *arterias occipital, carótida interna* y *carótida externa.*

§ I. ARTERIA OCCIPITAL. (Figs. 105 y 107).

Definicion.—Llámase así *un vaso de poco diámetro y flexuoso, que sigue por el lado de la juntura atlóido-occipital, entre la bolsa gutural, la glándula submaxilar, los músculos rectos inferiores y la apófisis transversa del atlas, y extendiéndose desde la terminacion de la carótida primitiva hasta la cara superior de las mismas eminencias huesosas, tiene el oficio de llevar la sangre á los órganos de la region de su nombre y á los centros nerviosos.*

Division.—Estudiaremos en este vaso su *orígen,* su *trayecto* y su *terminacion.*

Orígen.—La arteria occipital se encuentra en su nacimiento aplicada al primer tercio de la carótida interna.

Trayecto.—Cuando dicha arteria se separa de esta última, pasa por entre el músculo recto lateral pequeño y por debajo del atlas; se halla cruzada exteriormente por los nervios pneumogástrico, espinal, gran simpático y por las ramas inferiores del primer par del cuello; atraviesa el agujero anterior externo de la apófisis transversa de la misma vértebra, y recorre la corta cisura que establece la comunicacion entre este orificio y el anterior interno.

Terminacion.—Esta parte del órgano que nos ocupa está representada por *dos ramas terminales,* que nombraremos inmediatamente.

Las arterias que emanan del definido vaso son *cinco,* y se denominan: 1.° *Pre-vertebral.* 2.° *Mastoídea.* 3.° *Atlóido-muscular.* 4.° *Occípito-muscular.* 5.° *Cerebro-espinal.* Las tres primeras son *colaterales,* y las dos últimas *terminales.*

1.° Arteria pre-vertebral. (Fig. 105).

Esta arteria es la más pequeña de las cinco que emanan de la occipital. Parte de esta última formando con ella un án-

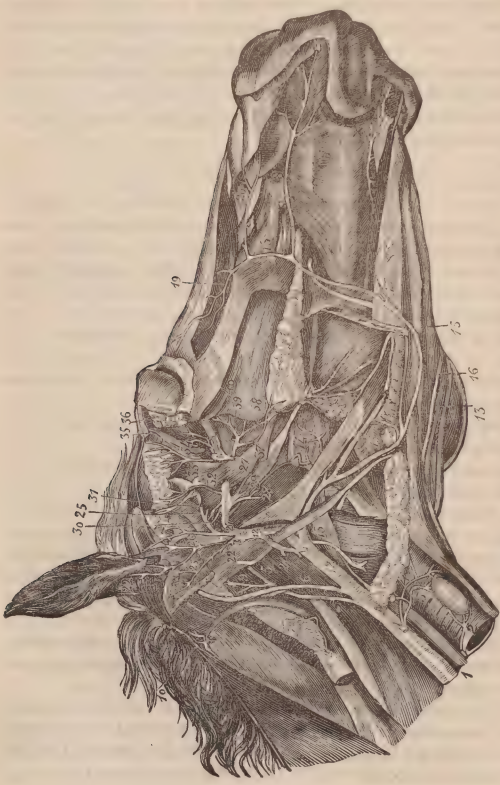

FIGURA 105.—*Arterias de la cabeza del Caballo.*—(CHAUVEAU).

1. Arteria carótida primitiva.—2. Arteria tiroidea accesoria.—3 y 4. Arteria tiro-laríngea, dividida en dos ramas.—5. Ar-

gulo muy agudo, y pronto se divide en *varios ramitos musculares* y *meningeos*.—Los *primeros* pasan por entre la articulacion atlóido-occipital y el recto inferior pequeño, y se pierden en este músculo ó en el recto grande.—Los *segundos* son *dos ramitos* delgados que, penetrando *uno* por el agujero rasgado y *otro* por el orificio condiloídeo, se distribuyen en la dura-madre.

2.º Arteria mastoídea. (Fig. 105).

Nace en ángulo agudo un poco por delante de la que precede; marcha al encuentro del agujero mastoídeo, serpeando por la superficie externa de la apófisis estilóides del occipital y por debajo del oblicuo pequeño de la cabeza; entra en el conducto parieto-temporal, y comunica por inosculacion con la arteria esfeno-espinosa.

El vaso que describimos forma una curva de concavidad inferior, y abandona un número considerable de ramos, de los cuales unos se distribuyen en los músculos de la nuca y otros salen del interior del conducto ántes expresado, salvando los orificios de la fosa temporal y esparciéndose en el crotáfitas.

3.º Arteria atlóido-muscular ó retrógrada. (Fig. 105).

Esta arteria, cuando existe, parte en ángulo agudo de la occipital y por debajo de la apófisis transversa del atlas; se dirige hácia atrás; atraviesa el orificio posterior de la misma eminencia huesosa; camina por la cara profunda del oblicuo grande de la cabeza; continúa su curso describiendo flexuosidades, y despues de abandonar algunos ramitos á este órgano contráctil y á los inmediatos, se anastomosa por inosculacion con la arteria vertebral.

teria carótida interna.—6. Arteria occipital.—7. Arteria atlóido-muscular en su punto de salida por el agujero inferior del abdral, anastomosada con la atlóido-muscular.—10. Arteria occipito-muscular.—11. Extremidad terminal de la vertegeso.—15. Arteria lingual.—16. Arteria sublingual.—17. Arteria coronaria ó labial posterior.—18. Arteria coronaria ó labial anterior.—19. Rama terminal superior de la maxilar externa.—20. Rama terminal inferior de la misma.—21. Arteria máxilo-muscular anterior.—22, 23 y 23. Arteria auricular posterior.—24. Tronco temporal superficial.—25. Arteria subzigomática.—26. Arteria auritimpánica.—31. Arteria esfeno-espinosa.—28. Arteria dentaria posterior.—29. Manojo de arterias terigoídeas.—30. Arteria 34. Arteria oftálmica.—35. Arteria esfeno-espinosa.—32. Arteria temporal profunda posterior.—33. Arteria temporal profunda anterior.—taria anterior.—40. Ramo orbitario de este vaso.

las.—8. Arteria mastoídea.—9. Arteria pre-vertebral.—10. Arteria occipito-muscular.—11. Extremidad terminal de la verte-
▲ ▲ ▲

4.ª Arteria occípito-muscular. (Fig. 105).

Este vaso se halla cubierto en su orígen por el músculo axóido-atloídeo; cruza transversalmente de fuera adentro y por la superficie de los rectos superiores, y se divide pronto en varios ramos divergentes que, mezclándose con filetes nerviosos del primer par cervical, se distribuyen en los órganos de la nuca, y comunican con ramos de la arteria cervical superior.

5.º Arteria cerebro-espinal. (Fig. 106).

Entra pronto en el conducto raquidiano por el agujero anterior interno de la apófisis transversa del atlas; atraviesa la dura-madre; llega debajo de la médula espinal, y se fracciona en *dos ramos:* uno *anterior,* que anastomosándose con el del lado opuesto detrás del bulbo raquídeo, concurre á la formacion de la *arteria basilar,* y otro *posterior,* que uniéndose al del lado contrario, constituye la *arteria espinal media.*

Arteria ó tronco basilar. (Fig. 106).—Este vaso impar serpea por detrás [1] del bulbo raquídeo y por debajo de la aracnóides visceral; salva el puente de Varólio, y cuando llega al borde inferior de esta protuberancia nerviosa, se divide en *dos ramos anastómicos,* que dan orígen á las *arterias cerebrales superiores.*

Del trayecto del tronco basilar se desprenden además los vasos siguientes: 1.º *Ramos plexuosos* para la sustancia del bulbo y del puente de Varólio. 2.º Las *arterias cerebelosas superiores* que, partiendo en ángulo recto del referido tronco y por encima de la protuberancia anular, se dirigen afuera, á derecha y á izquierda y por debajo del plexo coróides cerebeloso, para terminar arborizadas en las partes laterales y más altas del cerebelo. 3.º Las *arterias cerebelosas inferiores,* que son *dos* ó *tres* en cada lado y muy variables en su disposicion, las cuales emanan ordinariamente de la extremidad terminal de la basilar reunidas en manojo; caminan afuera y arriba, contorneando los pedúnculos cerebrales, y se pierden en el punto más bajo

(1) Para todas las descripciones de los órganos de la cabeza hemos considerado á esta parte del tronco como colocada en direccion vertical.

del cerebelo. 4.° *Dos ramos anastómicos con la carótida interna*, que cuando existen, nacen de la basilar y del nivel del borde superior del puente de Varólio; atraviesan la dura-madre; penetran en los senos cavernosos, y desaguan en la segunda corvadura de dicha carótida interna.

FIGURA 106.—*Arterias del encéfalo.* *

Las *arterias cerebrales superiores*, formadas por ésta última y la basilar, se dirigen á derecha é izquierda por encima del tubérculo mamilar; marchan hácia abajo; reciben las comunicaciones de las inmediatas; caminan de dentro afuera y de atrás adelante, contorneando los pedúnculos cerebrales, y entran en la hendidura de Bichat. Del tra-

* B. Bulbo raquídeo.—C. Chiasma de los nervios ópticos.—L. Lóbulo temporal.—M. Tubérculo mamilar.—O. Lóbulo olfativo.—P. Protuberancia anular.—1 y 1. Arterias cerebro-espinales.—2. Arteria espinal media.—3. Anastómosis de las dos arterias cerebro-espinales, de la cual resultan las tres siguientes.—4. El tronco basilar.—5 y 5. Las cerebelosas superiores.—6. Las cerebelosas inferiores.—7. Arteria carótida interna con las dos corvaduras que describe en el interior del seno cavernoso.—8. Carótida interna en los lados de la glándula pituitaria.—9. Anastómosis transversal reticulada, que une á las dos carótidas internas por encima del hipódiso.—10. Bianastomosadas por encima del tubérculo mamilar, recibiendo en el centro de esta anastómosis á los dos ramos que terminan el tronco basilar.—11 y 11. Arterias cerebrales superiores.—12. Arteria cerebral media.—13. Arteria cerebral inferior.

NOTA. Para las descripciones de todos los órganos de la cabeza, consideramos á ésta colocada verticalmente. Esta figura debe estudiarse invertida.

yecto de estos vasos se escapan una multitud de ramitos, que se esparcen en la sustancia de los expresados pedúnculos, y otros ramos de mayor calibre, que marchan flexuosos hácia la gran cisura cerebral, para perderse en la extremidad superior de los hemisferios, en el centro de estos, en el plexo coróides ó en el cerebelo.

Arteria espinal media. (Fig. 106).—Es un tubo impar, que se extiende á lo largo de toda la cara inferior de la médula espinal. Este prolongado tubo despide una infinidad de ramitos, que llevan la sangre roja al tejido de dicha masa nerviosa, ramitos que pronto agotarian la arteria madre, si no estuviese de contínuo reforzada por los que proceden de los ramos vertebrales, inter-costales, lumbares y sacros. Estos ramos no penetran directamente en la médula, sino que una vez salvan los agujeros de conjuncion se unen entre sí, y componen en el suelo del conducto raquidiano dos largas arterias aplicadas á los senos venosos respectivos, de las cuales salen los ramitos destinados á reponer las pérdidas que constantemente experimenta el vaso que envia el líquido nutritivo á la médula y á sus meninges.

§ II. ARTERIA CARÓTIDA INTERNA. (Figs. 105, 106 y 107).

Definicion.—La carótida interna *es un vaso largo y curvilíneo, situado fuera y dentro del cráneo, entre el lado externo de los músculos rectos inferiores, la bolsa gutural, el plexo de este nombre y el gánglio cervical anterior; cuyo vaso, partiendo de la terminacion del tronco que lo produce, atravesando el agujero rasgado, sumergiéndose en el seno cavernoso de la dura-madre, y finalizando cerca del nacimiento de los nervios ópticos, tiene el oficio de llevar la sangre roja que riega á casi todo el cerebro.*

Division.—En la carótida interna tenemos que estudiar su *orígen,* su *trayecto* y su *terminacion.*

Orígen.—Nada tenemos que añadir á lo que queda consignado acerca del de la arteria occipital.

Trayecto.—El vaso que nos ocupa camina adelante, describiendo una curva, cuya concavidad mira abajo y atrás; se halla situado en el lado externo de los músculos rectos inferiores, en un repliegue particular de la bolsa gutural y entre el plexo

de este nombre y el gánglio cervical correspondiente; cursa acompañado del ramo cavernoso del simpático; llega á la base del cráneo; atraviesa el agujero rasgado; penetra en el seno sup-esfenoidal, para bañarse en la sangre venosa, y describe dentro de éste *dos curvas sucesivas y opuestas*: una de *convexidad*



FIGURA 107.—*Arterias profundas de la cabeza del Mulo.* *

inferior y otra de *convexidad superior*, al nivel de la cual recibe á una rama anastómica del tronco basilar. Despues de esta última curva, las dos arterias carótidas internas comunican entre sí, por medio de un tubo grueso, transversal, flexuoso y frecuentemente reticulado, y salen de dichos senos, atravesando la dura-madre.

---

* A. Arteria carótida primitiva.—B. Tiroídea accesoria.—C. Tiro-laríngea.—D. Punto de origen de la carótica interna.—E. Arteria occipital.—F. Carótida externa.—G. Arteria maxilar interna.—H. Faríngea.—I. Maxilar externa.—J. Lingual.—K. Origen de la máxilo-muscular.—L. Auricular posterior.—M. Tronco ú origen de la arteria temporal superficial.—N. Extremidad superior de la rama mayor del hióides.—O. Arteria dentaria posterior.—P. Temporal profunda posterior.—Q. Temporal profunda anterior.

Terminacion.—La carótida interna abandona el seno cavernoso, colocándose al lado de la glándula pituitaria y adentro del nervio maxilar anterior, y arribando cerca del nacimiento de los nervios ópticos, se divide en *dos ramas: una,* que constituye la *arteria comunicante superior,* y *otra* que se bifurca pronto, para formar las *arterias cerebrales media* é *inferior.*

1.º Arteria comunicante superior. (Fig. 106).

Este vaso se infleje de abajo arriba por la parte lateral de la glándula pituitaria, y cuando llega encima de ésta, se anastomosa con la cerebral superior.

2.º Arteria cerebral media. (Fig. 106).

La cerebral media se separa de la inferior por fuera del chiasma de los nervios ópticos; recorre flexuosa la cisura de Silvio, y se fracciona en varios ramos que, serpeando por delante y el lado del cerebro, terminan divergentes, para comunicar con la cerebral superior y con la siguiente.

3.º Arteria cerebral inferior. (Fig. 106).

La cerebral inferior se coloca delante de la comisura de los nervios ópticos, caminando de fuera adentro; recibe al ramo meníngeo de la oftálmica, y ocupando ya la línea media, se anastomosa con la arteria opuesta para formar un *caso único.*

Este *tubo impar* penetra en la cisura longitudinal; contornea al cuerpo calloso de abajo arriba, y despues de un corto trayecto, se divide en *dos ramos,* los cuales, marchando arborizados á derecha é izquierda por las caras internas de los hemisferios, comunican con las cerebrales superiores y medias y con el ramo lobular de la oftálmica.

§ III. ARTERIA CARÓTIDA EXTERNA. (Figs. 105 y 107).

DEFINICION.—Damos este nombre *á un vaso de mucho calibre y tortuoso, situado al lado de las fauces entre el músculo digástrico, la bolsa gutural, la parótida, la rama larga del hioides, el querato-hioideo grande y el cuello del cóndilo del maxilar; cuyo vaso, continuando la carótida primitiva, produce un número considerable de tubos de diámetros sucesiva-*

mente decrecientes, que tienen el oficio de llevar la sangre á muchos de los órganos que componen la cabeza.

DIVISION.—En la carótida externa, como en todas las arterias principales, estudiaremos su *orígen*, su *trayecto* y su *terminacion*.

Orígen.—No es posible marcar con exactitud el nacimiento de dicha arteria, porque es sin ningun género de duda, la continuacion de la carótida primitiva.

Trayecto.—El vaso que venimos describiendo se dirige adelante; alcanza á la rama larga del hióides; pasa por entre este hueso y el músculo querato-hioídeo grande; describe una curva de convexidad anterior, y asciende luego verticalmente hasta cerca del cuello del cóndilo de la mandíbula. En la primera porcion de este trayecto, que acaba al nivel del aparato hioídeo, la carótida externa corresponde: por fuera, al vientre más alto del digástrico y al nervio hipogloso; por dentro, á la bolsa gutural, al gloso-faríngeo y al laríngeo superior. En la segunda porcion del camino que recorre se encuentra comprendida entre dicha bolsa, la parótida, la rama grande del hióides y el lado interno del borde tuberoso del maxilar. Durante su intrincado viaje, el vaso que nos ocupa produce *tres arterias* llamadas *maxilar externa, máxilo-muscular* y *auricular posterior*.

Terminacion.—Cuando la carótida externa llega al cuello del cóndilo de la mandíbula y al nivel del codo de la gran rama hioídea, se bifurca, formando las *arterias temporal superficial* y *maxilar interna*.

Estudiaremos todos los vasos *colaterales* y *terminales* por el órden de su indicacion.

1.° Arteria maxilar externa, facial ó gloso-facial.

(Figs. 105, 107 y 134).

Esta arteria nace del punto en que la carótida externa se coloca debajo del músculo querato-hioídeo grande; traza una curva de convexidad anterior, para descender por el lado de la faringe y por detrás de la rama principal del hióides y el músculo expresado; cruza hácia fuera la direccion del conducto de Wharton; sale del fondo de la garganta; recorre la superficie del terigoideo interno; salva la cisura maxilar, y fina bifurcada, cuando se coloca delante de la espina supmaxilar. En esta

larga y complicada carrera, la gloso-facial forma un semicírculo abierto adelante, que puede dividirse en *tres porciones* denominadas *profunda, intra-maxilar* y *facial*.—La *primera* es acompañada en su mitad superior por el nervio gloso-faríngeo, y toca al masétero interno, á la bolsa gutural, al músculo hio-faríngeo, al nervio hipogloso, al tendon medio del digástrico, al basio-gloso, al conducto de Wharton y al subescápulo-hioídeo.—La *segunda* júntase á la vena gloso-facial; está aplicada al terigoídeo interno, y se relaciona con los gánglios submaxilares.—La *tercera* principia en la curva que describe el vaso para salvar la cisura maxilar; se sitúa debajo de dicha vena y del referido conducto; sigue á estos órganos por el borde inferior del masétero, y cruza transversalmente la direccion de los músculos máxilo, alvéolo y zigómato-labiales y las ramificaciones del nervio facial.

Las arterias que emanan de la maxilar externa son *seis*, y se denominan: 1.° *Faríngea*. 2.° *Lingual*. 3.° *Sublingual*. 4.° *Coronaria posterior*. 5.° *Coronaria anterior*. 6.° *Ramos terminales*.

Arteria faríngea. (Figs. 105 y 107).—Nace de la gloso-facial á distancia variable del orígen de ésta; camina adelante; pasa por entre el querato-faríngeo y la rama larga del hióides; describe flexuosidades por debajo de la lámina elástica que cubre al músculo térigo-faríngeo, para arribar al nivel de la apófisis subesfenoidal, y despues de dar ramitos faríngeos ascendentes y descendentes, agota sus finas divisiones en el velo del paladar.

Arteria lingual. (Figs 105 y 107).—Es muy gruesa, y parte en ángulo agudo de la maxilar externa y del nivel del asta hioídea; sigue con el nervio gloso-faríngeo por debajo del músculo basio-gloso; cruza la direccion de la rama mediana del hióides; se prolonga hasta la punta de la lengua, y traza curvas por el intersticio comprendido entre dicho músculo y el genio-gloso, en cuyo punto se junta á los filetes nerviosos del lingual é hipogloso. Del trayecto del vaso que nos ocupa brotan un número considerable de ramos, que dirigiéndose adelante, atrás, afuera y adentro, no sólo se esparcen por los tejidos que componen el órgano del gusto, sino que comunican con las divisiones internas de la arteria opuesta.

Arteria sublingual. (Fig. 105).—Toma orígen enfrente de la extremidad inferior de la gláudula maxilar; recorre la cara externa del músculo milo-hioídeo; atraviesa á éste de fuera adentro; camina por detrás de la glándula de su nombre, y se prolonga hasta el frenillo de la lengua, en donde fina por divisiones submucosas muy delgadas. Durante su viaje abandona ramos que se distribuyen en los órganos con los cuales se relaciona, dejando además arteriolas que van á los músculos genio-gloso y genio-hioídeo.

Arteria coronaria ó labial posterior. (Figs. 105 y 134).—Sale en ángulo agudo de la maxilar externa, un poco ántes de su llegada al músculo máxilo-labial; marcha por detrás de este órgano hasta el espesor del labio correspondiente; mézclase con los filetes del nervio de la barba, y termina formando una arcada con la arteria del lado contrario. Del trayecto de la labial posterior brotan tubitos destinados á dicho músculo y al bucinador, y cuando pasa por delante del agujero inferior del conducto submáxilo-dentario, recibe á la dentaria respectiva.

Arteria coronaria ó labial anterior. (Figs. 105 y 134).—Es más pequeña que la precedente y algunas veces rudimentaria. Parte en ángulo recto de la gloso-facial, por encima de la insercion de orígen del supmáxilo-nasal grande; cursa por debajo del zigómato y del supnaso-labiales y del piramidal de la nariz; da ramitos á estos órganos, y penetra en el labio de su nombre, componiendo una arcada con la arteria del lado opuesto.

Ramos terminales.—La arteria maxilar externa, despues de producir la que precede, continúa su larga y tortuosa carrera hasta cerca del músculo supmáxilo-labial, y termina por *dos ramos pequeños*, que se separan el uno del otro trazando un ángulo obtuso.—El *ramo ascendente* pasa por la superficie externa de dicho órgano contráctil y por debajo del lágrimo-labial, anastomosándose con las divisiones de un vaso palpebral emanado de la supmáxilo-dentaria.—El *ramo descendente* se dirige hácia la nariz falsa y la entrada de las cavidades nasales, serpeando por debajo del músculo supnaso-labial.

2.ª Arteria máxilo-muscular. (Figs. 105, 107 y 134).

La máxilo-muscular parte de la carótida externa en ángulo

muy obtuso y por encima del punto en que ésta se halla comprendida entre la rama larga del hióides y el músculo queratohioídeo grande; baja por el borde posterior del maxilar y por debajo de la glándula parótida, y se fracciona en *dos ramos:* uno *profundo* que se distribuye en el terigoídeo interno y en las partes vecinas; otro *superficial* que, contorneando el borde posterior del mismo hueso y pasando por un poco más arriba del tendon terminal del esterno-maxilar, penetra en el espesor del masétero, anastomosándose con ramitos de la arteria subzigomática.

3.° Arteria auricular posterior. (Figs. 105 y 107).

Esta arteria arranca de la carótida externa en ángulo muy agudo por encima y detrás de la precedente; asciende por debajo de la parótida y por la parte posterior de la base del cartílago cuenca; atraviesa los músculos cérvico-auriculares, y se eleva hasta la punta del mismo cono ternilloso, serpeando por debajo de la piel que cubre la oreja. De todas las arterias parotídeas y auriculares que surgen de su trayecto, ninguna llama tanto la atencion como la que sale del nivel del tronco temporal. Esta arteria pequeña muy pronto se divide en *dos secundarias:* una *superficial* que, sumergida en el tejido parotídeo y acompañada del nervio auricular medio, se dirige hácia el lado externo de dicho cartílago; otra *profunda* que, despues de enviar un ramito á la caja timpánica por el orficio estilo-mastoídeo, pasa por entre el conducto auditivo externo y la apófisis mastoídea, para esparcirse en la masa adiposa de estas partes y en el músculo escuto-auricular interno.

4.° Arteria temporal superficial ó tronco temporal. (Figs. 105 y 107).

El tronco temporal es la rama más pequeña de las dos terminales de la carótida externa. Asciende por entre la parótida y la bolsa gutural; se sitúa detrás del cuello del cóndilo del maxilar, y se divide en *dos ramas secundarias:* la *auricular anterior* y la *subzigomática.*

Arteria auricular anterior. (Fig. 105).—Este vaso parece, por el camino que sigue, la continuacion del tronco temporal. Nace abrazado por la rama subzigomática del nervio maxilar

posterior y por el sétimo par encefálico; sube por detrás de la juntura de la mandíbula y la apófisis supcondiloídea y por la cara interna de la gran glándula salival; abandona ramitos parotídeos y auriculares anteriores, y agota sus divisiones en la sustancia del músculo crotáfitas.

Arteria subzigomática. (Figs. 105 y 134).—Tiene mucho más diámetro que la precedente, y sale de debajo de la parótida; contornea el punto más alto del borde tuberoso del maxilar con las anastómosis nerviosas que forman el plexo de su nombre; se coloca en el lado externo del cóndilo de este hueso, y termina por *una rama superficial* y *otra profunda.*

La *rama superficial ó transversal de la cara* se dirige flexuosa hácia el borde anterior del masétero, y produce varios ramos que, anastomosándose con los de la maxilar externa, se pierden totalmente en este músculo.

La *rama profunda ó arteria masetérica* penetra pronto con el nervio del mismo nombre en los manojos internos del zigómato-maxilar; comunica con un ramito delgado, que pasa por la escotadura sigmoídea de la mandíbula, procedente de la temporal profunda posterior, y envia un ramo que baja por el borde tuberoso de este hueso.

5.° Arteria maxilar interna ó gúturo-maxilar. (Figs. 105 y 107).

La maxilar interna está situada adentro del cóndilo de la mandíbula; camina hácia la entrada del conducto subesfenoidal, describiendo en este punto dos corvaduras en S; recorre el tubo óseo de atrás adelante; extiéndese hasta los hiatos orbitario y maxilar; penetra en el conducto palatino, y pierde su primitivo nombre para tomar el de *palato-labial.*

El trayecto de la gúturo-maxilar puede dividirse en *tres porciones: posterior, media* y *anterior.*—La *primera* está aplicada á la cara interna del músculo terigoídeo externo; se halla cubierta por la bolsa gutural; se encuentra ruzada hácia fuera por el nervio maxilar respectivo, y da las arterias *dentaria posterior, terigoídeas, timpánica, esfeno-espinosa* y *temporal profunda posterior.*—La *segunda* se halla protegida por las paredes del conducto subesfenoidal, y produce las arterias *temporal profunda anterior* y *oftálmica.*—La *tercera* franquea con el otro nervio maxilar el espacio que separa los hiatos expresa-

dos; serpea por la superficie del hueso palatino y por una masa del tejido adiposo, y envia las arterias *bucal, estafilina, dentaria anterior* y *nasal.*

Arteria dentaria posterior. (Figs. 105 y 107).—Este vaso, llamado tambien *arteria submáxilo-dentaria,* parte en ángulo recto del centro de la primera corvadura de la maxilar interna; marcha primero hácia abajo por entre los dos músculos terigoídeos y despues entre el interno y la cara correspondiente de la mandíbula; entra con el nervio maxilar respectivo en el conducto submáxilo-dentario, al cual recorre en toda su extension; llega al agujero de la barba, y se divide en *dos ramos:* uno *profundo,* que continúa el trayecto intra-óseo del vaso para proporcionar los *ramitos* del colmillo y los de los dientes incisivos; otro *superficial* muy delgado, que saliendo por el referido agujero, se anastomosa con la coronaria posterior. Del trayecto de la dentaria emanan *dos órdenes de ramos: unos* que se pierden en los músculos terigoídeo interno y milo-hioídeo, y *otros* que nacen en el tubo óseo, y están destinados á las muelas, á la sustancia diplóica y á la membrana alveolar.

Arterias terigoídeas. (Fig. 105).—Los músculos de este nombre reciben varias arteriolas de los vasos inmediatos, y además son regados por la sangre que llevan *dos* ó *tres ramas* que vienen de la segunda corvadura de la maxilar interna, llamadas *arterias terigoídeas propiamente dichas,* las cuales se dirigen hácia abajo; abandonan algunos ramitos á los peristafilinos, y agotan sus últimas divisiones en aquellos órganos contráctiles.

Arteria timpánica. (Fig. 105).—Es un vaso muy delgado, que serpea por la superficie de la bolsa gutural acompañando á la cuerda del tambor, y se introduce en el oido medio por un orificio practicado en la base de la apófisis estilóides del hueso de la sien.

Arteria esfeno-espinosa ó gran meníngea. (Fig. 105).—La esfeno-espinosa brota en ángulo obtuso de la maxilar interna, aplicándose al esfenóides; camina arriba y atrás; entra en el cráneo por el agujero rasgado inferior y por fuera del nervio maxilar posterior; pasa por debajo de la dura-madre; entra en el conducto parieto-temporal por un orificio particular, y se anastomosa con la arteria mastoídea. Antes de penetrar en di-

cho conducto, el vaso que nos ocupa abandona *un ramo meníngeo* de volúmen variable, que se pierde en la referida membrana.

Arteria temporal profunda posterior. (Figs. 105 y 107).—Nace en ángulo recto ántes de que la maxilar interna se oculte en el conducto subesfenoidal; asciende aplicada al hueso de la sien, cubierta por el crotáfitas y por delante de la articulacion de la mandíbula; se infleje hácia atrás, y comunica con la arteria masetérica por un ramito delgado que atraviesa la escotadura sigmoídea del mismo órgano sólido.

Arteria temporal profunda anterior. (Figs. 105 y 107).—Parte en ángulo recto del interior del conducto subesfenoidal; sale por la rama superior de este tubo óseo; sube recostada á la pared de la fosa temporal y á lo largo del borde anterior del crotáfitas; se prolonga hasta el parieto-auricular interno, y termina ramificada en la sustancia de estos músculos, en el tejido adiposo y en la piel de la frente.

Arteria oftálmica. (Fig. 105).—Este vaso tiene una disposicion muy singular. Arranca del trayecto intra-óseo de la rama madre y un poco por delante de la que precede; sale del hiato orbitario; penetra en el fondo de la vaina ocular; describe una asa abierta hácia atrás, que pasa por debajo del recto superior del ojo y por encima del recto posterior; entra en el cráneo por el agujero orbitario, y fina formando *un ramo meníngeo* y *otro nasal*. Del trayecto orbitario de la oftálmica brotan las *cinco arterias* siguientes: *musculares del ojo, ciliares, central de la retina, surciliar* y *lagrimal*. En la porcion craneana produce la misma oftálmica *ramos cerebrales*.

Las *arterias musculares del ojo* son varios ramitos destinados á los órganos motores del bulbo ocular. *Dos de estos* nacen directamente de la rama productora, y *otros* más pequeños emanan de la lagrimal y de la surciliar.

Las *arterias ciliares* son las que se distribuyen en las partes que constituyen el globo del ojo, y en particular en la coróides, en los procesos ciliares y en el íris.

La *arteria central de la retina* perfora el polo posterior del esferóide ocular en union de la vena de su nombre y del nervio óptico; horada la papila de este nombre, y se fracciona en *dos ramos:* uno *ascendente* y otro *descendente,* los cuales distribu-

yen sus finas divisiones por el espesor de dicha membrana, anastomosándose en el fondo de la esclerótica con las de las arterias ciliares.

La *arteria surciliar* sube con el nervio respectivo aplicada á la pared interna de la vaina fibrosa del ojo; llega al orificio supórbitario; salva esta perforacion huesosa, y se pierde en los músculos fronto-surciliar, orbicular de los párpados, parieto-auricular externo y en la piel de la frente.

La *arteria lagrimal* se dirige de abajo arriba y de atrás adelante; cursa por entre los músculos oculares; aplícase al punto más elevado de la vaina antedicha, y termina en la glándula de su nombre y en el párpado superior.

Los *ramos cerebrales* de la oftálmica son en número variable, ó sólo se encuentra uno de mucho calibre, el cual se esparce por el extremo inferior del hemisferio, y comunica con las divisiones de la arteria cerebral correspondiente.

El *ramo meníngeo,* despues de dar arteriolas á la dura-madre y á la hoz del cerebro, llega á la línea media y detrás de la apófisis crista-galli, para anastomosarse con la del lado opuesto y para unirse á la cerebral superior.

El *ramo nasal* atraviesa por los muchos orificios de la lámina cribosa del etmóides; pasa por entre las conchas de este hueso, y se distribuye á manera de una brocha vascular en la cara respectiva del tabique divisorio de las narices.

Arteria bucal. (Figs. 105 y 107).—Emana de la maxilar interna en ángulo agudo y de delante del hiato orbitario; desciende oblicuamente por entre la mandíbula y la insercion fija del terigoídeo interno, y termina detrás de las glándulas molares y de los músculos alvéolo y máxilo-labiales. De su trayecto parten ramitos que se pierden en los terigoídeos, en el masétero y en la almohadilla adiposa de la fosa temporal.

Arteria estafilina. (Fig. 105).—Es un vaso muy pequeño que acompaña al nervio de este nombre por la cisura respectiva, terminando en el velo del paladar.

Arteria dentaria anterior. (Figs. 105 y 107).—Esta arteria, llamada tambien *supmáxilo-dentaria,* penetra en el conducto dentario correspondiente recorriéndolo en toda su extension; sale por el orificio inferior del mismo, y se fracciona en *dos ramos: uno* que continúa el trayecto intra-óseo del vaso, y

da las arteriolas de las primeras muelas, la del colmillo y las de los tres dientes incisivos, y *otro* que sale del expresado conducto con las divisiones terminales del nervio maxilar anterior, y se anastomosa con los ramitos terminales de la arteria maxilar externa. Antes de entrar en el conducto dentario produce *un ramo orbitario* de bastante calibre, que serpea por el suelo de la órbita; se dirige hácia el ángulo nasal del ojo; cursa á lo largo de la cara, y deja ramitos á la carúncula lagrimal, al saco de este nombre y al párpado inferior. Del trayecto de la arteria dentaria anterior se escapan varios ramitos que van á las últimas muelas, al tejido del hueso supmaxilar y á la membrana de los senos.

Arteria nasal ó esfeno-palatina.—Este vaso parte en ángulo recto del punto en que la rama madre se coloca en el hiato maxilar; atraviesa el agujero nasal, y se divide en *un ramo externo* y *otro interno,* que se distribuyen en las paredes de las cavidades nasales.

Arteria palato-labial ó palatina. (Fig. 46).—Es la rama terminal de la maxilar interna que atraviesa el conducto palatino. Dicha rama recorre la cisura del mismo nombre; llega á los dientes incisivos anteriores; describe una curva hácia dentro, y cuando se encuentra en la línea media, forma con la arteria del lado opuesto una arcada vascular de convexidad inferior, de la cual se destaca *un vaso impar.* Éste salva el agujero incisivo; pasa por debajo de la mucosa, y se divide en *un ramo derecho* y *otro izquierdo,* destinados al tejido del labio, á los hollares y á los músculos y tegumentos de estas regiones, comunicando además con la coronaria anterior. Del trayecto de la arteria palatina se escapan una porcion de ramitos, que se pierden en la bóveda del paladar, en las membranas que la protegen y en las encias correspondientes.

Diferencias de las arterias carótidas de los rumiantes.—Estos vasos nacen de la axilar derecha por un tronco comun, como en los solípedos; llegan á la cabeza, y despues de abandonar *una rama tiroídea* y *otra laríngea,* producen las *arterias occipital* y *carótida externa.*

La *arteria occipital* es muy delgada; envia *algunos ramitos* á los músculos rectos inferiores y *una arteriola meníngea,* que penetra en el cráneo por el agujero rasgado superior; salva el

orificio condiloídeo que da paso al nervio hipogloso; se coloca debajo de la dura-madre, y marcha hácia atrás para desaguar en el conducto vascular colateral del ráquis, al nivel del agujero anterior del atlas. La *rama resultante de esta anastómosis* sale del agujero expresado, y se distribuye en los músculos de la nuca, como las divisiones de las arterias occípito-muscular y atlóido-muscular del caballo. Cuando la arteria occipital atraviesa por el orificio condiloídeo, produce *un ramito* que entra en el conducto parieto-temporal por otro conducto huesoso particular; termina ramificada en la dura-madre; se anastomosa con una rama de la auricular posterior, y comunica con la red admirable.

La *arteria carótida externa* produce los vasos siguientes: 1.° *Una arteria faríngea,* cuyo orígen está casi confundido con el de la occipital. 2.° La *arteria lingual,* que produce un ramo análogo á la submental del hombre, y ésta se subdivide en otros dos ramos, que representan la *sublingual* y *ranina* del mismo. 3.° *Una rama gruesa* para la glándula submaxilar. 4.° La *arteria auricular posterior,* de la cual emanan: la *estilo-mastoídea,* que penetra en el acueducto de Falopio; las *ramas auriculares* y *un ramo grueso,* que parece la *arteria mastoídea* de los solípedos. 5.° La *máxilo-muscular,* que es un vaso muy pequeño, destinado á los músculos terigoídeo y cutáneo. 6.° La *arteria temporal superficial,* que pronto se divide en tres ramos: *posterior, medio* y *anterior.*—El *primero* produce las *arterias auriculares anteriores.*—El *segundo* representa la *temporal media* del hombre, y da: *ramitos* al *crotáfitas,* la *arteria lagrimal* y *una rama palpebral.*—El *tercero* forma la *transversal de la cara* y las *coronarias ó labiales.* 7.° La *arteria maxilar interna* no atraviesa el conducto subesfenóidal, porque este tubo no existe, y de ella emanan las *ramas siguientes:* la *dentaria posterior,* la *esfeno-espinosa,* que envia *ramas terigoídeas,* y penetra en el cráneo por el agujero oval, para concurrir á la formacion de la red admirable, la *temporal profunda posterior,* que da *una masetérica,* la *temporal profunda anterior,* la *bucal,* destinada principalmente al masétero, la *oftálmica,* que es muy larga, y compone *un plexo reticulado* de forma ganglionar, *una rama surciliar* y *un manojo de arterias musculares* y *ciliares, dos arterias generatrices* de la red admirable, que na-

cen ordinariamente del mismo nivel que la oftálmica; atraviesan de abajo arriba el conducto supesfenoidal, y se ramifican de una manera particular, para constituir *una masa de arteriolas reticuladas* ó *red admirable,* la *dentaria anterior,* la *nasal* y la *palatina.*

La *red admirable* con los vasos que de ella salen representan la *arteria carótida interna.* Este grupo *oval* se halla situado al lado de la silla turca y en la parte interna del nervio maxilar anterior.—El *extremo infero-anterior* de la figura que describe se encuentra alojado en el conducto supesfeniodal, y recibe las arterias generatrices.—El *extremo súpero-posterior* está cubierto por la apófisis clinóides, y se halla en comunicacion con la arteria esfeno-espinosa.—La *parte media* ó *ancha* da salida á un tronco único, que parece la porcion intra-craneana de la carótida interna de los solípedos, el cual atraviesa la duramadre, y produce pronto las *arterias cerebrales inferior, media* y *superior.* Esta última se anastomosa por convergencia con la del lado opuesto, encima de la glándula pituitaria, y compone el *tronco basilar* y la *arteria espinal media.*

El *Buey* presenta además algunas particularidades en la distribucion de las arterias carótidas, que vamos á exponer con toda la brevedad posible: 1.° La *carótida externa* despide *una maxilar interna,* que contornea con su vena satélite el borde tuberoso del maxilar, y despues de producir las coronarias, termina en la cara. 2.° La *máxilo-muscular,* que se distribuye en el masétero. 3.° La *transversal de la cara,* que no forma las coronarias, y tambien se ramifica en este músculo. 4.° La *auricular anterior,* que envia un ramo enorme al conducto parieto-temporal por el orificio practicado detrás de la apófisis supcondiloidea. 5.° La *arteria oftálmica* y las *generatrices de la red admirable* proceden de un mismo tronco. 6.° Esta red no tiene dos lóbulos laterales independientes, como en el carnero, sino que es una masa reticulada circular, situada alrededor de la silla turca, y las arterias occipitales concurren tambien á su formacion, penetrando en la masa por su parte súpero-posterior.

Arterias carótidas del cerdo.—Nacen aisladamente del tronco bráquio-cefálico, y tienen la misma division terminal que las del caballo.

La *arteria occipital* produce: 1.° *Una pequeña arteria retrógrada,* anastomosada con la vertebral. 2.° *Un ramo* que sube á los músculos de la nuca, representando la *arteria mastoidea.* 3.° *Varias arterias occipitales* que pasan con el vaso principal por el agujero anterior del atlas, y se distribuyen en los músculos de la nuca, sin enviar rama cerebro-espinal al interior del conducto raquídeo.

La *arteria carótida interna,* despues de dar una gruesa rama meningea, penetra en el cráneo por el agujero rasgado superior, y se divide para formar *una red admirable* muy semejante á la de los rumiantes. Las arterias que nacen de esta red son las *cerebrales superiores,* de donde toman orígen el *tronco basilar* y la *arteria espinal media.*

La *arteria carótida externa* pasa flexuosa entre los músculos terigoídeos y la cara interna del brazo de la *mandíbula;* llega al hiato maxilar, y produce las ramas siguientes: 1.° La *arteria lingual,* que es muy voluminosa. 2.° *Una rama análoga* por su orígen á la *gloso-facial* del caballo, que se distribuye en los órganos de las fauces, especialmente en las glándulas salivales y en los gánglios linfáticos. 3.° La *arteria auricular posterior,* notable por su gran calibre y longitud. 4.° La *arteria transversal de la cara* y la *auricular anterior,* que son dos ramos delgados que salen separados el uno del otro. 5.° *Varias arterias temporales profundas* y *masetéricas.* 6.° *Ramos terigoídeos.* 7.° *Una rama bucal* voluminosa. 8.° La *arteria oftálmica,* que concurre á la formacion de la red admirable. 9.° *Una rama orbitaria* pequeña, que procede de la dentaria anterior en los solípedos y en los carniceros. 10. Las *arterias nasal, palatina* y *dentaria anterior.*

Arterias carótidas de los carniceros.—Nacen como las de los paquidermos, y despues de dar la *arteria tiro-laríngea,* terminan produciendo las mismas ramas que las carótidas del caballo.

La *arteria occipital* tiene poco diámetro; cursa adelante para alcanzar al borde anterior de la apófisis transversa del atlas; pasa por la escotadura de este borde, y se divide en *dos ramas:* la *arteria occípito-muscular* y la *cerebro-espinal.* Del trayecto de la occipital salen *ramos musculares,* la *arteria mastoidea,* que sólo envia un ramito al conducto parieto-temporal, y la *re-*

trógrada, que se comunica por inosculacion con la vertebral.

La *arteria carótida interna* llega á la abertura posterior del conducto carotídeo, recorriéndole de atrás adelante; describe una asa que sale del cráneo por el agujero carotídeo; recibe un ramo de la carótida externa; entra en la cavidad craneana; alcanza al lado de la fosa pituitaria, y se anastomosa con las divisiones de la arteria esfeno-espinosa y con las ramas entrantes de la oftálmica, formando una especie de *plexo reticulado,* que se parece á la *red admirable* de los rumiantes y de los paquidermos, y del cual nacen las arterias siguientes: 1.° *Una* que representa el ramo meníngeo de la pre-vertebral del caballo, y que se eleva flexuosa por el lado de la faringe, para terminar en el asa carotídea. 2.° *Otra laríngea,* que despues de dar vasitos á la glándula submaxilar, entra en esta cavidad con su nervio anterior. 3.° La *lingual,* que es una rama tortuosa, cuyo curso es análogo al de la del caballo. 4.° *Una facial ó maxilar externa,* que cuando toca á la insercion superior del digástrico, se bifurca en *dos ramas: una* que representa la subbarbal en el hombre, y *otra* que produce las *coronarias ó labiales.* 5.° La *auricular posterior,* que despues de dar vasos parotídeos y músculo-cutáneos, se coloca en medio de la cara externa de la oreja, camina hasta la punta de este órgano, y se divide en dos ramos que componen una arcada, de donde salen nuevos ramos que recorren los bordes del cartílago cuenca, para anastomosarse en la base del órgano con otros tubos que vienen de las mismas auriculares. 6.° La *temporal superficial,* que pasa por detrás de la articulacion de la mandíbula, y se divide en *dos ramas:* una *posterior ó auricular,* y otra *anterior ó temporal.* 7.° La *maxilar interna,* que es muy semejante á la del caballo, y envia los vasos siguientes: la *dentaria posterior,* la *temporal profunda posterior,* un *ramo timpánico* muy delgado, la *arteria esfeno-espinosa,* destinada casi toda á formar el *plexo* y las *arterias cerebrales, varios vasos terigoídeos,* la *arteria oftálmica,* que ántes de entrar en la fosa etmoidal por el agujero orbitario da un manojo de ramos que entran en el cráneo por la grande hendidura esfenoidal, los cuales acompañan á los nervios motores y sensitivos del ojo, y van á terminar en la carótida interna y en la esfeno-espinosa, la *arteria temporal profunda anterior, una estafilina voluminosa,* la *palatina, una*

arteria bucal y *otra alveolar*, y la *dentaria anterior*, que despide tambien *un ramo orbitario* y *otro suborbitario*.

ARTÍCULO XXI.

De la arteria aorta posterior.

(Figs. 42, 43, 91, 94, 95, 96, 102, 108 y 111).

Definicion.—Damos este nombre *á un largo y grueso tronco arterial que, continuando la aorta primitiva, encorcándose primero arriba y atrás para constituir un cayado, recorriendo despues en línea recta el lado izquierdo de las regiones subdorsal y sublumbar, y terminando cuadrifurcada en la entrada de la pélvis, produce un número considerable de tubos de diámetro decreciente, destinados á llevar la sangre nutritiva á todos los órganos de los dos tercios posteriores del cuerpo de los animales.*

Division.—Con objeto de facilitar el estudio de las conexiones, suponemos dividida la aorta posterior en *dos porciones*, llamadas *torácica* y *abdominal*.

La *porcion torácica* es la que se extiende desde el tronco primitivo hasta la abertura que dejan los pilares del diafragma, y puede subdividirse en *parte curva* y en *parte recta*.—La *primera* ó *cayado de la aorta* mira hácia atrás, y está relacionada: por su lado derecho con la tráquea y con el esófago; por su lado izquierdo con la arteria pulmonar y con el pulmon correspondiente.—La *segunda* toca los cuerpos de las doce últimas vértebras dorsales; se encuentra alojada en las cisuras de los órganos de la hematosis, y su cara derecha se halla en contacto con la vena ázigos y con el conducto torácico.

La *porcion abdominal* es la que se extiende desde el punto de salida de las arterias diafragmáticas hasta el nivel de la última juntura inter-vertebral, en donde se cuadrifurca en *dos ilíacas internas* y *dos externas*. Durante su trayecto se pone en relacion con el anillo circunscrito por los pilares del diafragma, con los nervios abdominales del gran simpático, con los cuerpos de los huesos de los lomos, con el tendon de orígen de dicho

músculo, con la cisterna de Pecquet, con el ligamento vertebral comun inferior, con el punto más alto del páncreas, con el peritoneo, y por su cara derecha con la gran vena cava.

Tanto la porcion torácica como la abdominal de la aorta que nos ocupa, producen *dos órdenes de ramas,* que llamaremos *parietales* y *viscerales.*

Describiremos estos vasos, insertando préviamente un cuadro sinóptico, en el cual pueden leerse de una sola ojeada todos los ramos que abandonan en su trayecto y terminacion.

LA ARTERIA AORTA POSTERIOR SE DIVIDE EN DOS PORCIONES:

- **1º Porcion torácica, que produce.**
  - Ramas parietales, que son las.....
    - Trece arterias inter-costales, que se dividen en.....
      - Inter-costales propiamente dichas.
      - Dorso-espinales, que se distinguen en..
        - Musculares.
        - Medulares.
    - Arterias diafragmáticas que se encuentran.....
      - Dos ramas para el pilar derecho.
      - Un ramo para el pilar izquierdo.
  - Ramas viscerales, que sólo contamos las...
    - Arteria ó tronco bronco-esofágico, que da las...
      - Bronquicas derecha é izquierda.
      - Esofágicas superior é inferior.
    - Innominadas.
- **2º Porcion abdominal, que produce.**
  - Ramas parietales, denominadas.....
    - Arterias lumbares, que se dividen en...
      - Lumbo-espinales, con sus..
        - Ramos musculares.
        - Ramos medulares.
      - Inter-transversales.
    - Arteria sacra media, que en los solípedos es un ramo muy delgado é inconstante.
  - Ramas viscerales, que son las seis siguientes.....
    - 1.º Arteria ó tronco celiaco, que da origen á la..
      - Gástrica ó rama media, que se bifurca en....
        - Anterior.
        - Posterior.
      - Hepática ó rama derecha, que envia .....
        - La hepática propiamente dicha.
        - Ramitos pancreáticos.
        - La arteria pilórica.
        - La gastro-epiplóica derecha.
      - Esplénica ó rama izquierda, que emite ....
        - Vasos esplénicos.
        - Vasos cortos.
        - La arteria gastro-epiplóica izquierda.
    - 2.º Arteria mesentérica grande ó anterior, de la cual salen el
      - Manojo izquierdo, que son quince ó veinte ramitos para la masa del intestino delgado.
      - Manojo derecho, representado por la.....
        - Ileo-cecal.
        - Cecal superior é inferior.
        - Cólica derecha ó directa.
      - Manojo anterior, que consta de.....
        - Cólica izquierda ó retrógrada.
        - Primera del cólon flotante
    - 3.º Arteria mesentérica pequeña, que deja .....
      - Ramos del cólon flotante.
      - Ramos rectales.
    - 4.º Arterias renales ó emulgentes.
    - 5.º Arterias espermáticas grandes ó útero-ováricas.
    - 6.º Arterias espermáticas pequeñas ó uterinas.

§ I. RAMAS PARIETALES DE LA AORTA POSTERIOR.

Definicion.—Damos este nombre *á un conjunto de vasos de diferentes dimensiones que, arrancando ordinariamente de la cara superior del tronco que las origina, se distribuyen en los órganos que componen las paredes del pecho y del abdómen.*

Division.—Las ramas parietales que salen de la aorta posterior son las *cuatro* siguientes: 1.° *Arterias inter-costales.* 2.° *Arterias diafragmáticas.* 3.° *Arterias lumbares.* 4.° *Arteria sacra media.*

1.° Arterias inter-costales. (Fig. 102).

Estas arterias, llamadas así porque se hallan situadas en los espacios de su nombre, son *diez* y *siete.*—La *primera* viene de la arteria cervical superior.—La *segunda, tercera* y *cuarta* nacen de un ramo particular de la dorsal.—Las *trece últimas* emanan directamente de la porcion torácica de la aorta.

Las *inter-costales aórticas* parten en ángulo recto de la cara superior de la arteria magna por un sólo ramo ó por dos distintos; contornean de dentro afuera los cuerpos vertebrales, cruzando la direccion del gran simpático, del conducto torácico y de la vena ázigos; alcanzan al punto más alto de los espacios inter-costales, y se dividen en *dos ramos:* uno *inferior* ó *inter-costal propiamente dicho,* y otro *superior* ó *dorso-espinal.*

El *ramo inferior* ó *inter-costal* es el más grueso de los dos; se coloca debajo de la pleura y luego entre los músculos de su nombre; desciende con la vena y el nervio satélite por la cisura de la costilla posterior; llega cerca de la parte más baja del mismo espacio, y termina anastomosándose con casi todos los ramos inter-costales de las arterias torácica interna y asternal. En su trayecto producen *ramitos internos, externos, anteriores* y *posteriores* que penetran en las pleuras, en los músculos y en la piel de la superficie del pecho, comunicando además con sus congéneres.

El *ramo superior* ó *dorso-espinal* se dirige arriba y afuera, y cuando pasa por delante del agujero de conjuncion, se subdivide en *dos ramitos:* uno *medular* que, salvando este orificio, desagua en el vaso de refuèrzo de la arteria espinal media, y otro

dorso-muscular, que se agota en la sustancia de los órganos contráctiles de esta region y en la piel que los cubre.

2.º Arterias diafragmáticas.

Son dos *ramas pequeñas* y de *diámetro desigual*, que salen de la aorta cuando este tronco se sitúa entre los dos pilares del diafragma.—La *rama mayor*, que algunas veces es doble, se distribuye en el pilar derecho, y envia ramitos subpleuríticos, que se pierden en el pulmon respectivo.—La *rama menor* sólo sirve para el pilar izquierdo.

3.º Arterias lumbares.

Consisten en *cinco ó seis vasos*, que difieren muy poco de las arterias inter-costales.—Los *ramos superiores ó lumbo-espinales* tienen más diámetro; están destinados á los músculos y tegumentos de la region de su nombre, y proporcionan los *medulares* correspondientes.—Los *ramos inferiores* pasan por encima de los psoas grande y pequeño; dejan algunas divisiones á estos órganos contráctiles; descienden hasta la porcion carnosa del transverso y del oblicuo pequeño del abdómen, y terminan anastomosándose con las de las últimas inter-costales y con las de la arteria circunfleja ilíaca.

La *última* y la *penúltima lumbares* emanan algunas veces del tronco ilíaco interno.

4.º Arteria sacra media.

Este vaso, cuando existe, es un ramo impar y muy pequeño, que nace del ángulo entrante formado por las ilíacas internas y externas; recorre la cara inferior del sacro, y envia arteriolas laterales, que se pierden en el perióstio.

§ II. RAMAS VISCERALES DE LA AORTA POSTERIOR.

Definicion.—Llámanse así *un número considerable de vasos de mucho calibre, de longitud variable y de multiplicadas anastómosis, los cuales, partiendo generalmente de la cara inferior de la aorta, se ramifican de mil maneras en las vísceras torácicas y abdominales.*

Division.—Las ramas viscerales que emanan de la aorta pos-

terior son las *siete* siguientes: 1.° *Arteria ó tronco bronco-esofágico.* 2.° *Arteria ó tronco celíaco.* 3.° *Arteria mesentérica grande.* 4.° *Arteria mesentérica pequeña.* 5.° *Arterias renales ó emulgentes.* 6.° *Arterias espermáticas ó testiculares grandes.* 7.° *Arterias espermáticas pequeñas.*

1.° Tronco bronco-esofágico. (Fig. 88).

La arteria bronco-esofágica es la *única rama visceral* que sale de la aorta torácica. Nace del cayado del gran vaso y á la derecha de la primera inter-costal aórtica; se coloca entre éste y el esófago, y produce muy pronto las *brónquicas, esofágicas é innominadas.*

Arterias brónquicas.—Estos vasos parten del principal cuando se sitúa encima de la bifurcacion de la tráquea; se subdividen en derecha é izquierda, y acompañan á los brónquios hasta sus últimas ramificaciones.

Arterias esofágicas.—Emanan del tronco bronco-esofágico en el momento en que se aloja entre la aorta y el esófago, y se bifurcan pronto para emitir la *esofágica superior* y la *inferior.*—La *primera* es la más voluminosa; colócase sobre el conducto que la da nombre, y cuando llega al orificio del pilar derecho del diafragma, comunica con un ramo de la arteria gástrica.—La *segunda* tambien se anastomosa con un ramo de esta última, y algunas veces con el mismo que recibe á la primera. Las dos esofágicas abandonan en su trayecto ramitos ascendentes y descendentes, que distribuyen sus divisiones en el tubo que acompañan y en el mediastino.

Ramos innominados.—Llámanse así unas arteriolas que, viniendo del tronco bronco-esofágico, de las esofágicas y de las brónquicas, se ramifican en la tráquea, en la porcion del esófago que se relaciona con la extremidad terminal de aquel conducto, en los gánglios brónquicos, en el mediastino y en la pleura visceral. Estos últimos ramitos, unidos á los de la rama pleural que procede de la gástrica, forman una red bastante extensa en la superficie del órgano de la hematosis.

2.° Arteria ó tronco celíaco. (Fig. 108).

El tronco celíaco, del griego *cœlia,* vientre, es un vaso de mucho diámetro y de diez á doce milímetros de longitud, el cual,

partiendo en ángulo recto de la aorta á quince ó veinte centímetros de distancia del diafragma, hallándose rodeado del plexo solar y tocando la cara superior del páncreas, produce tres ramas destinadas principalmente al estómago, al hígado y al bazo.

Esto sentado, diremos: que la primera arteria visceral que emana de la porcion abdominal de la aorta se fracciona en *tres ramas secundarias,* llamadas *gástrica* ó *media, hepática* ó *derecha* y *esplénica* ó *izquierda.*

Arteria gástrica ó rama media.—Este vaso (fig. 108), que equivale á la *arteria coronaria estomáquica* del hombre, desciende para aplicarse al saco izquierdo del estómago, y cuando llega á la terminacion del esófago, se divide en *gástrica anterior* y *posterior.*—La *primera* pasa por detrás y á la derecha de este conducto, cruzando por la corvadura pequeña del ventrículo, y se distribuye flexuosa en la cara anterior de este órgano.—La *segunda* se reparte del mismo modo en la cara opuesta de la víscera, y especialmente en su saco derecho.

Además de estos dos ramos, la gástrica despide el *gastro-pulmonar,* que sigue retrógrado hácia el esófago y el nervio pneumogástrico derecho; penetra en el pecho por la abertura del pilar respectivo del diafragma, y se fracciona en *dos ramos secundarios,* los cuales, anastomosándose con las esofágicas, forman una magnífica red en la base de los pulmones.

Artèria hepática ó rama derecha.—La rama segunda del tronco celíaco (fig. 108) se aplica á la cara superior del páncreas, recorriéndola de izquierda á derecha; cruza oblicuamente por debajo de la gran cava; llega á la cisura posterior del hígado, y penetra con la vena porta en el espesor de esta glándula, esparciéndose en su sustancia.

El vaso que venimos describiendo da en su trayecto *ramos pancreáticos,* la *arteria pilórica* y la *gastro-epiplóica derecha.*

Las *arterias pancreáticas* son varios ramitos que deja la hepática cuando cursa por la cara superior del páncreas.

La *arteria pilórica* es otro ramo que procede tambien de la hepática ó de la gastro-epiplóica derecha. Se dirige hácia la corvadura pequeña del estómago, y envia vasitos al píloro, que se anastomosan con la gástrica posterior y con la siguiente.

La *arteria gastro-epiplóica derecha* cruza por detrás y debajo de la cabeza del duodeno; se coloca entre las láminas del

gran epiplon; recorre el tercio respectivo de la corvadura mayor del estómago; recibe en arcada á la gastro-epiplóica izquierda; abandona en su trayecto divisiones epiplóicas y gástricas, y produce un ramo llamado *arteria duodenal*. Ésta consiste en un vaso de bastante calibre que se sitúa en la corvadura pequeña del duodeno y entre las dos láminas del mesenterio, y que despues de

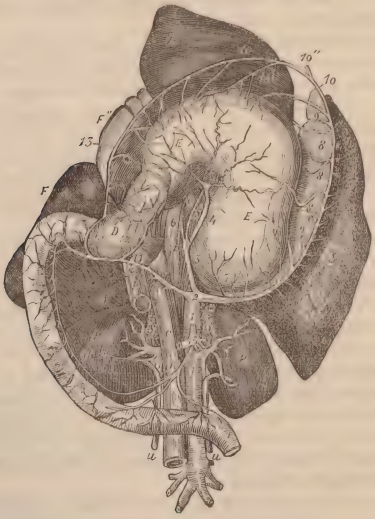

FIGURA 108.—*Aorta abdominal y tronco celiaco del Caballo.* *

* 1 y 1. Aorta.—2. Tronco celíaco.—3. Arteria gástrica.—4. Gástrica posterior.—5. Gástrica anterior.—6 y 6. Rama pleural de la arteria gástrica.—7. Arteria esplénica.—8, 8 y 8. Ramos gástricos de ésta.—9 y 9. Ramos epiplóicos de la misma.—10 y 10.' Arteria gastro-epiplóica izquierda con uno de sus ramos gástricos.—10 y 10.'' Terminacion de la arteria esplénica.—11 y 11. Arteria hepática.—12. Arteria pilórica.—13. Arteria gastro-epiplóica derecha.—14. Arteria duodenal.—15. Tronco de la mesentérica grande.-16. Primera rama de su manojo izquierdo.-17. Arteria renal derecha.—C. Esófago.—D. Duodeno.—E, E. Estómago vuelto hácia el hígado y la cara posterior del diafragma.—e. Vasos esplénicos.—F, F.', F.'' Lóbulos del hígado.—f. Lóbulo de Espigelio.—P. Vena porta seccionada.—p. Pilares del diafragma.,—R, R. Riñones. S. Bazo.—s, s. Cápsulas anterenales.,—u, u. Uréteres.

enviar ramitos al páncreas y al duodeno, termina anastomosándose con la primera arteria del manojo izquierdo de la mesentérica grande.

Arteria esplénica ó rama izquierda. (Fig. 108).—Es la mayor del trípode celíaco; se dirige á izquierda y abajo aplicada á su vena satélite y á la extremidad correspondiente del páncreas; llega á la cisura del bazo, contorneando la superficie convexa del saco grande del estómago; recorre dicha cisura, abandonándola cerca de la punta del órgano; penetra en el gran epiplon, y pierde su primitivo nombre para tomar el de *gastro-epiplóica izquierda.* Además de esta arteria terminal, la que nos ocupa emite en su camino los *ramos esplénicos,* los *gástricos* y los *epiplóicos.*

Los *ramos esplénicos* son los que perforan la cápsula fibrosa del bazo, y se esparcen por toda su sustancia.—Los *ramos gástricos,* llamados tambien *vasos cortos* en el hombre, están comprendidos entre las dos láminas de la porcion espleno-gástrica del gran epiplon; se dirigen á la corvadura convexa del ventrículo, y despues de dividirse cada uno en dos ramitos, se anastomosan con las arteriolas de las gástricas anterior y posterior.—Los *ramos epiplóicos* son muy pequeños y se pierden en la membrana que les da nombre.

La *arteria gastro-epiplóica izquierda* recorre la corvadura grande del estómago por entre las dos hojas de su membrana serosa; produce ramitos ascendentes ó *epiplóicos* y descendentes ó *gástricos,* y comunica por inosculacion con la gastro-epiplóica derecha.

De la disposicion que presentan las tres ramas del tronco celíaco podemos deducir: 1.° Que el ventrículo se encuentra comprendido dentro de un círculo vascular vertical y flexuoso, al cual se aplica en su estado de plenitud. 2.° Que la corriente sanguínea del trípode celíaco de Haller se distribuye al ventrículo, al hígado, al bazo, al páncreas y al duodeno. 3.° Que las funciones de estos órganos están relacionadas de un modo tal, que no puede alterarse una sin resentirse las demás.

3.° Arteria mesentérica grande ó anterior. (Figs. 108, 109 y 110).

Esta arteria es la destinada á llevar la sangre á casi todo el tubo intestinal.

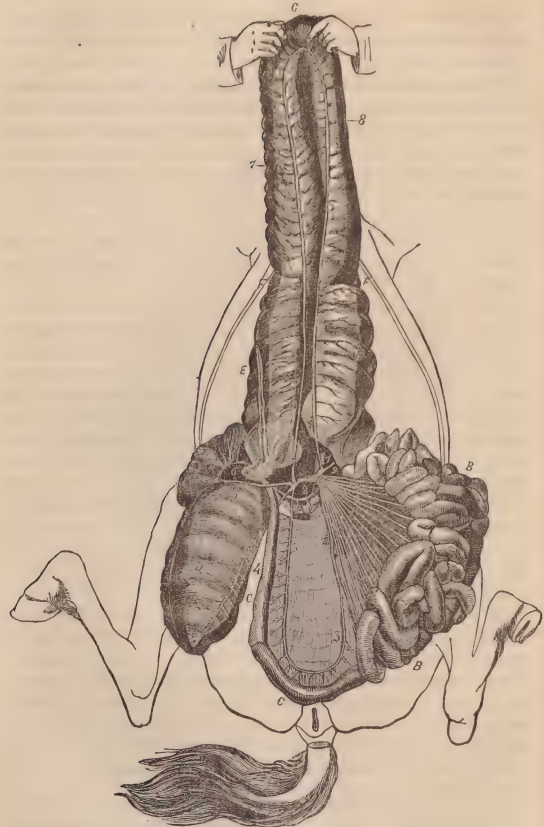

FIGURA 109.—*Arteria mesentérica grande y sus divisiones.*—(CH).

* 1. Aorta abdominal.—2. 2 y 2. Manojo izquierdo de la gran mesentérica, desti-

Para facilitar el estudio de un vaso tan complicado nos valdremos del método de M. Lecog y de M. Chauveau.

La mesentérica grande parte perpendicularmente de la cara inferior de la aorta del abdómen, del nivel de las arterias renales y de cinco ó seis centímetros por detrás de la celíaca, de la cual está separada por el páncreas; desciende envuelta por los ramos nerviosos anastómicos del plexo solar; recorre un trayecto muy corto, y se divide en *tres manojos* llamados *izquierdo, derecho* y *anterior.*

A. *Manojo izquierdo de la mesentèrica grande.* (Fig. 109 y 110).

Los vasos que componen este manojo son *quince ó veinte,* y reciben el nombre de *arterias del intestino delgado,* porque, saliendo del tronco que las produce, y colocándose entre las dos láminas del mesenterio, distribuyen sus ramas en la masa de este intestino.

Cada una de dichas arterias se bifurca ántes de su llegada á la corvadura pequeña de la víscera, y las ramas resultantes de dicha bifurcacion se anastomosan en pleno canal con otras de los vasos inmediatos, formando un número considerable de arcadas de convexidad inferior. De estas arcadas emanan una multitud de ramos, que llegando al órgano por su corvadura cóncava se esparcen por toda su superficie, y penetran en el espesor de las membranas que lo componen.

B. *Manojo derecho de la mesentèrica grande.* (Figs. 109 y 110).

El manojo derecho de la gran mesentérica es un tronco de algunos centímetros de longitud, que pronto se fracciona en *cuatro arterias,* denominadas *ileo-cecal, dos cecales* y *cólica derecha* ó *directa.*

Arteria ileo-cecal.—Este vaso (fig. 109.3) sale ordinariamente de la cecal interna; se coloca entre las dos láminas del mesenterio; sigue de un modo retrógrado y á corta distancia de la porcion íleo-cecal del intestino delgado; abandona varios ramitos á las membranas de este órgano, y termina comunicando con la última arteria del manojo izquierdo.

---

nado al intestino delgado.—3 y 3. Arteria íleo-cecal.—4. Arteria cecal superior.—5. Arteria cecal inferior.—6. Arteria del arco del ciego —7. Arteria cólica derecha.—8. Arteria cólica izquierda.—9. Primera arteria del cólon flotante.

Arterias cecales.—Las dos cecales (fig. 109. 4, 5) se distinguen en *interna ó superior* y en *externa ó inferior*. Caminan abajo y á derecha y hácia la concavidad del cayado del ciego; abrazan la extremidad final del íleon, y siguen la direccion de la parte media del saco de su nombre.

La *arteria cecal superior ó interna* se aloja en la cisura más anterior formada por las bandas longitudinales del ciego; camina por debajo de la serosa, y cuando llega á la punta de la víscera, se anastomosa con la cecal inferior. Del trayecto de dicha arteria salen ramos laterales, que reparten sus divisiones por las paredes del órgano.

La *arteria cecal inferior ó externa* pasa por entre el ciego y el orígen del cólon; desciende á lo largo de aquel intestino; se coloca en una de las cisuras inferiores; llega á la punta del reservatorio; verifica anastómosis con el vaso precedente, y envia de sus lados ramos análogos á los de la anterior. Además de estos ramos existe uno de mucho calibre, que puede llamarse *arteria del arco del ciego*. Esta sale de la principal muy cerca del orígen del cólon; asciende hasta el punto más alto del cayado del ciego, contorneando toda su concavidad hácia fuera; marcha adelante y abajo, siguiendo á la porcion inicial de aquel intestino, y esparce sus divisiones colaterales en los dos órganos que acabamos de nombrar.

Arteria cólica derecha ó directa. (Fig. 109.7).—Este vaso es el mayor del manojo derecho de la gran mesentérica, y está destinado á la porcion respectiva del cólon grande. Dicho vaso se aplica inmediatamente al conducto de su nombre; pasa por debajo de la serosa, y sigue su camino hasta la corvadura pelviana, en cuyo punto comunica en arcada con la cólica izquierda ó retrógrada.

C. *Manojo anterior de la mesentérica grande.* (Figs. 109 y 110).

El manojo anterior de este gran vaso despide *dos arterias*, llamadas *cólica izquierda ó retrógrada* y *primera del cólon flotante.*

Arteria cólica izquierda ó retrógrada.—Este tubo vascular (figs. 109.8 y 110.5) se denomina así, porque sigue una direccion contraria á la de los alimentos. Acompaña á la porcion izquierda del asa cólica desde la extremidad terminal de la vís-

cera hasta la corvadura pelviana, en cuyo punto encuentra la arteria derecha, y comunica con ella por inosculacion.

Arteria primera del cólon flotante. (Figs. 109.9 y 110.4).—Es una rama de bastante calibre, que se infleje á la izquierda, abajo y atrás para colocarse en el espesor del mesenterio cólico, y cuando llega á la corvadura cóncava del intestino de su nombre, se anastomosa con una division de la mesentérica pequeña.

Terminaremos la descripcion de la arteria mesentérica grande manifestando: que además de las ramas y ramos que ya conocemos y del número considerable de anastómosis que forman entre sí y con los vasos inmediatos, despide arteriolas para las cápsulas anterenales, al mesenterio y al páncreas.

4.° Arteria mesentérica pequeña. (Fig. 110).

Esta arteria es la que lleva la sangre al cólon flotante y al recto. Nace perpendicularmente de la cara inferior de la aorta y á doce ó quince centímetros por detrás de la mesentérica grande; desciende por entre las láminas del mesenterio cólico; se dirige atrás describiendo una curva de concavidad superior; colócase encima del intestino recto, y esparce sus ramificaciones en las paredes de este tubo.

Del trayecto del vaso que nos ocupa se escapan *trece ó catorce ramos* que, bajando por entre las dos hojas del mesenterio, se distribuyen de la manera siguiente: Los *siete ú ocho primeros* se bifurcan, y forman arcadas muy semejantes á las de las arterias del intestino delgado, pero las que venimos describiendo se hallan muy próximas al cólon flotante; los *cinco ó seis últimos* no componen arcadas, y reparten sus divisiones en la extremidad posterior de la víscera y del recto. El ramito anterior del primer ramo comunica con la arteria primera del cólon flotante, que procede de la mesentérica grande.

5.° Arterias renales ó emulgentes. (Figs. 108, 110 y 111).

Las arterias emulgentes, del latin *emúlgere,* ordeñar ó extraer, son las que llevan la sangre á los riñones, y se dividen en *derecha ó izquierda.*

Parten en ángulo recto de los lados de la aorta abdominal y del nivel de la mesentérica anterior; se dirigen afuera para co-

locarse un poco por debajo de la cisura renal, y penetran muy pronto en el tejido glandular, fraccionándose rápidamente en varios ramos.

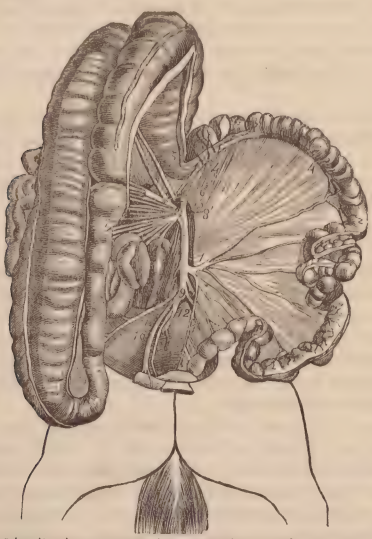

FIGURA 110.—*Distribucion de la arteria mesentérica pequeña.* (El cólon flotante está extendido con su mesenterio, y el intestino delgado ha sido vuelto hácia el lado derecho y debajo del cólon grande). *

La arteria renal izquierda es la más larga, y para llegar al riñon pasa por entre el psoas pequeño y la gran vena cava. Tanto la izquierda como la derecha están relacionadas con el extremo posterior de las cápsulas anterenales.

---

* 1 y 1.' Tronco de la arteria mesentérica pequeña.—2. Arteria mesentérica grande.—3. Su manojo anterior.—4 y 4. Primera arteria del cólon flotante, formando parte de este manojo.—5. Arteria cólica retrógrada.—6. Manojo derecho de la arteria mesentérica grande.—7. Las ramas del manojo izquierdo.—8. Arteria renal.—9. Extremidad terminal de la aorta.—10. Arteria ilíaca externa.—11. Arteria circunfleja ilíaca.—12. Arteria ilíaca interna.

No obstante el gran diámetro de las arterias emulgentes, no dan en su trayecto mas que ramitos á estos últimos órganos, los cuales reciben otras divisiones pequeñas, que proceden de la aorta ó de la mesentérica grande. Los riñones tambien admiten ramitos de los vasos inmediatos.

6.° Arterias espermáticas. (Figs. 111 y 112).

Las espermáticas se llaman *testiculares grandes* en el macho, y *útero-ováricas* en la hembra.

Arteria testicular grande.—Toma orígen de la aorta abdominal por delante ó por detrás de la mesentérica pequeña y á distinto nivel de la del lado opuesto; camina hácia abajo con la vena satélite, sostenida en un repliegue del peritoneo; llega á la vaina vaginal; desciende á lo largo de ésta con los demás elementos del cordon espermático; alcanza al testículo, formando muchas flexuosidades reunidas en un paquete prolongado; encuentra el lado interno de la cabeza del epididimo; atraviesa la túnica albugínea, y sin abandonarla contornea sucesivamente el borde superior, la extremidad posterior, el borde inferior y la extremidad anterior de la glándula espermática, enviando en su trayecto tortuoso muchos ramitos que se distribuyen por las caras del órgano, y que penetran en su parenquíma.

Arteria útero-ovárica.—Tiene el mismo orígen que la testicular grande; se coloca entre las dos láminas del ligamento ancho, y pronto se divide en *dos ramos:* uno *uterino* y otro *ovárico.*—El *primero* es el más largo; recorre los cuernos de la matriz, y sus divisiones se anastomosan con las de la arteria uterina.—El *segundo* es más corto; forma muchas flexuosidades, y se esparce por el ovario de un modo análogo al de la arteria que precede en la glándula seminal.

7.° Arterias testiculares pequeñas y uterinas.

Arteria testicular pequeña.—Es muy delgada, y nace casi siempre del orígen de la arteria ilíaca externa ó de entre ésta y la ilíaca interna; alcanza á la vaina vaginal; baja acompañada de la testicular grande, y se ramifica por todos los órganos que

componen el cordon espermático. Antes de que penetre en la vaina referida, abandona algunos ramitos, que terminan en el peritoneo, en los gánglios ilíacos, en el uréter y en el conducto deferente.

Arteria uterina.—Parte del mismo punto que la precedente, y es más voluminosa que ésta; se coloca entre las hojas del ligamento sublumbar; llega á la corvadura pequeña del cuerno del útero, y se fracciona en *dos ramos:* uno *anterior,* cuyas divisiones comunican con las de la útero-ovárica, y otro *posterior* que, dirigiéndose hácia el cuerpo de la matriz, se anastomosa con la arteria vaginal.

Diferencias de las arterias que emanan de la aorta posterior.—Las *arterias inter-costales* del *Buey,* del *Carnero* y de la *Cabra* son *doce,* de las cuales *ocho* solamente salen de la aorta posterior.—La *arteria sacra media* tiene un diámetro considerable en el *Carnero* y en la *Cabra.*—El *tronco celíaco* desciende hácia la panza por delante y el lado derecho de la insercion del esófago, y se divide en *dos ramas* terminales: la *arteria superior* y la *inferior* del librillo y del cuajar. Las ramas colaterales que parten de este mismo tronco son las siguientes: *varias arterias diafragmáticas,* la *esplénica,* la *del bonete* y la *hepática.*—La *arteria mesentérica grande* nace á menor distancia del tronco celíaco, y sus ramificaciones están en relacion con el intestino que han de recorrer.—La *mesentérica pequeña* es muy corta y delgada.—Las *arterias* que no hemos nombrado tienen la misma ó análoga disposicion que las de los solípedos.

La *arteria mesentérica grande* del *Cerdo* es semejante á la de los rumiantes.

Las *arterias inter-costales* del *Perro* y del *Gato* salen todas de la aorta.—Las *dos primeras lumbares* emanan tambien de la aorta torácica á causa de la insercion posterior del diafragma.—Las *brónquicas* proceden de las esofágicas.—El *tronco celíaco* difiere poco del de los monodáctilos.—La *mesentérica grande* nace á muy poca distancia de la celíaca.—La *mesentérica pequeña* viene de la extremidad posterior de la aorta, y se divide en dos ramos, que constituyen los *vasos hemorroidales.*

ARTÍCULO XXII.

De las arterias iliacas internas ó troncos pelvianos.

(Figs. 111 y 112).

Definicion.—Damos este nombre *á las ramas medias de la cuadrifurcacion terminal de la aorta posterior, situadas en el punto más alto del istmo grande de la pélvis entre la juntura sacro-iliaca, las venas pelvi-crurales y las arterias iliacas externas, en direccion oblicua de arriba abajo, de delante atrás y de dentro afuera; cuyas ramas, extendiéndose desde la última vértebra lumbar hasta la insercion ilio-pectínea del psoas pequeño, producen los vasos, que no sólo llevan la sangre á los órganos génito-urinarios internos, sino tambien á otras partes más ó ménos lejanas de dicha cavidad.*

Division.—Las arterias iliacas internas son *derecha* é *izquierda*, y cada una de éstas emite *siete ramas* llamadas: 1.° *Arteria umbilical.* 2.° *Arteria pudenda interna.* 3.° *Arteria subsacra.* 4.° *Arteria iliaco-muscular.* 5.° *Arteria glútea.* 6.° *Arteria obturatriz.* 7.° *Arteria iliaco-femoral.*

Estudiaremos estos vasos por el órden expuesto, insertando ántes un cuadro sinóptico con objeto de que se puedan leer de una rápida ojeada todos los ramos que de ellos emanan.

- **Las arterias iliacas internas ó arterias pelvianas emiten los siete vasos siguientes:**
  - 1.° Arteria umbilical con sus ramitos vexicales.
  - 2.° Arteria pudenda interna, que da....
    - Ramitos musculares.
    - La arteria véxico-prostática ó vaginal.
    - Ramos uretrales.
    - La arteria bulbosa.
  - 3.° Arteria subsacra ó sacra lateral, que envia.....
    - Ramos innominados.
    - Ramos espinales.
    - La coccígea media.
    - La isquiática.
    - La coccígea lateral.
  - 4.° Arteria iliaco-muscular ó ilio-lumbar.
  - 5.° Arteria glútea.
  - 6.° Arteria obturatriz, que emite.....
    - Ramo vexical.
    - Ramos para los músculos crurales internos é isquio-tibiales.
    - La arteria cavernosa, que da.....
      - Ramitos musculares.
      - La dorsal posterior de la verga.
  - 7.° Arteria iliaco-femoral, que termina en el triceps del muslo.

1.° Arteria umbilical. (Figs. 111 y 112).

Esta arteria tiene mucho calibre durante la época de la vida intra-uterina; lleva la sangre del feto á la placenta, y se obli-

tera despues del nacimiento, formando los ligamentos superiores ó suspensores de la vejiga de la orina. En su trayecto suele

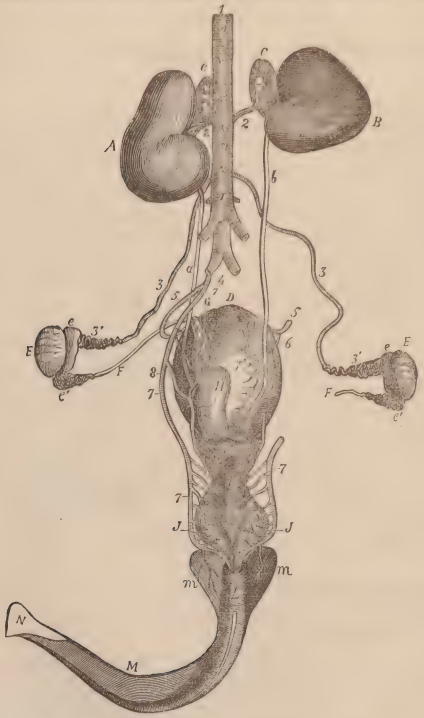

FIGURA 111.—*Arterias génito-urinarias del Caballo.* *

* 1. Aorta abdominal.—2 y 2. Arterias renales, que proporcionan la principal capsular.—3, 3.' y 3, 3.' Arterias testiculares ó espermaticas grandes.—4. Origen comun de las arterias pudenda interna y umbilical.—5 y 5. Arterias umbilicales.—6. Rama vèxical de éstas.—7, 7 y 7. Arterias pudendas internas.—8. Su rama vèxico-prostática.

dar algunos *ramitos vexicales,* que algunas veces proceden de la siguiente.

2.° Arteria pudenda interna. (Figs. 111 y 112).

Este vaso difiere ostensiblemente en el *macho* y en la *hembra.*

Arteria pudenda interna del macho.—Nace del orígen de la ilíaca respectiva por un tronco comun al vaso que nos ocupa y á la umbilical; camina hácia atrás, recorriendo el borde superior del músculo obturador interno; colócase en la parte externa ó entre las fibras del ligamento sacro-sciático; cursa por el lado de la vejiga; marcha al encuentro de la próstata y de la glándula de Cowper; describe un arco que contornea la arcada isquiática; penetra en el bulbo uretral por debajo del acelerador del pene, y se distribuye en el tejido eréctil de esta porcion de la uretra, constituyendo la *arteria bulbosa.*

La pudenda interna produce en su trayecto los vasos siguientes: 1.° *Ramitos pequeños* para los músculos relacionados con el ligamento antedicho. 2.° La *arteria véxico-prostática,* que constante en su distribucion y variable en su orígen sigue flexuosa por los lados de las vexículas seminales y del conducto deferente, despidiendo arteriolas para estos órganos y la vejiga. 3.° *Ramitos* de la porcion intra-pelviana de la uretra, de la glándula de Cowper, del ano y del ísquio-cavernoso ó erector de la verga.

Arteria pudenda interna de la hembra.—Termina al lado de la vagina por *ramos* rectales, vulvarios, vaginales y bulbosos. En su trayecto deja *uno* muy importante análogo al véxico-prostático del macho, que se llama *arteria vaginal,* cuyas divisiones se pierden en las paredes de este conducto, en el cuerpo del útero, en el receptáculo urinario y en el recto, anastomosándose con las de la uterina.

3.° Arteria subsacra ó sacra lateral. (Fig. 112).

Este vaso nace de la parte interna de la ilíaca y del nivel de la articulacion lumbo-sacra; se coloca encima del peritoneo y debajo de los agujeros inferiores del sacro y de los nervios que de estos salen; llega al vértice del mismo hueso, y termina por

dos ramas, denominadas *arteria isquiática* y *coccígea lateral.* Además emite en su trayecto *ramos innominados, ramos espinales* y la *coccígea media.* Describiremos los expresados tubos por el órden de su emision.

Ramos innominados.—Son varias arteriolas que brotan de los lados de la subsacra, y se pierden en los órganos inmediatos.

Ramos espinales.—Están representados por *cuatro arterias* que arrancan de la cara superior de la rama madre; penetran en el conducto raquidiano por los orificios subsacros; dejan algunos ramitos á la extremidad posterior de la médula espinal; salvan los agujeros supsacros, y se esparcen por los músculos insertos en la espina de este nombre.

Arteria coccígea media.—El orígen de este tubo vascular es muy variable, aunque generalmente sale de la arteria subsacra derecha en comun con la coccígea lateral del mismo lado, ó de esta misma á la distancia de doce ó quince centímetros de su punto de partida. Ya independiente la coccígea media, se coloca en la cara inferior de las vértebras caudales y entre los dos músculos depresores de la cola; atraviesa el ligamento suspensor del recto, y llega hasta la punta de ésta, distribuyendo ramitos á derecha é izquierda que comunican con los que vienen de sus compañeras.

Arteria isquiática.—Perfora el ligamento de su nombre, para colocarse debajo del largo vasto; dirígese atrás y abajo, recorriendo el espesor de los músculos ísquio-tibiales hasta más abajo de la tuberosidad isquiática, y se anastomosa con ramos ascendentes de la fémoro-poplítea y con las divisiones de la obturatriz y de la femoral profunda.

Arteria coccígea lateral.—Este vaso es importante bajo tres puntos de vista. Parece continuacion de la subsacra; es una de las arterias que sirven para tomar el pulso, y la que se respeta en la práctica de la miotomía caudal. Sigue á lo largo de la cola, situándose entre los huesos de esta region y los músculos sacro-coccígeos inferiores, y envia en todas direcciones ramitos, que se pierden en los tejidos que forman este apéndice del tronco.

4.º Arteria ilíaco-muscular ó ílio-lumbar. (Figs. 112 y 113).

Nace perpendicularmente de la ilíaca interna y al nivel del ángulo lateral del sacro; se dirige hácia fuera; pasa por detrás de la articulacion sacro-ilíaca y por entre el psoas ilíaco y la superficie huesosa que éste cubre; llega al ángulo del anca, y termina produciendo varios ramos que, contorneando en direccion ascendente el borde externo del ilion, se agota en el gran glúteo y en el fascia lata. En su tortuoso trayecto abandona ramitos á los músculos de la region sublumbar y á los tejidos de la juntura expresada.

5.º Arteria glútea. (Figs. 112 y 113).

Es el vaso más voluminoso que emana del del tronco pelviano. Arranca del lado opuesto de la que precede y á dos ó tres centímetros por detrás de la subsacra; contornea rápidamente el borde interno del ilion; sale de la pélvis por la gran escotadura sciática en union de los nervios glúteos anteriores, y se fracciona en varios ramos, que se distribuyen en la sustancia de los músculos grande y pequeño de las ancas.

6.º Arteria obturatriz. (Figs. 112 y 113).

Parte de la extremidad terminal del tronco ilíaco, y al nivel del lado respectivo del tendon del psoas pequeño; marcha atrás y abajo con su nervio y vena satélites; pasa por entre el peritoneo y el hueso ílion, recorriendo el borde inferior del obturador interno; se coloca debajo de este órgano contráctil, despues de producir *un ramo vexical* constante; sale de la pélvis por el agujero oval; llega á la cara inferior del ísquion, y se divide en *varios ramos,* que no sólo se esparcen por algunos músculos crurales internos é ísquio-tibiales, sino que se anastomosan con las divisiones de la arteria isquiática y de la femoral profunda. *Dos* ó *tres* de estos ramos se dirigen hácia la raiz del pene para penetrar en el tejido eréctil del cuerpo cavernoso, y uno de los principales constituye la

Arteria cavernosa.—Cursa por debajo del ísquion; se diri-

ge atrás y adentro; alcanza á la raiz del cuerpo cavernoso, y ántes de ingerirse en el espesor de éste, despide *ramitos musculares* y la *dorsal posterior de la verga*. Esta última se coloca en el borde respectivo del pene; pasa por entre los dos ligamentos que fijan este órgano á la sínfisis pelviana; camina adelante, y comunica con el ramo correspondiente de la dorsal anterior.

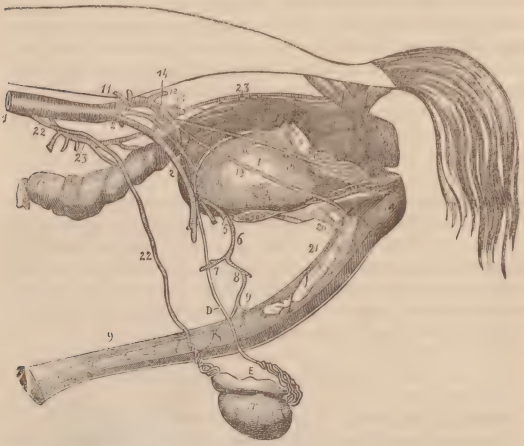

FIGURA 112.—*Vista lateral de las arterias iliacas y génito-urinarias.*

---

1. Aoria abdominal.—2 y 2. Arteria iliaca externa.—3. Orígen comun de la pré-pubiana y de la muscular grande posterior del muslo.—4. Arteria pré-pubiana.—5. Arteria abdominal posterior.—6. Arteria pudenda externa.—7. Arteria subcutánea abdominal.—8. Arteria dorsal anterior de la verga.—9 y 9. Ramos anterior y posterior de esta arteria.—10. Arteria iliaca interna.—11. Ultima arteria lumbar.—12. Arteria subsacra.—13. Arteria glútea.—14. Arteria iliaco-muscular.—15. Arteria umbilical.—16 y 16. Arteria pudenda interna.—17. Su rama véxico-prostática.—18. Arteria iliaco-femoral.—19. Arteria obturatriz.—20. Arteria cavernosa.—21. Arteria dorsal posterior de la verga ó rama cavernosa.—22 y 22. Arteria testicular grande.—23. Arteria mesentérica posterior.—C. Terminacion del cólon flotante.—R. Recto.—S. Esfínter del ano.—1. Ligamento suspensor de la verga.—l.' Ligamento suspensor del recto.—V. Vejiga.—u. Uréter.—T. Testículo.—E. Epididimo.—D. Conducto deferente.—v. Vesícula seminal.—P. Próstata.—p. Glándula de Cowper.—r. Raiz del pene.—s. Ligamento del cuerpo cavernoso.

7.ª Arteria ilíaco-femoral. (Figs. 112 y 113).

Es una rama terminal de la arteria ilíaca interna, que sólo se encuentra en los solípedos. Pasa tortuosa por fuera del tendon del psoas pequeño, entre el ilíaco y el cuello del ílion, al cual contornea por encima del músculo recto anterior del muslo; desciende rápidamente por entre este órgano y el vasto externo, y agota sus finas ramificaciones en toda la masa del triceps crural. En su trayecto deja algunos ramitos á dichos psoas, á los glúteos y al fascia lata.

Diferencias de la arteria ilíaca interna.—La extremidad posterior de la aorta de los *rumiantes,* despues de dar las ilíacas externas, se bifurca formando los troncos pelvianos. Del ángulo comprendido entre estos dos troncos se desprende una rama de mucho diámetro, que recibe el nombre de *arteria sacra media,* y de la cual salen las *coccígeas* y las *isquiáticas.* Del orígen de la ilíaca interna nace otra rama gruesa y corta, para componer la *arteria umbilical* y la *testicular pequeña* ó *uterina.* Esta última es enorme, y reemplaza á la *testicular grande* ó *útero-ovárica.* Del trayecto del tronco pelviano parten varias ramas que tienen mucha analogía con la *ilíaco-muscular,* con la *glútea* y con la *isquiática* de los solípedos. De la terminacion del mismo tronco arrancan la *pudenda interna,* que forma la *dorsal del pene* y *del clítoris,* y varios *ramitos rectales* y *génito-urinarios.*

No se encuentra la *arteria obturatriz* ni la *subsacra.*

Los *troncos pelvianos* del *Cerdo* envian de su ángulo entrante *dos ramas impares:* una se divide pronto en dos secundarias, *derecha* ó *izquierda,* que representan las *arterias ilíaco-musculares* del caballo, y otra es la *sacra media,* que produce las *coccígeas* y las *sacras laterales.* Del orígen de la ilíaca interna sale la *arteria umbilical,* que se dirige atrás para formar los *vasos glúteos* y la *pudenda interna* ,y esta última da á la vez la *hemorroidal, ramitos génito-urinarios, isquiáticos,* la *cavernosa* y la *dorsal de la verga.*

Los *troncos pelvianos* de los *carniceros* resultan de la bifurcacion de un vaso que prolonga la aorta hasta la primera articulacion inter-sacra. Cada tronco pelviano envia: la *arteria*

umbilical, que es muy flexuosa y delgada y *dos ramas terminales*, que arrancan de dicho tronco al nivel de la entrada de la pélvis. Una de éstas es la *pudenda interna*, que despide *ramos vesicales, hemorroïdales, uretrales*, la *cavernosa*, la *testicular* ó *uterina* y la *dorsal de la verga*, y otra que tiene analogía con la *subsacra* de los monodáctilos y con los *ramos isquiáticos* de la misma. Las *coccígeas* vienen de la *sacra media*, como en el cerdo y en los rumiantes.

ARTÍCULO XXIII.

De las arterias ilíacas externas ó troncos crurales.

(Figs. 112 y 113).

Definicion.—Llámanse así *las ramas externas de la cuadrifurcacion terminal de la aorta posterior, situadas en los lados de la entrada de la cavidad pelviana entre las arterias ilíacas internas, las venas de su nombre, los psoas pequeños é ilíacos y el peritoneo que cubre estos órganos, en direccion curvilínea y oblicua de arriba abajo, de delante atrás y de dentro afuera; cuyas ramas, extendiéndose desde el nivel de la última vértebra lumbar hasta el borde anterior del púbis, se continúan con las femorales y las popliteas, para llevar la sangre á los miembros posteriores.*

Division.—Las ilíacas externas son *derecha* é *izquierda*.

Del trayecto de cada una de éstas no salen mas que *dos ramas:* la *testicular pequeña* ó *uterina* y la *circunfleja ilíaca*. De la terminacion de las mismas nacen la *femoral* y la *poplítea*. La *primera* continúa el tronco á partir del borde anterior del púbis, y la *segunda* prolonga la primera en el pliegue de la juntura fémoro-tibial.

Describiremos estos vasos por el órden indicado, pero ántes conceptuamos oportuno insertar un cuadro sinóptico, en el cual se hallan expuestos los troncos crurales con las diferentes ramas y ramos que de ellos emanan.

LAS ARTERIAS ILÍACAS EXTERNAS DERECHA É IZQUIERDA PRODUCEN LOS CUATRO VASOS SIGUIENTES

- 1.º ARTERIA TESTICULAR pequeña ó uterina.
- 2.º ARTERIA CIRCUNFLEJA ILÍACA, con su.....
  - Ramo anterior.
  - Ramo posterior.
- 3.º ARTERIA FEMORAL, de la cual salen la.....
  - Pre-pubiana, que da la...
    - Abdominal posterior.
    - Pudenda externa, que se divide en
      - Subcutánea abdominal.
      - Dorsal anterior de la verga
  - Muscular profunda ó grande posterior.
  - Muscular superficial ó grande anterior.
  - Musculares pequeñas ó innominadas, con sus ramos nutricio del fémur y articular.
  - Safena, que emite un ramo anterior y otro posterior.
- 4.º ARTERIA POPLÍTEA, de la cual nacen la....
  - Fémoro-poplítea con sus ramos ascendentes y descendentes.
  - Articulares.
  - Musculares.
  - Tibial posterior, que produce.....
    - Ramos musculares.
    - Ramos articulares.
    - Medular de la tibia.
    - Plantares, que despiden las....
      - Innominadas.
      - Inter-óseas.
        - Externas.
        - Internas.
  - Tibial anterior, que se bifurca en...
    - Pédia perforante.
    - Pédia metatarsiana, que se divide en digitales ó falangianas, y éstas como las del miembro anterior.

Arteria testicular pequeña ó uterina.—Este vaso lo hemos descrito en la página 399, como procedente de la aorta abdominal.

Arteria circunfleja ilíaca. (Fig. 113).—Parte en ángulo agudo de cerca del orígen y de delante del tronco crural, ó de la aorta. Se dirige hácia fuera por entre el peritoneo y la aponeurosis lumbo-ilíaca, y cuando llega al nivel del borde externo del psoas grande, produce *dos ramos:* uno *anterior,* cuyas divisiones se distribuyen en la porcion carnosa de los músculos transverso y oblicuo pequeño del abdómen, anastomosándose con las de las últimas lumbares y con las de las inter-costales, y otro *posterior,* que enviando algunos ramitos á los mismos órganos contráctiles, perforando la pared del vientre por debajo del ángulo externo del ilion, el referido oblicuo y el psoas ilíaco, y bajando por el borde interno del fascia lata, termina en la piel que cubre la region fémoro-rotuliana.

§ I. ARTERIA FEMORAL. (Fig. 113).

DEFINICION.—Llámase así *un grueso tubo vascular colocado en un espacio repleto de materia adiposa y de gánglios linfáticos que se encuentra en la cara interna del muslo; cuyo tubo, partiendo de la ilíaca externa al nivel del borde anterior del púbis y del anillo crural, descendiendo con su vena satélite*

y el nervio safeno á lo largo del pectíneo, del vasto interno y del borde posterior del adductor largo, atravesando el anillo com-

FIGURA 113.—*Distribucion de las arterias iliacas interna y externa en la Yegua.* *

* 1. Aorta abdominal.—2. Arteria iliaca interna.—3. Origen comun de la pudenda

puesto por las dos ramas del adductor grande, siguiendo el curso de la gotera oblicua de detrás del fémur, y terminando debajo del punto más alto de los gemelos de la pierna, envia muchos ramos de diámetro decreciente, que llevan la sangre á la region de su nombre.

DIVISION.—De la arteria femoral emanan los *cinco vasos* siguientes: 1.° *Arteria pre-pubiana.* 2.° *Arteria muscular profunda.* 3.° *Arteria muscular superficial.* 4.° *Arterias musculares pequeñas.* 5.° *Arteria safena.*

1.° Arteria pre-pubiana. (Figs. 112 y 113).

Este tubo es el que establece la línea de demarcacion entre la ilíaca externa y la femoral. La pre-pubiana parte, pues, en ángulo agudo del lado interno de la rama madre y del nivel del borde anterior del púbis en comun con la muscular profunda; salva el anillo crural; colócase en la cara anterior de la arcada de este último nombre y detrás del cuello de la vaina vaginal; recorre un corto trayecto, y se divide en *dos ramas:* la *abdominal posterior* y la *pudenda externa.*

Arteria abdominal posterior. (Fig. 112).—Esta rama vascular, llamada epigástrica en el hombre, es la que hay que respetar en el último tiempo de la quelotomía inguinal.

Se separa de la pudenda externa, formando con ella un ángulo agudo; cruza la direccion del cordon espermático; sitúase entre el oblicuo pequeño y el transverso del abdómen; se dirige de atrás adelante, siguiendo el borde externo del recto de la misma region; penetra en el espesor de este músculo, y envia ramitos colaterales, que se pierden en los demás órganos que componen la pared del vientre, y que se anastomosan con los de la circunfleja ilíaca.

Arteria pudenda externa. (Fig. 112).—Nace del mismo

---

interna y de la umbilical. (Esta última se halla cortada).—4 y 4. Continuacion de la pudenda interna.—5. Arteria vaginal.—6. Arteria sacra lateral.—7. Orígen de la glútea, partiendo, en esta figura, de la sacra lateral.—8. Orígen de la ilíaco-muscular.—9. Orígen de la ilíaco-femoral.—10. Arteria obturatriz.—11. Arteria ilíaca externa.—12. Arteria circunfleja ilíaca. (Cortada).—13. Arteria femoral.—14. Orígen comun de la muscular grande posterior del muslo y de la pre-pubiana.—15. Orígen de la muscular grande anterior.—16. Orígen de la safena. (Cortada).—17. Ramos articulares que vienen de la femoral.—18. Arteria poplítea.—19. Arteria fémoro-poplítea.—20 y 20. Arteria satélite del nervio fémoro-popliteo grande.—21. Arteria tibial posterior.—22. Su ramo de comunicacion con la safena.—23. Arteria plantar externa.—24. Arteria satélite del nervio plantar interno.—25. Arteria digital.

punto que la que precede; baja por dentro y detrás del conducto inguinal y del cordon testicular; sale por el orificio inferior del mismo conducto, y se divide en *dos ramas,* llamadas *subcutánea abdominal* y *dorsal anterior de la verga.*

La *arteria subcutánea abdominal* marcha adelante aplicada á la superficie externa de la túnica amarilla del vientre y por entre el ligamento suspensor del forro del pene; llega á la terminacion de esta banda elástica, y acaba su curso enviando varios ramitos subcutáneos, uno de los cuales se infleje al nivel del ombligo para comunicar con otro de la arteria opuesta. En su trayecto produce algunas divisiones destinadas á las bolsas testiculares, al prepucio, á los gánglios inguinales y á la piel.

La *arteria dorsal anterior de la verga* alcanza al pene, y se fracciona en *dos ramos:* uno *anterior* mucho más largo y flexuoso, que siguiendo el borde respectivo del órgano, se distribuye en el tejido eréctil de su cabeza; otro *posterior* que va al encuentro de la dorsal posterior de la verga. Del trayecto de estos dos ramos se destacan arteriolas, destinadas tambien á los cuerpos cavernosos, á las paredes de la uretra y á los tegumentos penianos.

La *arteria pudenda externa de la hembra* presenta una disposicion análoga á la del macho. Recorre el tubo inguinal, y se bifurca en *dos ramos:* uno *anterior* ó *subcutáneo abdominal* y otro *posterior* ó *mamario.* El último es más voluminoso; representa la dorsal de la verga; despide ramitos para las mamas y uno perineal, que dirigiéndose hácia atrás, se pierde en la comisura inferior de la vulva y en la piel de las partes que toca en su camino.

2.° Arteria muscular profunda, muscular grande posterior ó femoral profunda. (Figs. 112 y 113).

Este vaso nace de la pre-pubiana en union con la que precede; diríjese hácia atrás, pasando primero por entre el psoas ilíaco y el pectíneo, y despues entre este último y el obturador externo; llega á la cara profunda de los adductores del muslo; contornea la cara posterior del fémur, y termina enviando *ramos ascendentes* que se anastomosan con los de la arteria isquiática, *ramos descendentes ó articulares* y *ramos internos* que comunican con los de la obturatriz.

3.° Arteria muscular superficial ó muscular grande anterior. (Fig. 113).

Es más pequeña que la profunda, y sale del lado opuesto de ésta. Se dirige abajo, afuera y adelante; pasa por entre el adductor largo de la pierna y el cono músculo-tendinoso de los psoas grande é ilíaco; envia algunos ramitos á estos órganos; sitúase en el intersticio que separa el vasto interno del recto anterior del muslo, y agota sus divisiones en la masa del triceps de la misma region, como lo hace la arteria ilíaco-femoral.

4.° Arterias musculares innominadas ó musculares pequeñas.

Consisten en varios ramitos emanados del trayecto de la rama madre, destinados á los músculos del muslo. Los *dos* que tienen alguna importancia son: el *principal nutricio del fémur* y el *articular*, que se pierde en los tejidos de la articulacion de la babilla.

5.° Arteria safena. (Fig. 113).

Es un vaso largo, delgado y superficial que, acompañando á la vena de su mismo nombre, lleva la sangre á la piel de la cara interna del muslo y de la pierna.

Toma orígen en ángulo agudo del centro de la arteria femoral; cursa por el intersticio de los adductores de dicha region ó atraviesa el corto, para colocarse en su cara interna; se junta á la vena safena, y cuando llega al ángulo de convergencia de las dos raices de este vaso, se fracciona en *dos ramas: una* que acompaña á la vena safena anterior hasta cerca del corvejon, y *otra* que, siguiendo á la posterior, termina en el hueco del tarso, anastomosándose con una division de la fémoro-poplítea.

§ II. ARTERIA POPLÍTEA. (Fig. 113).

Etimología y definicion.—La poplítea, del latin *poples*, jarrete, *es un vaso grueso y de diez á doce centímetros de largo, situado detrás de la juntura de la babilla, entre los vientres de los gemelos de la pierna, debajo del músculo de su nombre y en direccion descendente y curvilínea; dicho vaso, continuando la*

arteria femoral, termina al nivel de la arcada tibio-peronea produciendo las tibiales.

Division.—El tubo vascular que acabamos de definir despide los *cuatro ramos* principales siguientes: 1.° *Arteria fémoro-poplítea.* 2.° *Arteria tibial posterior.* 3.° *Arteria tibial anterior.* 4.° *Arteria pédia.* Omitimos la descripcion de los *ramos articulares* y *musculares* por su poca importancia.

1.° Arteria fémoro-poplítea. (Fig. 113).

Es la que establece los límites de la femoral y de la poplítea. Brota en ángulo recto de entre estos dos vasos; colócase en el espacio que dejan los músculos semi-membranoso, semi-tendinoso y largo vasto; marcha hácia el borde posterior de la nalga, y envia *ramos ascendentes* y *descendentes.*—Los *primeros* siguen retrógrados al nervio sciático grande, y comunican con los de la femoral profunda y con los de la isquiática.—Los *segundos* son los que en su mayor parte se distribuyen en los vientres de los gemelos, y acompañan á los nervios sciático y safeno externo hasta el corvejon, en donde se anastomosan con los ramos de la que vamos á describir.

2.° Arteria tibial posterior. (Fig. 113).

Este vaso se halla situado profundamente detrás de la tibia y debajo de los músculos poplíteo y flexores oblicuo y profundo de los falanges; baja hasta el hueco del corvejon; se hace superficial colocándose con su vena satélite en la cara interna de la aponeurosis de la pierna y detrás del tendon del flexor oblicuo; llega al nivel del vértice del calcáneo; atraviesa dicha aponeurosis describiendo una S; penetra con el gran nervio sciático en la arcada ósteo-fibrosa subtarsiana, y cuando se aproxima al nivel del astrágalo, acaba formando las *arterias plantares.*

Los tubos colaterales que despide en su trayecto la arteria que nos ocupa son los siguientes: 1.° *Ramos* para los músculos tibiales posteriores profundos. 2.° La *médular de la tibia.* 3.° Las *articulares tarsianas,* de las cuales *una* pasa por debajo del tendon del músculo perforante y hácia la extremidad inferior del hueso principal de la pierna, para esparcirse en la cara externa del tarso. 4.° *Una rama* que, saliendo de la segun-

da curva de la S, asciende por el hueco de esta region, y comunica con ramitos de las inmediatas.

Las *arterias terminales* ó *plantares* son muy delgadas y las que llevan la sangre al metacarpo y los falanges, prévio refuerzo de una division de la tibial anterior. Estos vasos se hallan aplicados: primero, á la cara externa de la sinovial vaginal que tapiza la arcada antedicha; despues, uno á cada lado del tendon profundo, los cuales descienden con los nervios plantares hasta la parte más alta del ligamento suspensor del menudillo, en cuyo punto se aislan de estos nervios, dando ramitos articulares, y anastomosándose con la pédia perforante, para componer una arcada arterial profunda.

De la *convexidad de esta arcada* brotan *cuatro ramos* largos y descendentes. *Dos de ellos* son superficiales y muy delgados. Acompañan á los nervios plantares; serpean por la superficie de los tendones flexores hasta cerca de la arcada sesamoídea, y desaguan en las arterias colaterales del dedo. Los *otros dos* son profundos, y se denominan *arterias inter-óseas plantares externa* ó *interna*.—La *primera* es un filete vascular muy delgado en los solípedos, y de mucho calibre en los pentadáctilos, el cual, colocándose en la parte interna del peroné correspondiente, se anastomosa con un ramo de la pédia metatarsiana.—La *segunda* tiene mucho diámetro, y puede considerarse como la continuacion de la pédia perforante. Desciende por el lado externo del peroné respectivo y por debajo del ligamento suspensor del menudillo, y fina un poco más arriba del boton de este estilete óseo, comunicando en ángulo agudo con la pédia metatarsiana. La inter-ósea última produce en su trayecto la *medular de la caña, una arteriola* de refuerzo de la externa, y *varios ramitos*, que, cruzando transversalmente el borde posterior del metatarsiano rudimentario, se distribuyen en el tejido celular, en la piel y en los tendones aplicados al metatarsiano principal.

3.ª Arteria tibial anterior. (Fig. 114).

Es la más voluminosa de las ramas terminales de la poplítea. Atraviesa la arcada tibio-peronea; se coloca delante del hueso mayor de la pierna; desciende á lo largo de este órgano sólido acompañada de su vena satélite y por debajo del músculo

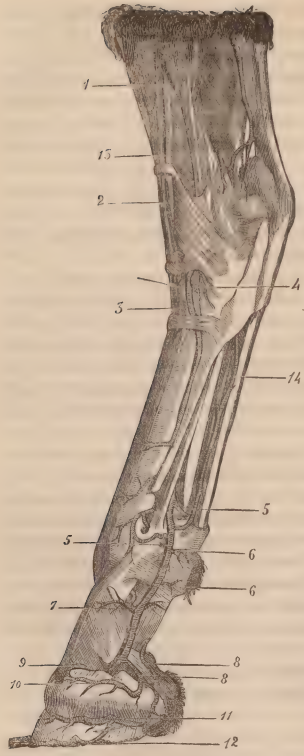

FIGURA 114.—*Arterias principales del pié del Caballo.* *

flexor del metatarso, y cuando llega á la articulacion tibio-tarsiana, cambia su primitivo nombre por el de pédia.

Del trayecto de la tibial anterior brotan un número considerable de ramos, que están destinados á los músculos correspondientes. *Uno de los ramos más gruesos* camina á lo largo del peroné y por debajo del extensor lateral de los falanges, representando un vestigio de la *arteria peronea* del hombre.

4.° Arteria pédia. (Fig. 114).

Este vaso es el que continúa la tibial anterior en el pliegue del corvejon. Se inclina un poco hácia fuera; pasa por debajo de la cola tendinosa del flexor del metatarso que se inserta en el disforme; despide algunos *ramitos arti-*

* 1. Arteria tibial anterior.-2. Arteria pédia.—3. Arteria pédia metatarsiana.—4. Arteria pédia perforante.—5 y 5. Arterias digitales.—6 y 6. Arteriolas del espolon.—7. Arterias perpendiculares.—8 y 8. Arteria de la almohadilla plantar.—9. Rama anterior del círculo coronario.—10. Arteria circunfleja del rodete.—11. Arteria ungular pre-plantar.—12. Arteria circunfleja inferior del dedo.—13. Rama colateral de la arteria tibial posterior, distribuyéndose en la cara externa del corvejon.—14. Arteriola que emana de la arcada formada por la reunion de las dos arterias plantares con la pédia perforante al traves de la extremidad superior del ligamento suspensor del menudillo.

culares, y produce *dos ramas*, llamadas *pédias perforante* y *metatarsiana*. Esta última es continuada inferiormente por las *arterias digitales ó colaterales del dedo*.

Arteria pédia perforante. (Fig. 114).—El nombre de este tubo vascular expresa con exactitud el raro trayecto que recorre. En el momento en que abandona la rama madre perfora el tarso de delante atrás, salvando un conducto óseo formado por el disforme y los escafóides, y desagua en la arcada arterial compuesta por la anastómosis de las plantares, que, como ya sabemos, son procedentes de la tibial posterior.

Arteria pédia metatarsiana ó colateral de la caña. (Figura 114).—Esta arteria, llamada tambien por Rigot *plantar superficial*, tiene mucho más calibre que la que precede y puede considerarse como la prolongacion de la pédia primitiva. Alójase en la cisura externa formada por la caña y el peroné respectivo; pasa por entre estos dos huesos y por debajo del boton del último; alcanza á la cara posterior del primero y á las colas oblicuas del ligamento suspensor del menudillo; llega encima de la arcada sesamoídea, y termina bifurcándose, para constituir las *colaterales del dedo*.

La colateral de la caña recibe á algunos centímetros más arriba de esta bifurcacion á la inter-ósea plantar interna, y da: *ramitos anteriores* para el tejido conectivo, tendones, ligamentos, piel, etc., *ramitos posteriores* que tienen el mismo destino y *un ramo* que asciende por la parte interna del peroné externo, para anastomosarse con la inter-ósea plantar de igual lado.

Arterias digitales ó colaterales del dedo.—Estos vasos (fig. 114) son idénticos á los de los miembros anteriores, y para su conocimiento puede leerse la descripcion de ellos en la página 354 y siguientes.

Diferencias de las arterias ilíacas externas.—Los *troncos* crurales, la arteria femoral y la poplítea del *Buey*, del *Carnero* y de la *Cabra* se parecen á los vasos de los mismos nombres del caballo.

La *arteria tibial posterior* es notable por el gran volúmen que tiene la rama terminal interna. De la arcada que constituyen las *plantares* brotan como en los solípedos dos *séries de ramas metatarsianas: profundas* y *superficiales*.—Las *primeras* son *dos* ó *tres* que forman las *inter-óseas posteriores*, las cuales, colo-

cadas entre la cara posterior del metatarsiano y la anterior del ligamento suspensor del menudillo, y mezcladas con otros tantos vasos venosos, se anastomosan inferiormente con una rama perforante de la colateral de la caña.—Las *segundas* son tan desiguales, que la externa se escapa con frecuencia á la accion del escalpelo. Tanto ésta como la interna se unen tambien á dicha perforante.

La *arteria tibial anterior* difiere muy poco de la de los monodáctilos.—La *pédia perforante* no presenta nada de particular.—La *pédia metatarsiana* ó *colateral de la caña* desciende acompañada de dos venas satélites por toda la gotera de la cara anterior del hueso metatarsiano; abandona á *su rama perforante,* y continúa su camino para componer la *arteria digital comun.*

La *perforante* pasa por el orificio practicado en la extremidad inferior de dicho hueso; se sitúa debajo del ligamento suspensor del menudillo, y despide *ramos ascendentes* y *descendentes.*—Los *primeros* se unen á las arterias metatarsianas posteriores profundas y superficiales, que emanan de la arcada vascular que ya conocemos.—Los *segundos* son *dos* ó *tres arterias digitales: dos laterales,* que bajan por el lado excéntrico de los falanges, y *uno medio* que, contorneando hácia dentro á los tendones flexores, y colocándose detrás de estos y en la línea media de la region, se prolongan por el espacio inter-digital, estableciendo íntimo enlace con una rama de la arteria más gruesa de los dedos.

La *digital comun* baja por el intersticio de los dos dedos, pasando por debajo del ligamento capsular de las articulaciones metatarso-falangianas, y termina encima de la extremidad inferior del primer falange por *dos vasos ungulares.* De todos los ramos que salen del trayecto de la arteria digital ninguno ofrece tanto interes como el que nace de un poco más arriba de la separacion de las ungulares, el cual se dirige de delante atrás; y cuando llega á la parte posterior del espacio inter-digital, se divide en los principales siguientes: 1.° Dos *ramos transversos* que, caminando por entre los tendones flexores y los falanges, penetran en las arterias digitales. 2.° *Un ramo ascendente* é impar, que desagua en la digital posterior media. 3.° *Un ramo descendente,* tambien impar y bifurcado, cuyas divisiones se distri-

buyen en cada una de las almohadillas plantares y en el tejido velloso.

El estudio de las arterias de los dedos de los rumiantes puede completarse con la lectura de lo descripcion de estos mismos vasos de los miembros anteriores.

Los *troncos crurales* del *Cerdo* tienen mucha analogía con los de los rumiantes. La *arteria tibial posterior* es muy pequeña, y se halla reforzada por su anastómosis con la *safena,* cuyas dimensiones son considerables.

Los *troncos crurales* del *Perro* y del *Gato* se dividen como en los demás mamíferos en *tres secciones,* esto es: *arteria iliaca propiamente dicha, arteria femoral* y *arteria poplítea,* terminada por las *tibiales.*

La *arteria iliaca propiamente dicha* no da rama alguna, porque la *circunfleja iliaca* procede de la aorta abdominal.

La *arteria femoral* produce como en el caballo *ramos musculares innominados, musculares grandes* y *una rama safena.* Una de las musculares grandes emite la pre-pubiana.—La *pudenda externa* sale de la division de esta última, y presenta algunas particularidades, que expondremos lacónicamente. Abandona en su orígen un vaso largo que penetra en el espesor de las mamas; marcha adelante para comunicar con la mamaria formada por la torácica interna; traza varias curvas por entre los dos muslos; llega á los labios de la vulva, y se anastomosa con las ramificaciones vulvarias de la pudenda interna.—La *arteria safena* es muy voluminosa, y puede considerarse como la suplente de la tibial posterior. Desciende á lo largo de la pierna; emite varios ramos subcutáneos, y muere encima del corvejon por *ramitos plantares,* que acompañan á los *tendones flexores.*

Del trayecto de la safena se desprenden *dos ramos principales: uno,* que sigue á la rama anterior de la vena del mismo nombre, bajando hasta el corvejon y dividiéndose en ramitos que comunican con la arteria tarsiana, y *otro* que, colocándose debajo de los músculos flexores de los falanges, se distribuye en el tarso, dando arteriolas articulares y maleolares, verdaderas representantes de la *arteria peronea* del hombre.

La *arteria poplítea* despide una *fémoro-poplítea* de mucho calibre, la cual, despues de abandonar divisiones musculares que

simulan los rudimentos de la *tibial posterior*, salva la arcada tibio-peronea, y constituye la *tibial anterior*. Esta *última* llega delante del corvejon, y compone un vaso voluminoso llamado *arteria tarsiana*, que se subdivide desde su orígen en tubos *superficiales, superiores* é *inferiores;* continúa su camino hácia la parte más alta del tercer espacio inter-metatarsiano; atraviesa dicho espacio de delante atrás; se coloca debajo de los tendones flexores, y forma *una arcada arterial*, de cuya convexidad brotan *ramos ascendentes* anastomosados con las arterias plantares, y *tres ramos gruesos descendentes ó digitales*, que presentan idéntica disposicion que las *tres principales* emanadas de la arcada palmar superficial del miembro anterior.

FLEBOLOGÍA Ó FLEBOGRAFÍA

Etimología y definicion.—La flebología, del griego *flebs*, vena, y *logos*, discurso, *es la rama de la anatomía descriptiva que tiene por objeto el estudio de las venas.*

Llámanse venas *unos tubos cilíndricos, membranosos, ramificados, comunicantes y valvulosos, de paredes delgadas, trasparentes, elásticas y retráctiles, situados en las partes superficiales y profundas de las regiones, acompañando casi siempre á las arterias, y en direccion rectilínea ó flexuosa; cuyos tubos, tomando orígen por capilares en el espesor de los órganos, vuelven la sangre al corazon, siguiendo una marcha convergente y por un movimiento uniformemente acelerado.*

Division.—Los vasos venosos, ó de accion centrípeta, están representados por *dos árboles* distintos: el *de las venas pulmonares* ó de la *pequeña circulacion*, y el *de las venas cavas, de la circulacion grande ó general.*

El *primero* toma orígen en los capilares del órgano de la hematosis, y sus troncos desaguan en la aurícula izquierda del corazon.—El *segundo* nace en el seno de los tejidos, y sus troncos desembocan en la aurícula derecha de la bomba cardíaca.

CAPÍTULO IX.

DE LAS VENAS DE LA CIRCULACION PEQUEÑA.

(Figs. 94, 95 y 96).

Definicion.—Damos este nombre *á cuatro ú ocho vasos cortos, de bastante calibre y desprovistos de válvulas, los cuales, partiendo de los capilares pulmonares, salen del órgano de la hematosis por encima del orígen de los brónquios, y llevan la sangre oxigenada á la aurícula izquierda del corazon.*

Division.—Las venas de que tratamos se distinguen en *derechas* é *izquierdas* como los pulmones en donde se desarrollan. Por consiguiente, existen *dos* ó *cuatro* del lado derecho, y *dos* ó *cuatro* del lado izquierdo.

Las venas pulmonares tienen su orígen en los lobulitos del órgano de la hematosis y en la red capilar de las células que los componen. El ramito que viene de cada uno de estos aparece en un punto diametralmente opuesto al de la penetracion de las

ramificaciones terminales de la arteria pulmonar y de los brónquios; se dirige hácia el vértice del lobulito; aplícase á las divisiones arterial y brónquica; converge recibiendo otros que le transforman en ramos; éstos á su vez continúan su marcha centrípeta para componer ramas, de cuyas anastómosis resultan los troncos que, como ya sabemos, en número de cuatro á ocho depositan la sangre roja en la aurícula izquierda del corazon.

Habiendo definido las venas pulmonares, y para mejor inteligencia del sistema vascular, insertamos un cuadro sinóptico en el cual no sólo exponemos dichas venas, sino tambien las principales de la circulacion general.

- EL APARATO VENOSO ESTÁ REPRESENTADO POR DOS ÁRBOLES:
  - 1.º DE LA CIRCULACION PEQUEÑA, DE LA SANGRE ROJA ó..... — Venas pulmonares, que son.....
    - Dos ó cuatro derechas.
    - Dos ó cuatro izquierdas.
  - 2.º DE LA CIRCULACION GRANDE, GENERAL Ó DE LA SANGRE NEGRA, formado por
    - Las venas coronarias grande y pequeñas.
    - La vena cava anterior, constituida por los.....
      - Afluentes colaterales, que son la..
        - Vena mamaria interna.
        - Vena vertebral.
        - Vena cervical superior.
        - Vena dorsal.
        - Vena ázigos grande.
      - Afluentes de origen ó raices, que son las.....
        - Venas yugulares.
        - Venas axilares.
    - La vena cava posterior, compuesta de los.....
      - Afluentes colaterales, llamados...
        - Venas diafragmáticas.
        - Vena porta.
        - Venas renales.
        - Venas espermáticas.
        - Venas lumbares.
      - Afluentes de orígen, raices ó troncos pelvi-crurales.

CAPÍTULO X.

DE LAS VENAS DE LA CIRCULACION GRANDE.

Definicion.—Damos este nombre *á los tubos encargados de conducir, á la aurícula derecha del corazon, la sangre dispersada al seno de los órganos por las ramificaciones del árbol aórtico.*

Division.—Los vasos venosos que desaguan en la aurícula derecha son los siguientes: 1.° *Venas cardíacas.* 2.° *Vena cava anterior.* 3.° *Vena cava posterior.*

ARTÍCULO XXIV.

De las venas cardíacas ó coronarias.

(Figs. 95 y 96).

Definicion.—Las venas cardíacas *son los tubos que llevan la sangre negra desde el espesor del corazon á su aurícula derecha.*

Division.—Dichas venas se distinguen en *grande* y *pequeñas.*

Vena coronaria grande.—Este vaso se halla formado de *dos raices: una* que está alojada en el surco ventricular dere-

cho, acompañando á la arteria cardíaca del mismo lado, y *otra* que recorre la cisura del ventrículo izquierdo. Esta última asciende hasta cerca de la arteria pulmonar; se dirige hácia atrás, colocándose en el surco coronario con la rama horizontal de la arteria cardíaca izquierda; contornea la base del ventrículo posterior, y se anastomosa con la raiz derecha cerca de la extremidad superior del surco en que se aloja. El tronco único resultante de dicha anastómosis, despues de recorrer un corto trayecto, horada la aurícula derecha por debajo y adentro del punto de desagüe de la gran vena cava.

Las dos ramas del vaso que nos ocupa reciben, además, á *varios ramitos* procedentes de las paredes aurículo-ventriculares, y á la *vena brónquica,* la cual es satélite de la arteria del mismo nombre, y algunas veces termina directamente en la cavidad auricular.

Venas coronarias pequeñas.—Estos conductos, llamados tambien *venas de Galeno anteriores* ó *accesorias,* son varios ramitos que vienen de las paredes del ventrículo derecho, y que cuando llegan al nivel del círculo horizontal del corazon, perforan la aurícula respectiva, depo-

FIGURA 115.—*Vista general de las venas del Caballo.*- (CHAUVEAU). *

* 1. Vena cava anterior.—2 y 2. Vena cava posterior.—3. Tronco venoso pelvi-crural derecho, cortado al nivel de la articulacion sacro-iliaca.—4. Tronco pelvi-crural izquierdo.—5. Vena femoral.—6. Vena obturatriz.—7. Vena subsacra.—8. Vena testicular izquierda.—9. Vena abdominal posterior.—10. Vena renal.—11 y 11. Ramas ascendentes de la vena asternal.—12. Vena ázigos con sus ramas inter-costales.—13. Ramo venoso subdorsal.—14. Vena esofágica.—15. Vena dorsal ó dorso-muscular.—16. Vena cervical ó cervico-muscular.—17. Vena vertebral.—18. Vena axilar derecha, cortada al nivel del borde anterior de la primera costilla.—19. Vena supesternal no representada.—20. Vena axilar izquierda.—21. Terminacion de la cefálica izquierda.—22. Yugular izquierda.—23. Yugular derecha.—24. Vena maxilar externa ó facial.—25. Vena coronaria.—26. Vena angular del ojo.—27. Vena sub-zigomática.—28. Vena auricular posterior.—29. Vena maxilo-muscular.—30. Vena metacarpiana interna.—31. Vena subcutánea mediana.—32. Vena subcutánea radial.—33. Vena radial posterior.—34. Tronco basílico.—35. Vena cefálica.—36. Plexo venoso coronario.—37. Vena ilíaca.—38. Vena metatarsiana interna.—39. Raiz anterior de la safena interna.—40. Raiz posterior de la misma.—41. Safena interna.—42. Vena coronaria grande no marcada.—43. Vena mesaráica pequeña.—44. Diferentes ramas de la mesaráica grande.—45. Tronco de la vena porta, en su porcion sublumbar, alojado en el espesor del páncreas.—46. Vena porta en la cisura posterior del hígado, prolongándose hácia abajo, en el espesor de este órgano.—M. Músculo sulescápulo-humeral.—P. Cláfano del cuello, aislado de su posicion para demostrar la sotera de la yugular.—O. Aurícula derecha del corazon.—A. Aorta posterior. G. Corte del pulmon derecho.—F. Lóbulo izquierdo del hígado.—R. Riñon derecho dirigido adelante y arriba.—L. Bazo.—V. Vejiga.—S. Recto.—T. Terminacion de este conducto en el confluente de las yugulares.

sitando la sangre en este seno cardíaco. En su trayecto verifican anastómosis entre sí y con la gran coronaria.

ARTÍCULO XXV.

De la vena cava anterior ó pequeña.

(Figs. 42, 95, 96 y 115).

Definicion.—La vena cava anterior *es un tronco vascular corto y de mucho diámetro, situado entre las dos láminas del mediastino, debajo de la terminacion de la tráquea y á la derecha de la aorta respectiva; cuyo tronco, extendiéndose desde la entrada de la cavidad torácica hasta la bóveda de la aurícula derecha, tiene el oficio de depositar en este receptáculo la sangre que procede de la cabeza, del cuello, de gran parte del pecho y de los miembros anteriores.*

Constitucion.—Los vasos que forman la cava pequeña son los *seis* siguientes: 1.° *Vena mamaria interna.* 2.° *Vena vertebral.* 3.° *Vena cervical superior.* 4.° *Vena dorsal.* 5.° *Vena ázigos grande.* 6.° *Venas yugulares.* 7.° *Venas axilares.* Las *cinco primeras* son *ramas colaterales* de la cava, y las *últimas* representan los troncos que la originan, y que merecen descripcion especial.

Vena mamaria interna. (Fig. 115.19).—Este vaso es satélite de la arteria de su nombre, y desagua en el orígen de la cava anterior.

Vena vertebral. (Fig. 115.17).—Acompaña á la arteria correspondiente, y termina en la cava al nivel del punto de partida de aquel vaso.

Vena cervical superior. (Fig. 115.16). Este conducto sanguíneo sigue igual camino que la arteria respectiva.

Vena dorsal. (Fig. 115.15).—Recorre el mismo trayecto que el vaso de la sangre roja de su nombre, y tiene tambien *un ramo subcostal.* Este último se llama en el lado izquierdo *vena ázigos pequeña,* la cual suele extenderse hasta el nivel de la undécima ó duodécima costilla, y recibe á diez ó doce venas inter-costales.

Las *venas vertebral, cervical superior* y *dorsal* de dicho lado se reunen en un sólo tronco para desembocar en la cava.

Vena ázigos grande. (Fig. 115.12).—La ázigos, del griego *á*, privativo, y *zigos*, par, es un vaso largo é impar, que nace delgada de debajo de las primeras vértebras lumbares; marcha de atrás adelante por el lado derecho de la aorta torácica, serpeando por la cara inferior de los cuerpos de los doce últimos huesos del dorso; describe una curva de concavidad ínfero-posterior á manera de un cayado, y atraviesa la pared de la aurícula derecha ó se abre en el punto terminal de la cava. Los vasos que componen la vena ázigos grande son: *ramos de los músculos espinales* y *de los psoas*, las *primeras lumbares* y los *satélites de todas las inter-costales aórticas derechas* é *izquierdas*.

Cuando la ázigos pequeña se prolonga hasta más allá de la extremidad posterior de la arteria subcostal, admite un número variable de las inter-costales posteriores izquierdas.

§ I. VENAS YUGULARES (Fig. 115.22).

Etimología y definicion.—La yugular, del latin *jugulum*, garganta, *es una vena gruesa y de mucha longitud, situada á lo largo de la gotera de su nombre ó entre los bordes adyacentes de los músculos mastóido-humeral y esterno-maxilar; cuya vena, extendiéndose desde el espesor de la glándula parótida hasta la entrada del pecho, tiene el oficio de conducir la sangre de la cabeza á la cava anterior.*

Division.—La gran importancia de este vaso nos obliga á estudiarlo en su *orígen*, en su *trayecto* y en su *terminacion*.

Orígen.—La yugular comienza detrás del maxilar posterior y debajo de la articulacion de la mandíbula por dos gruesas venas, denominadas *tronco temporal superficial* y *maxilar interna*, las cuales son alimentadas por los *senos de la duramadre*.

Trayecto.—El vaso que nos ocupa se encuentra alojado en el espesor de la parótida, y sigue el curso del intersticio formado por los bordes adyacentes de los músculos mastóido-humeral y esterno-maxilar, ó sea de la *gotera de la yugular*, estableciendo las relaciones siguientes: por su parte externa toca al cutáneo del cuello y á los ramos nerviosos del plexo

cervical, que serpean por la superficie de este órgano contráctil; por dentro y abajo se halla en contacto con el subescápulo-hioídeo, que lo separa de la arteria carótida primitiva y de sus nervios satélites; por arriba se relaciona con este último vaso y con la tráquea, y la yugular izquierda está muy próxima al esófago.

Terminacion.—Cuando los dos troncos venosos cefálicos llegan á la entrada del pecho, se unen para componer el *confluente* ó *golfo de las yugulares*. Este punto de convergencia es un reservatorio de diámetro invariable, de paredes no retráctiles y comprendido entre las dos primeras costillas, la cara inferior de la terminacion de la tráquea y los gánglios linfáticos anteriores del torax, recibiendo lateralmente á las venas axilares.

Constitucion.—Los vasos que forman la yugular son los *nueve* siguientes: 1.° *Venas máxilo-musculares*. 2.° *Vena auricular posterior*. 3.° *Vena occipital*. 4.° *Vena maxilar externa*. 5.° *Vena tiroídea*. 6.° *Vena cefálica*. 7.° *Venas parotídeas y musculares*. 8.° *Vena temporal superficial*. 9.° *Vena maxilar interna*. Las *siete primeras* se consideran como *ramos colaterales* de la yugular, y las *dos últimas* son las *raices* de la misma, las cuales, como hemos dicho ántes, están alimentadas por los *senos de la dura-madre*.

Estudiaremos todos estos vasos por el órden expresado, prévia insercion de un cuadro sinóptico, en el cual no sólo pueden leerse dichas venas, sino tambien los diferentes ramos que las componen.

LAS VENAS YUGULARES ESTÁN FORMADAS POR DIEZ VASOS:

- 1.º VENAS MÁXILO-MUSCULARES.
- 2.º VENA AURICULAR POSTERIOR.
- 3.º VENA OCCIPITAL, formada por las raíces...
  - Anterior, que nace del confluente subesfenoidal.
  - Posterior, compuesta de.... .....
    - Ramos compañeros de la arteria retrógrada.
    - Ramos comunicantes con los senos atloído-musculares.
    - Ramos satélites de la arteria cerebro-espinal.
- 4.º VENA MAXILAR EXTERNA Ó GLOSO-FACIAL, que recibe á la.....
  - Angular del ojo.
  - Satélite del ramo nasal de la arteria respectiva.
  - Alveolar, que admite las venas .....
    - Dentaria anterior.
    - Del confluente de las nasales.
    - Del confluente de las palatinas.
  - Labiales ó coronarias anterior y posterior.
  - Bucal.
  - Sublingual.
- 5.º VENA TIROÍDEA.
- 6.º VENA CEFÁLICA, que procede de la subcutánea del antebrazo.
- 7.º VENAS PAROTÍDEAS Y MUSCULARES.
- 8.º VENA TEMPORAL SUPERFICIAL, constituida por la.....
  - Auricular anterior.
  - Subzigomática, con la ...
    - Satélite de la arteria transversal de la cara.
    - Satélite de la arteria masetérica.
- 9.º VENA MAXILAR INTERNA, que admite lá....
  - Bucal.
  - Lingual.
  - Dentaria posterior.
  - Temporales profundas.
  - Terigoideas.
- 10. SENOS VENOSOS DE LA DURA-MADRE, que alimentan á las dos anteriores, y se dividen en....
  - Craneanos, que se llaman.....
    - De la hoz del cerebro.
    - Cavernosos ó supesfenoidales.
    - Grupo de los occípito-atloideos.
    - Rudimentarios.
    - Estos senos se alimentan de las venas encefálicas y meníngeas.
  - Raquídeos, que reciben las ramas eferentes de la vena espinal media.

1.º Venas máxilo-musculares. (Fig. 115.29).

Estas venas son en número de *dos,* como las ramas de las arterias del mismo nombre, y abocan cerca del orígen de la yugular, ora aisladamente, ora reunidas en un tronco comun.

2.º Vena auricular posterior. (Fig. 115.28).

Es un vaso voluminoso que tiene su nacimiento en el cartílago cuenca; desciende por la cara externa y borde posterior de la parótida; recibe á varios ramos procedentes de esta glándula y termina en la yugular, un poco más abajo del punto de desagüe de las ramas máxilo-musculares.

3.º Vena occipital.

Es satélite de la arteria correspondiente, y la consideramos compuesta de *dos raíces:* una *anterior,* que nace del extremo superior del confluente subesfenoidal; otra *posterior,* que principia debajo de la apófisis transversa del atlas. Esta última raiz

se halla formada de *tres ramos principales:* el *primero* acompaña á la arteria retrógrada; el *segundo* atraviesa el atlas por su centro, y comunica con los senos atlóido-occipitales; el *tercero* procede de los mismos receptáculos sanguíneos; recibe á las venitas que siguen á las ramificaciones de la arteria occípito-muscular, y es satélite de la cerebro-espinal.

4.ª Vena maxilar externa ó gloso-facial. (Fig. 115.24).

La gloso-facial principia en la cara por *dos raices* semejantes á los ramos terminales de la arteria correspondiente; recorre el borde inferior del masétero; alcanza la cisura maxilar, colocándose entre dicha arteria y el conducto de Stenon; asciende aplicada al terigoídeo interno; llega á la extremidad inferior de la glándula submaxilar; abandona á su compañera; camina por detrás de esta glándula; cruza por fuera el músculo esterno-maxilar, y termina en la yugular, formando con este vaso un ángulo recto, en donde está alojada la parótida.—La *raiz superior* ó *vena angular del ojo* nace de la comisura interna de este órgano, y serpea por la superficie del músculo supmáxilo-labial.—La *raiz inferior* es satélite del ramo nasal de la arteria respectiva.

Las venas colaterales de más importancia que abocan en el trayecto de la maxilar externa son la *alveolar,* las *labiales* ó *coronarias,* la *bucal* y la *sublingual.*

La *vena alveolar* es un vaso de mucho calibre, situado debajo del masétero, en la superficie externa del hueso supmaxilar, entre la cresta zigomática y la línea de los dientes molares, y puede tambien considerarse como afluente de los senos de la dura-madre.—La *extremidad inferior* del vaso de que tratamos se abre en la gloso-facial.—La *extremidad superior* atraviesa la vaina ocular; recibe á las venas del ojo, y entra con el nervio oftálmico del quinto par cerebral en uno de los conductos supesfenoidales, para unirse al seno cavernoso en la cavidad del cráneo. Cuando la alveolar llega al nivel del hiato maxilar admite á la *vena dentaria anterior,* al *confluente de las nasales* y al *de las palatinas.* Estos tres órdenes de vasos salen con las arterias de sus nombres del conducto máxilodentario, del agujero nasal y de la cisura palatina, y terminan en la alveolar, ora aisladamente, ora formando un tronco comun.

Las *venas labiales* ó *coronarias* son satélites de las arterias.—La *superior* es rudimentaria.—La *inferior* tiene bastante volúmen, y la constituyen varias ramas anastómicas, que cursan por la superficie externa de la mucosa del carrillo.

La *vena bucal* comunica inferiormente con la gloso-facial, y la describiremos como una raiz de la maxilar interna.

La *vena sublingual* es un vaso grueso, formado de *dos ramas*, que parten del espesor de la lengua. Éstas perforan de dentro afuera el músculo milo-hioídeo, y cuando llegan á los gánglios linfáticos de las fauces, finan aisladas en la maxilar externa, ó formando un tronco comun.

5.° Vena tiroídea.

Es un vaso voluminoso resultante de la fusion de las venillas que acompañan á los ramos laríngeos y tiroídeos de la arteria tiroídea ó tiro-laríngea, y aboca en la yugular al lado ó encima de la maxilar externa.

6.° Vena cefálica. (Fig. 115.35).

Es uno de los vasos terminales de la subcutánea mayor del antebrazo; está situado en el intersticio del mastóido y del esterno-humerales; acompaña á la rama torácica de la arteria cervical inferior, y desagua en la yugular ántes de su entrada en el pecho.

7.° Venas parotídeas y musculares.

Son varios ramitos que nacen del parenquíma parotídeo y del espesor de los músculos del cuello, comunicando con el orígen del tronco venoso cefálico.

8.° Vena temporal superficial.

La *primera raiz* de la yugular se halla colocada detrás del borde tuberoso de la mandíbula, delante de la articulacion témporo-maxilar, debajo de la parótida y entre el tejido de esta glándula, encontrándose formada por la *vena auricular anterior* y por la *subzigomática*.

La *vena auricular anterior* es un vaso corto, de mucho diámetro, simple ó múltiple y reticulado, el cual, no sólo se anastomosa con los ramos terigoídeos de la maxilar interna, sino

que acompaña á la arteria de su nombre. La vena que nos ocupa sale del conducto parieto-temporal, y recibe á *una ó dos ramas* que surgen de este conducto, pasando por los orificios de la fosa temporal. Dichas ramas atraviesan el crotáfitas, y recogen á las venillas del mismo músculo, así como á las de la oreja.

La *vena subzigomática* es satélite de la arteria, y se divide como ésta en *dos ramos: uno* que sigue el curso de la transversal de la cara, y *otro* que acompaña á la masetérica. Este último comunica por su extremidad inferior con la máxilo-muscular externa y por su extremidad superior con una rama muy voluminosa procedente del crotáfitas, y que se anastomosa con los ramos temporales profundos.

9.º Vena maxilar interna.

Este vaso es la *raiz mayor* del tronco cefálico, y tiene su nacimiento en la *bucal.* Asciende por entre el masétero interno y el hueso maxilar; llega al nivel de la parte posterior de la articulacion de la mandíbula, y se une al tronco temporal superficial, caminando siempre á corta distancia de la arteria correspondiente.

La *vena bucal* se halla representada por un vaso muy grueso, situado debajo del masétero y detrás del músculo alvéolo-labial, y es acompañado de la arteria y del nervio de su nombre. Su extremidad inferior comunica con la precedente; su extremidad superior se continúa con la maxilar interna, y su trayecto está reforzado por los ramos que vienen del masétero y del carrillo.

Los *afluentes colaterales* de la maxilar interna son los siguientes: 1.º *Una vena lingual* gruesa, que recorre el camino del nervio hipogloso pequeño. 2.º La *dentaria posterior,* que es satélite de la arteria respectiva. 3.º El *tronco de las temporales profundas,* que consisten en un vaso de mucho calibre situado delante y adentro de la articulacion témporo-maxilar, en donde comunica con la masetérica, y nace del espesor del crotáfitas y del confluente parieto-temporal. 4.º Las *venas terigoideas,* que son de *dos órdenes: unas* parten de los músculos de su nombre, y *otras* del confluente subesfenoidal de los senos de la duramadre, formando en la superficie del terigoídeo externo ó entre sus manojos carnosos una red de grandes mallas, que se en-

laza por arriba con el tronco temporal superficial, y por abajo con el de las temporales profundas.

10. Senos de la dura-madre.

Definicion.—Llámanse así *unos espacios vasculares, prismáticos ó cilíndricos, no valvulosos, provistos de muchas bridas fibrosas y cubiertos por una capa epitelial, los cuales, hallándose practicados en el espesor de la meninge externa entre ésta y los huesos que componen el reservatorio encéfalo-medular, no sólo tienen el oficio de recoger la sangre oscura de los centros nerviosos, sino de depositarla en las venas.*

Division.—Dichos senos se distinguen en *craneanos* ó *encefálicos* y en *raquídeos* ó *medulares*. Explicaremos primero estos espacios, terminando con la descripcion de las *venas que los alimentan* y de *las que los evacuan.*

A. *Senos craneanos ó encefálicos.*

Los principales senos encefálicos son *cuatro* y se denominan: 1.° *De la hoz del cerebro.* 2.° *Cavernosos* ó *supesfenoidales.* 3.° *Grupo de los occípito-atloídeos.* 4.° *Rudimentarios.*

Seno de la hoz del cerebro ó seno medio anterior.—Este espacio vascular se encuentra en el espesor de la hoz del cerebro; es más ancho por arriba que por abajo, y se extiende desde la apófisis crista-galli hasta la protuberancia parietal, en cuyo punto se bifurca para componer las *dos ramas* que dan orígen al *confluente parieto-temporal* ó *prensa de Herófilo.*

Senos cavernosos ó supesfenoidales.—Se distinguen en *derecho* é *izquierdo,* y se hallan situados uno á cada lado de la silla turca, ó en lo que llamamos cisuras cavernosas del esfenóides. Superiormente describen una curva para unirse el uno al otro, constituyendo una especie de arcada abierta hácia abajo y alrededor de la glándula pituitaria. Inferiormente reciben á la vena alveolar. Por su parte externa tocan al nervio maxilar anterior, y por la interna miran á la comisura del segundo par cerebral. Cada uno de estos espacios venosos comunica al nivel del agujero rasgado con el confluente subesfenoidal.

Senos occipito-atloídeos.—Damos este nombre á una red de venas gruesas é irregulares, situadas entre los lados del agujero occipital, la superficie interna del anillo atloídeo y la cara

externa de la dura madre; cuya red, no sólo comunica superiormente con los senos raquídeos, sino que desagua en la extremidad superior del confluente antedicho.

Senos rudimentarios.—Además de los espacios vasculares que venimos describiendo, encontramos en la pared interna del cráneo los *tres pequeños* siguientes: 1.º *Una ó dos venas* alojadas en el espesor de la tienda del cerebelo, llamadas *senos petrosos* ó *transversos,* que se abren por abajo en el seno cavernoso, comunicando por arriba con el confluente parieto-temporal. 2.º *Cavidades estrechas, irregulares* y *reticuladas,* que se parecen á los *senos laterales* del hombre, y que están situadas entre la superficie externa de la dura-madre y los lados de la fosa cerebelosa, las cuales atraviesan la parte superior del agujero rasgado; desaguan en el confluente subesfenoidal, y establecen comunicacion con los senos petrosos. 3.º *Un seno medio posterior,* que, hallándose colocado cerca del borde libre de la cara correspondiente del cerebro, y dirigiéndose hácia arriba, termina en la prensa de Herófilo.

B. *Senos raquídeos ó medulares.*

Damos este nombre á *dos venas gruesas,* irregulares, paralelas y comunicantes por medio de ramos transversos, situadas á los lados y á lo largo del conducto raquidiano y debajo de la dura-madre, las cuales, extendiéndose desde el nivel de la articulacion axóido-atloídea hasta las primeras vértebras coccígeas, tienen el oficio de recibir la sangre de la médula espinal y de verterla en las venas respectivas.

C. *Venas que alimentan los senos de la dura-madre.*

Estos vasos se dividen tambien en *encefálicos* y *medulares.*

Las *venas encefálicas* proceden de las *meninges* ó de la *sustancia nerviosa.*—Las *primeras* son en corto número y de poco calibre.—Las *segundas* forman una preciosa red en la superficie del encéfalo, de la cual salen un número variable de ramas principales, que depositan la sangre en los senos de la dura-madre craneana. Las que vienen del cerebro terminan generalmente en el seno medio ó de la hoz y en los transversos. Las que parten del istmo y del cerebelo desaguan en los senos petrosos y occípito-atloídeos. Las que surgen del interior

del cerebro, despues de componer la red de la *tela coroídea*, se fusionan en un solo tronco llamado *gran vena de Galeno*. Este enorme vaso contornea la extremidad superior del cuerpo calloso; colócase en la cisura inter-lobular; recibe á las venas superficiales de la cara interna de los hemisferios cerebrales, y acaba su trayecto en el punto más alto del seno falciforme.

Las *venas medulares* forman tambien una hermosa red en la superficie de la médula, y convergen en un tronco impar nominado *vena espinal media*. Este largo vaso se aloja en el surco longitudinal superior de dicho centro nervioso, y envia ramos laterales, que desaguan en los senos raquídeos.

D. *Venas que evacuan los senos de la dura-madre.*

Los vasos que tienen la mision de extraer la sangre oscura de dichos senos se han calificado con el epíteto comun de *confluentes*, dividiéndose estos en *craneanos* y *raquídeos*.

Los *confluentes craneanos* son dos especies de *golfos pares*, que se llaman *parieto-temporales* y *subesfenoidales*.—Los *primeros* están ocultos en el conducto óseo de su nombre, y se extienden desde la base de la protuberancia parietal interna hasta la parte súpero-posterior de la eminencia supcondiloídea. Los senos medio y transversales se confunden con la extremidad superior de estos confluentes, depositando la sangre que procede de la masa encefálica, y que es recogida por las raices de las venas temporales superficiales y profundas.—Los *segundos* se hallan á los lados del cuerpo del esfenóides y de la apófisis basilar, y se prolongan desde la base de la eminencia subesfenoidal hasta la fosita condiloídea, concurriendo á la obturacion del agujero rasgado. La extremidad superior de los receptáculos que nos ocupan comunica al traves de los orificios condiloídeos con los senos occípito-atloídeos. La parte media desemboca en el cavernoso correspondiente por medio de la abertura oval, que da paso á la arteria carótida interna, cuando ésta penetra en el cráneo. La extremidad inferior termina cerrada como un dedo de guante.

Las venas que evacuan los confluentes subesfenoidales son las *terigoídeas* y la *raiz anterior de la occipital*. La rama posterior de la última tambien tiene comunicacion con los senos occípito-atloídeos.

Los *confluentes raquídeos* están representados por varias venas que nacen de los senos de su nombre, y que, saliendo por los agujeros de conjuncion, desaguan en los vasos inmediatos. En la region cervical, las vertebrales son las encargadas de recibir los ramos que emanan de los senos raquídeos; en el dorso, las ramas espinales de las inter-costales; en los lomos, las análogas de las lumbares, y en la region sacra, la vena sacra lateral.

§ II. VENAS AXILARES, (Fig. 115.20).

Definicion.—La vena axilar *es un vaso grueso y de poca longitud, situado en la cara interna ó profunda de la espalda, acompañando á la arteria de su nombre, y extendiéndose desde el nivel de la articulacion escápulo-humeral hasta la entrada del pecho, deposita en el golfo de las yugulares casi toda la sangre que viene del miembro torácico.*

Constitucion.—Los ramos que componen la vena axilar son los *ocho* siguientes: 1.° *Vena subescapular.* 2.° *Vena humeral.* 3.° *Vena subcutánea torácica.* 4.° *Venas profundas del antebrazo.* 5.° *Venas superficiales del antebrazo.* 6.° *Venas metacarpianas.* 7.° *Venas digitales.* 8.° *Venas ungulares.*

Describiremos por este órden las venas expresadas, aunque sea contrario al de su convergencia, insertando préviamente un cuadro sinóptico, en el cual no sólo pueden estudiarse dichos vasos, sino tambien los que los constituyen.

- **Las venas axilares están formadas por los ocho vasos siguientes:**
  - 1.° Vena subescapular.
  - 2.° Vena humeral, compuesta de.....
    - Un grupo de anastómosis de las venas del antebrazo.
    - La vena subcutánea toracica.
    - Las venas satélites de las ramas de la arteria humeral.
  - 3.° Vena subcutánea torácica, que termina en la precedente.
  - 4.° Venas profundas del antebrazo que se llaman.....
    - Radial anterior.
    - Radiales posteriores.
    - Cubital.
  - 5.° Venas superficiales del antebrazo, que desaguan en la.....
    - Subcutánea mediana, que se divide en.....
      - Posterior ó basílica.
      - Anterior ó cefálica.
  - 6.° Venas metacarpianas, que son la.
    - Colateral interna de la caña.
    - Colateral externa de la misma.
    - Colateral profunda ó inter-ósea.
  - 7.° Venas digitales externa é interna.
  - 8.° Venas ungulares, que componen el...
    - Aparato venoso externo, que consta de.....
      - Red plantar.
      - Red podofilosa.
      - Red coronaria.
    - Aparato venoso interno ó intra-óseo, que tiene idéntica disposicion que el arterial.

1.° Vena subescapular.

Este vaso tiene mucho calibre, y su disposicion es igual á la de la arteria de su nombre. Solamente haremos notar que casi siempre recibe á la vena satélite de la arteria pre-humeral.

2.° Vena humeral.

Es un vaso muy grueso situado detrás y adentro de la arteria respectiva, y se extiende desde la parte superior de la articulacion del codo hasta la inferior de la juntura de la espalda. Las venas que forman la humeral son: *un grupo de anastómosis* de las ramas del antebrazo; la *subcutánea torácica,* que merece descripcion particular, y las *satélites de los ramos* emanados de la arteria humeral.

3.° Vena subcutánea torácica.

La subcutánea torácica comienza en el ijar y en las paredes del abdómen por muchas divisiones agrupadas en *dos raices principales,* que pronto componen *un sólo tronco,* el cual se coloca en el espesor ó en la superficie del paniculo carnoso; marcha adelante, acompañado de un ramito arterial y de un grueso cordon nervioso; recorre el borde superior del esterno-trocantiniano; pasa por debajo de la enorme masa olecranoídea, y acaba su tortuoso camino desaguando en la vena humeral con la rama que sigue á la arteria muscular profunda.

4.° Venas profundas del antebrazo.

Son *tres* principales, que se llaman *radial anterior, radiales posteriores* y *cubital.*

Vena radial anterior.—Presenta igual disposicion que la arteria de su nombre.

Venas radiales posteriores.—Son *tres* ó *cuatro ramas* flexuosas reunidas en manojo, las cuales, anastomosándose y reforzándose por medio de varias divisiones colaterales y por la vena inter-ósea, constituyen una especie de vaina que rodea á la arteria radial posterior. Los vasos que describimos continúan las venas metacarpianas por encima del carpo; concurren á la formacion de la humeral, y se confunden en el punto más bajo del brazo con las demás anti-braquiales.

Vena cubital.—Es un vaso simple ó doble, que tiene idéntico orígen que las radiales posteriores. Se aloja con el nervio y la arteria de su nombre en el intersticio de los flexores oblicuo é interno del metacarpo; recibe algunos ramos musculares y subcutáneos; marcha acompañada de la arteria epicondiloídea, y se encorva hácia delante, para terminar en la extremidad inferior de la vena humeral.

5.º Venas superficiales del antebrazo.

Estos vasos se hallan situados en la cara externa de la aponeurosis anti-braquial, y componen *dos venas principales:* la *subcutánea mediana ó interna* y la *subcutánea radial ó anterior.*

Vena subcutánea mediana ó interna. (Fig. 115.31).—Continúa la vena metacarpiana interna; se coloca adentro del carpo; asciende hasta la extremidad superior del antebrazo, cruzando oblicuamente el rádio, y termina por *dos ramas gruesas: posterior ó basílica* y *anterior ó cefálica.*

La *vena posterior ó basílica* (fig. 115.31) atraviesa el músculo esterno-aponeurótico, y concurre á la formacion de la humeral.

La *vena anterior ó cefálica* (fig. 115.35) cruza la brida superficial del flexor largo del antebrazo; se aloja en el intersticio del mastóido y esterno-humerales, y desagua en la yugular, ántes de que ésta termine en su golfo.

Vena subcutánea radial ó anterior. (Fig. 115.32).—Es más pequeña que la mediana ó interna. Nace de la region carpiana; cursa por la cara anterior del antebrazo, y desemboca en este vaso ó en la cefálica.

6.º Venas metacarpianas. (Fig. 115.30).

Las metacarpianas son *tres: colateral interna de la caña, colateral externa* y *colateral profunda ó inter-ósea.*

Vena colateral interna de la caña.—Este vaso es el más voluminoso de los tres metacarpianos, y parte de cerca del menudillo; sube á lo largo de los tendones flexores, acompañada de la arteria principal de la caña y del nervio plantar externo; penetra en la vaina especial que protege al tronco comun de las arterias inter-óseas; comunica con las otras venas metacarpianas, y cuando llega al antebrazo es continuada por la subcutánea mediana de esta region.

Vena colateral externa de la caña.—Asciende unida al nervio plantar externo y á los tendones flexores; llega encima del hueso corvo, y se divide en varias ramas reticuladas, que no sólo establecen anastómosis con la colateral interna, sino que dan lugar á las venas cubitales y á las radiales internas ó posteriores.

Venas colaterales profundas ó inter-óseas.—Son unos vasos flexuosos é irregulares, simples ó múltiples, situados con las arterias inter-óseas plantares, entre el ligamento suspensor del menudillo y la cara posterior del metacarpiano grande, y se anastomosan con las colaterales externa é interna al nivel de la extremidad superior de dicho hueso. Desde este punto envian *uno ó dos ramos* ascendentes que, atravesando la arcada subcarpiana con la arteria colateral de la caña, se confunden con las ramas radiales posteriores.

FIGURA 116.—*Vasos venosos del dedo del Caballo.*—(BOULEY). *

7.° Venas digitales.
(Figs. 115 y 116).

Estos vasos están colocados delante de las arterias correspondientes. Parten de la red formada por las venas ungulares alrededor de los cartílagos laterales; llegan encima del menudillo; se sitúan entre los tendones flexores y el ligamento suspensor de esta articulacion, y componen una arcada de donde brotan las tres venas metacarpianas.

---

* 1, 1 y 1. Plexo venoso podofiloso.—2. Parte central del plexo coronario.—3 y 4. Capa superficial del plexo cartilaginoso ó plexo cartilaginoso superficial.—3.' Vena anastómica de los dos plexos cartilaginosos.—5. Vena digital satélite de la arteria del mismo nombre.—6. Dos ramas venosas convergentes, destinadas á recibir las raíces del plexo cartilaginoso.

8.° Venas ungulares. (Fig. 116).

La complicada constitucion del aparato venoso ungular nos obliga á dividirlo en *externo* é *interno* ó *intra-óseo.*

A. *Aparato venoso externo.* (Fig. 116).

Damos este nombre á una red vascular venosa de mallas estrechas é irregulares, que se halla extendida y amoldada á la superficie externa de los dos últimos falanges.

Esta red puede dividirse en *tres porciones* llamadas *plantar, podofilosa* y *coronaria.*

Red plantar. (Fig. 116).—Las venas que la constituyen se encuentran sostenidas en una trama fibrosa especial denominada *reticulum plantar,* la cual reemplaza al perióstio de la cara inferior del tejuelo, y se continúa con el corion del tejido velloso. Dichas venas tienen un calibre uniforme en toda la superficie plantar; parece que no comunican mas que con ellas mismas, y ordinariamente están provistas de *dos conductos de desagüe:* uno *central* ó *menor* y otro *periférico, circunflejo* ó *mayor,* que es satélite de la arteria del mismo nombre.

El *conducto central* debe su formacion á las anastómosis simultáneas de una infinidad de ramificaciones venosas convergentes, y en la concavidad de la curva parabólica que describe abraza á la punta del cuerpo piramidal, desde donde proyecta sus *dos ramas,* que se extienden hasta el fondo de las lagunas laterales.

El *conducto venoso periférico* ó *circunflejo* es una vena de gran calibre formada por las ramas divergentes de la red plantar y por las descendentes de la red podofilosa. Esta vena se halla situada adentro de su arteria compañera, y suele descomponerse en algunos puntos de su trayecto en otros conductos más pequeños, que se continúan con el tronco principal.

Red podofilosa.—Este plexo venoso (fig. 116) tiene igual disposicion que la red plantar, y tambien se encuentra sostenida en una trama fibrosa llamada *reticulum processigerum* ó *reticulum subpodofiloso,* el cual cubre á manera de un perióstio la cara anterior del hueso del casco, y se identifica con el corion de la porcion correspondiente de la membrana queratógena.

Red coronaria. (Fig. 116).—Debe su orígen á la podofílosa, á la plantar y á la inter-ósea, y forma una guirnalda alrededor de la union del segundo falange con el tercero y en la circunferencia del aparato fibro-cartilaginoso que completa á este último.

B. *Aparato venoso interno ó intra-óseo.*

La disposicion del aparato venoso interno del tejuelo es absolutamente idéntica á la del arterial. Las venillas satélites de las arterias terminales siguen un camino convergente hácia el seno interior del último falange, pasando por los conductos óseos anteriores ascendentes y descendentes, y terminando en un *tubo arqueado,* que es compañero de la anastómosis semilunar. Construido ya el tubo, se prolonga por medio de *dos venas* que cursan por los conductos posteriores del seno expresado; salen por los orificios plantares; recorren las cisuras de este nombre; suben hasta la cara interna de la apófisis basilar del hueso del casco; se colocan en uno de los surcos de la cara profunda de los fibro-cartílagos laterales del dedo, y concurren á la formacion del plexo venoso coronario.

ARTÍCULO XXVI.

De la vena cava posterior ó grande.

(Figs. 80, 94, 95 y 115).

Definicion.—La cava posterior *es el tronco venoso de mayores dimensiones, situado en las cavidades abdominal y torácica, debajo de las vértebras lumbares, á la derecha de la aorta, entre la cisura anterior del hígado, el orificio del centro frénico y el pulmon respectivo; cuyo tronco, extendiéndose oblicuamente desde la entrada de la pélvis hasta la parte póstero-externa de la aurícula derecha del corazon, tiene el oficio de llevar á este órgano casi toda la sangre que viene de los dos tercios posteriores del cuerpo de los animales.*

Division.—Con objeto de facilitar el estudio de las relaciones de la gran cava, la suponemos dividida en *tres porciones,* que denominaremos *sublumbar, hepática* y *torácica.*

La *porcion sublumbar* está colocada á la derecha de la aorta correspondiente, á la izquierda de la cápsula anterenal y del riñon derecho, y se encuentra adherida al ligamento vertebral comun inferior y al psoas pequeño por medio del peritoneo y del páncreas. Además se relaciona con la arteria emulgente res-respectiva, con el nervio grande esplánico y con las divisiones nerviosas de los plexos renal y lumbo-aórtico.

La porcion hepática toca al borde superior del hígado, á la cisura anterior de esta glándula y al orificio del centro aponeurótico del diafragma, cuyos órganos forman una especie de vaina protectora del tronco venoso que nos ocupa.

La *porcion torácica* de la cava posterior, despues de abandonar el orificio del centro frénico, se aloja entre el pulmon derecho y su lóbulo accesorio interno, y es envuelta por un repliegue de la pleura correspondiente.

Constitucion de la gran cava.—Recibe desde su orígen hasta su terminacion *seis vasos principales* que, contados de delante atrás, se denominan: 1.° *Venas diafragmáticas.* 2.° *Vena porta.* 3.° *Venas renales.* 4.° *Venas espermáticas.* 5.° *Venas lumbares.* 6.° *Troncos pelvi-crurales.* Las *cinco primeras* son *ramas colaterales* y los *últimos* se consideran como *raíces* de la cava.

Describiremos estos tubos conductores de la sangre negra por el órden expuesto, prévia insercion de un cuadro sinóptico, en el cual podrán estudiarse fácilmente las diferentes ramas y ramos que de ellos emanan.

LA VENA CAVA POSTERIOR SE HALLA FORMADA DE DOS ÓRDENES DE RAMOS:

- **1.º AFLUENTES COLATERALES DE LA CAVA POSTERIOR**, representados por los cinco vasos siguientes .....
  - **1.º Venas diafragmáticas.**
  - **2.º Vena porta ó sistema venoso abdominal**, formado por la
    - Mesentérica grande, que recibe.....
      - Dos cólicas.
      - Dos cecales.
      - La ileo-cecal.
      - La rama del orígen del cólon flotante.
      - Las del intestino delgado.
    - Mesentérica pequeña, que se compone de.....
      - Las hemorroidales.
      - Las satélites de la arteria mesentérica pequeña.
    - Esplénica, que admite.....
      - La gastro-epiplóica izquierda.
      - Los ramos gástricos.
      - Los ramos esplénicos.
      - Los ramos epiplóicos.
      - La gástrica posterior.
    - Gastro-epiplóica derecha, que recoge la.....
      - Pilórica.
      - Duodenal.
      - Pancreática.
    - Gástrica anterior, que es satélite de la arteria de su nombre.
    - Vena porta, que penetra en el hígado para ramificarse como una arteria, y de los vasos subhepáticos y los suphepáticos. Estos últimos desaguan en la cava posterior á su paso por la cisura anterior del hígado.
  - **3.º Venas renales**, que desaguan en la cava y reciben á las de las cápsulas anterenales.
  - **4.º Venas espermáticas**, que terminan en la cava cerca del punto de desague de las renales.
  - **5.º Venas lumbares**, que son satélites de las arterias de su nombre, y las anteriores ó primeras concurren á la formacion de la ázigos.
- **2.º RAICES DE LA CAVA Ó TRONCOS PELVI-CRURALES**, que son alimentados por los ocho vasos siguientes....
  - **1.º Vena ilíaca interna**, que recibe la....
    - Ilíaco-femoral.
    - Obturatriz.
    - Ilíaco-muscular.
    - Glútea.
    - Sacra lateral.
    - Pudenda interna.
  - **2.º Vena ilíaca externa**, principal tronco de las ilíacas, verdadera continuacion de la vena femoral, y recibe en su trayecto á la circunfleja ilíaca.
  - **3.º Vena femoral**, continua con la ilíaca externa y con la poplítea, y recibe.....
    - Las satélites de las arterias musculares.
    - La safena interna.
    - La pre-pubiana, formada por la abdominal posterior y la pudenda externa, con sus varios ramos.
  - **4.º Vena poplítea**, formada por.....
    - La reunion de las venas tibiales anterior y posterior.
    - La vena fémoro-poplítea.
  - **5.º Venas profundas** de la pierna, que son las tibiales anterior y posterior.
  - **6.º Venas superficiales** de la pierna, que son las safenas interna y externa.
  - **7.º Venas metatarsianas.**
    - Interna.
    - Externa.
    - Profunda.
  - **8.º Venas digitales y ungulares**, que son iguales en número, nombres y distribucion que las de los miembros anteriores.

§ I. VENAS DIAFRAGMÁTICAS.

Llámanse así *dos ó tres* vasos de grueso calibre alojados en el espesor del centro frénico, los cuales, tomando orígen por varios ramos que vienen de la porcion carnosa del diafragma,

terminan en la cava en el momento en que atraviesa la abertura de dicho centro.

§ II. VENA PORTA. (Figs. 94, 115 y 117).

DEFINICION.—La vena porta, llamada tambien *sistema venoso abdominal, es un vaso grueso y corto, situado horizontalmente en la region sublumbar é inclinado á la derecha, el cual, partiendo del nivel de la arteria mesentérica grande, atravesando el anillo del páncreas por debajo de la cava, y penetrando en el hígado por su cisura posterior, tiene el oficio de conducir á este órgano la sangre que procede de casi todas las vísceras contenidas en el vientre.*

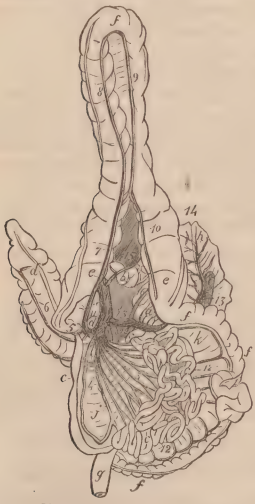

FIGURA 117.—*Conjunto de la vena porta del Caballo y de sus raices.* (Figura en parte teórica).—(CHAUVEAU).

DIVISION.— Ramificándose la vena porta á manera de una arteria en el parenquíma de la glándula elaboradora del azucar y de la bilis, se fracciona en *dos órdenes* de vasos, llamados *venas subhepáticas* y *suphepáticas*. Habiendo dicho lo suficiente sobre estos órganos en la descripcion de la estructura de la indicada glándula, sólo nos ocuparemos de algunas particularidades referentes á los últimos.

---

* 1. Tronco de la vena porta.—2. Su origen.—3 y 3. Venas del intestino delgado.—4. Vena ileo-cecal.—5. Vena cecal externa.—6. Vena cecal interna.—7. Vena meseraica grande.—8 y 9. Venas cólicas, formando las raices de este vaso.—10. Vena colateral, continuando alguna vez la cólica izquierda, y va á penetrar la meseraica grande cerca del origen de ésta.—11. Confluente comun de la mesentérica pequeña y de la esplenica.—12, 12 y 12 Vena meseraica pequeña y sus ramas colaterales.—13 y 13. Vena esplenica.—14. Vena gastro-epiplóica izquierda.—15. Vena gastro-epiplóica derecha.—16. Vena gástrica posterior.—a. Estómago.—b. Duodeno.—c, c. Intestino delgado.—d. Ciego.—e, e. Cólon replegado.—f, f, f, f. Cólon flotante.—g. Recto.—h. Porcion del epiplon grande.—i. Bazo.—j. Mesenterio.—k. Mesenterio cólico.

Las *venas suphepáticas* se dividen en *dos grupos:* las que componen el *primero* se anastomosan para formar un solo confluente, que termina en la cava cuando ésta alcanza la extremidad anterior de la cisura del hígado y un momento ántes de atravesar el diafragma. Las que constituyen el *segundo* se abren aisladas en todo el trayecto de la porcion hepática del tronco venoso.—Examinando con detenimiento el confluente de las venas del *primer grupo,* distinguiremos sin esfuerzo que está compuesto de *tres ramas principales,* provistas de válvulas incompletas y que cada una de aquellas procede de uno de los lóbulos de la glándula biliar.—Los vasos del *segundo grupo* parece que vienen directamente de las venas subhepáticas.

Constitucion de la vena porta.—Este vaso se halla formado de *otros cinco,* que se llaman: 1.° *Vena mesentérica grande ó anterior.* 2.° *Vena mesentérica pequeña ó posterior.* 3.° *Vena esplénica.* 4.° *Vena gastro-epiplóica derecha.* 5.° *Vena gástrica anterior.* Las *tres primeras* son las *raices* de la porta, y las *dos últimas* sus *ramas colaterales.*

1.° Vena mesentérica grande ó meseráica anterior.
(Figs. 94, 115 y 117).

Llámase así un conducto venoso de grueso calibre, al cual afluye la sangre que viene de las paredes del intestino delgado, del ciego, del cólon replegado y del orígen del duodeno, y cuyas divisiones corresponden exactamente á las ramas de la arteria del mismo nombre.

Recorriendo el camino de la gran meseráica, observaremos que se halla colocada entre las dos arterias cólicas hasta más allá del doblez de las corvaduras supesternal y diafragmática del cólon, en cuyo punto se divide en *dos ramas* que, siguiendo á las porciones respectivas del mismo órgano, llegan á la corvadura pelviana, y se anastomosan en arcada, como los vasos de la sangre roja que las acompañan.

En estas dos ramas en que se fracciona la mesentérica grande desaguan las *dos venas cecales,* la *ileo-cecal, una rama* que procede del orígen del cólon flotante y las *venas del intestino delgado.*

2.° Vena mesentérica pequeña ó meseráica posterior.
(Fig. 94, 115 y 117).

Nace de la parte superior del intestino recto y de cerca del ano por gruesos *ramos hemorroidales,* que comunican con los análogos de la pudenda interna; diríjese adelante por entre las dos láminas del segundo mesenterio y á lo largo de la arteria mesentérica pequeña; continúa su marcha hasta que alcanza á la vena meseráica anterior, y se junta á la esplénica ántes de que desagüe en aquel vaso, para concurrir á la formacion de la porta.

El tubo de que tratamos recibe en su trayecto á todas las ramas venosas que son satélites de las divisiones de la arteria de su nombre.

3.° Vena esplénica. (Fig. 117).

Este enorme vaso se comporta exactamente como el que lleva la sangre roja al bazo. Comienza por una *vena gastro-epiplóica izquierda* anastomosada en arcada con la *gastro-epiplóica derecha;* recibe en su trayecto *ramos gástricos, esplénicos* y *epiplóicos,* y despues de pasar por encima de la extremidad izquierda del páncreas y de admitir á la *vena gástrica posterior,* se une á la mesentérica pequeña.

4.° Vena gastro-epiplóica derecha. (Fig. 117).

Corresponde á todos los ramos colaterales de la arteria hepática. Parte de la corvadura grande del estómago, comunicando con la gastro-epiplóica izquierda; cruza por detrás de la cabeza del duodeno; recoge á las *venas pilórica, duodenal* y *pancreáticas,* y despues de atravesar la sustancia del páncreas, desemboca en la porta.

5.° Vena gástrica anterior.

Es satélite de la arteria de su nombre, y desagua casi siempre en la terminacion del tronco que representa el sistema venoso abdominal.

§ III. VENAS RENALES Ó EMULGENTES.
(Figs. 94 y 115).

Son dos vasos notables por su enorme calibre y por lo delgado de sus paredes. El izquierdo es más largo que el derecho, porque ha de cruzar la direccion de la aorta, ántes de que ambos terminen en la cava. Tanto el uno como el otro reciben á la mayor parte de las venas que vienen de las cápsulas anterenales.

§ IV. VENAS ESPERMÁTICAS. (Figs. 94 y 115).

Corresponden á las arterias testiculares grandes del macho y á las útero-ováricas de la hembra.

La *vena testicular* nace del borde superior de la glándula espermática por varias raicillas dispuestas en forma de plexo, del cual se desprenden las ramas que se enlazan é inflejen admirablemente alrededor de las circunvoluciones del vaso compañero de la sangre roja, y cuando llegan al cuello de la vaina vaginal componen dos troncos que, elevándose hasta la region sublumbar y anastomosándose en su trayecto, constituyen un solo tubo, que desemboca en la cava posterior cerca del punto de desagüe de la vena renal.

La *vena útero-ovárica* es muy voluminosa y se desarrolla en el ovario y en el útero por una porcion de ramitos flexuosos y reticulados que, despues de converger en un solo tronco, vierten la sangre en la cava, en el mismo punto que el vaso respectivo del macho.

§ V. VENAS LUMBARES.

Son satélites de las arterias de su nombre, y terminan tambien en la cava. Las anteriores lo hacen generalmente en la ázigos.

§ VI. TRONCOS PELVI-CRURALES Ó VENAS ILÍACAS PRIMITIVAS. (Figs. 115.4).

Definicion.—Los troncos pelvi-crurales *son dos venas cortas y de mucho diámetro, situadas en el ángulo de separacion de las arterias ilíacas externa é interna; cuyas venas, continuándose por dos vasos satélites de dichas arterias, y recibiendo á*

todas las ramas que vienen de los miembros abdominales, forman el verdadero orígen ó las raices de la cava posterior.

Constitucion de los troncos pelvi-crurales.—Los *ocho vasos* que componen á estos troncos venosos, contados por un órden inverso al de su convergencia, son los siguientes: 1.° *Vena iliaca interna.* 2.° *Vena iliaca externa.* 3.° *Vena femoral.* 4.° *Vena poplítea.* 5.° *Venas profundas de la pierna.* 6.° *Venas superficiales de la pierna.* 7.° *Venas metatarsianas.* 8.° *Venas digitales.*

1.° Vena ilíaca interna. (Fig 115.4).

Este vaso está formado por los satélites de las ramas que emanan de la arteria del mismo nombre; es decir, las *venas iliaco-femoral, obturatriz, iliaco-muscular, glútea, sacra lateral* y *pudenda interna,* cuya distribucion difiere muy poco de la de los tubos correspondientes de la sangre roja.

2.° Vena ilíaca externa. (Fig. 115.4).

Es la raiz más gruesa del tronco pelviano; se halla situada detrás del tronco arterial crural, y parte del nivel del borde anterior del púbis, para componer la iliaca primitiva.

Un solo ramo importante recibe en su trayecto: la *vena circunfleja iliaca,* que algunas veces desagua en este último vaso.

3.° Vena femoral. (Fig. 115.5).

Es un tubo vascular notable por su mucho calibre, el cual sigue exactamente á la arteria de su nombre, y se continúa por su extremidad superior con la vena ilíaca externa, y por la inferior con la poplítea.

Los *tres* ramos colaterales que recibe la femoral son: las *venas satélites de las arterias musculares,* la *vena safena interna,* de la cual nos ocuparemos más adelante, y la *vena prepubiana,* que está formada por la *abdominal posterior* y por las ramas *pudendas externas.* Una de estas últimas representa á la *subcutánea abdominal,* que comunica con la subcutánea torácica.

4.° Vena poplítea.

La poplítea es satélite de la arteria de su nombre, y se

halla formada por la reunion de las venas tibiales anterior y posterior.

La rama principal que recoge en su trayecto es la *fémoro-poplítea*. Esta vena sigue el curso de la arteria, y penetra en la safena externa ántes de desaguar en el vaso receptor.

5.° Venas profundas de la pierna.

Estos vasos se distinguen en *tibial anterior* y *posterior*.

Vena tibial anterior.—Es un tubo de grueso calibre, frecuentemente doble y satélite de la arteria de su nombre. Nace en el pliegue del corvejon por varias ramitas anastomosadas entre sí y con la metatarsiana profunda; salva la arcada tibio-peronea, y se confunde con la siguiente, para ayudar á componer la poplítea.

Vena tibial posterior.—Surge del hueco del tarso y de la cara interna del calcáneo por raicillas procedentes de las dos safenas; asciende siguiendo á la arteria respectiva, y se fusiona con la que precede debajo del músculo poplíteo.

6.° Venas superficiales de la pierna.

Comprendemos con este nombre las *venas safenas interna* y *externa*.

Vena safena interna. (Fig. 115.41).—Está formada de *dos raices*, llamadas *anterior* y *posterior*. La *primera* viene de la vena metatarsiana interna, y la *segunda* de la metatarsiana externa. Tanto la una como la otra suben convergiendo por dentro de la pierna, y se reunen en una sola rama ántes de su llegada al muslo. El tubo único resultante serpea por la superficie del músculo adductor corto, y cuando arriba al pliegue de la ingle, termina en la vena femoral ó en las pudendas externas.

Vena safena externa.—Nace del lado correspondiente del calcáneo por una rama corta, que comunica con la raiz posterior de la safena interna por medio de una anastómosis gruesa, reticulada y transversal, y con la tibial posterior á expensas de un vaso que pasa por entre la tibia y el músculo perforante; sigue al nervio safeno externo; se une á la vena fémoro-poplítea, y desagua en la poplítea.

7.° Venas metatarsianas.

Son en número de *tres*, y se llaman *interna, externa* y *profunda*, las cuales brotan de la arcada sesamoídea, que está formada por la anastómosis de las dos venas digitales.

Vena metatarsiana interna.—Es la más voluminosa de las tres, y parece la continuacion de la digital del lado respectivo. Camina en compañía del nervio plantar correspondiente á lo largo y por delante de los tendones flexores falangianos; llega cerca del corvejon; desvíase un poco para alcanzar á las articulaciones tarsianas; se anastomosa en este sitio por medio de un ramo transverso con el orígen de la tibial anterior, y sube por la superficie de la pierna, constituyendo una de las raices de la vena safena interna.

Vena metatarsiana externa.—Ocupa en su lado una posicion análoga á la que precede; alcanza á la extremidad superior del metatarso; comunica por medio de una rama corta y gruesa con la vena profunda; continúa su trayecto ascendente, pasando con las arterias plantares por la arcada subtarsiana, y se prolonga por el hueco del tarso y á lo largo del nervio fémoro-poplíteo, para formar la raiz posterior de la safena interna.

Vena metatarsiana profunda.—Se halla situada debajo del ligamento suspensor del menudillo y al lado interno de la arteria inter-ósea plantar principal; sube hasta el corvejon; recibe un ramo de la vena externa; atraviesa de atrás adelante la arcada inter-tarsiana, y compone la raiz más gruesa de la tibial anterior.

8.° Venas digitales. (Figs. 115 y 116).

Las venas digitales ó falangianas y las ungulares de los miembros posteriores tienen idéntica disposicion que las de los remos torácicos.

Diferencias de las venas en los demás animales domésticos.—Considerando de poca utilidad el estudio detallado del aparato venoso de los animales no solípedos, nos limitaremos á manifestar los atributos esenciales de todos aquellos tubos en los cuales se practica la flebotomía.

Vena angular del ojo.—En el *Carnero* es muy voluminosa; se distingue perfectamente al través de la piel delgada de este

animal, y se elige con mucha frecuencia para la operacion de la sangría.

Vena yugular.—El *Buey* es el animal doméstico que tiene este vaso más desarrollado, y ya sabemos la importancia que ha merecido bajo el punto de vista terapéutico, por la circunstancia favorable de poder obtener enormes cantidades de sangre en muy poco tiempo.

En todos los animales no solípedos encontramos además *una vena yugular accesoria.* Este vaso procede de la occipital; mide toda la longitud del cuello; tiene ménos diámetro que la principal, y establece comunicacion con esta última.

Vena subcutánea abdominal.—En el *Buey,* y particularmente en la *Vaca,* tiene un volúmen extraordinario. Nace de la region inguinal por varias ramas anastomosadas entre sí, con las del lado opuesto y con las pudendas externas; marcha adelante hasta cerca del apéndice xifóides; perfora la pared del vientre, y se une á la vena torácica interna.

Vena safena interna.—Es mucho más delgada que en los solípedos, y por esta razon pocas veces se ejecuta en ella la operacion de la sangría.

Vena safena externa.—Su gran calibre y su situacion superficial en los demás animales domésticos la hace elegible para la práctica de la flebotomía. Principia en el hueco del corvejon por dos raices principales que proceden de las siguientes.

Venas metatarsianas de los rumiantes.—Las *cinco* venas metatarsianas que se encuentran en estos mamíferos nacen de las digitales, y se distinguen en *dos anteriores profundas, una anterior superficial* y *dos posteriores.*

Las *dos anteriores profundas* son dos vasos pequeños que parten del espacio inter-digital y de la vena digital anterior; comunican con la arcada vascular sesamoídea por el agujero inferior del metatarsiano; acompañan á la arteria colateral de la caña, y terminan encima del tarso, continuándose con las venas tibiales anteriores.

La *anterior superficial* nace de la arcada venosa sesamoídea; recibe á la digital media; asciende hasta la articulacion tibiotarsiana, y se divide en dos ramas, que constituyen las raices de las venas safena externa y tibial anterior del lado respectivo.

Las *dos metatarsianas posteriores* emanan tambien de la arcada sesamoídea; se colocan entre el ligamento suspensor del menudillo y la cara posterior del hueso de su nombre; dan un ramo que atraviesa la arcada inter-ósea tarsiana, y que desagua en las venas tibiales anteriores; salen de su situacion profunda, y continúan por los lados del tarso. La *interna* sigue á la arteria plantar correspondiente, y se extiende hasta la pierna, para terminar en las venas tibiales posteriores y en la safena interna. La *externa* sube por fuera del calcáneo; se une á una rama de la metatarsiana anterior superficial, y compone la safena respectiva.

Venas digitales.—Los *rumiantes* tienen *tres venas* digitales en los miembros posteriores, *media ó anterior* y *dos laterales.*

La *media* nace por dos raices de delante de la red subungular; camina por entre los dos dedos, y cuando llega encima del menudillo, se une á la vena metatarsiana superficial anterior.

Las *dos posteriores* comunican entre sí por un ramo transversal, que recibe varios ramitos de la red ungular, y con la vena anterior á expensas de una rama inter-digital, las cuales forman una arcada delante de los tendones flexores y encima de la corredera sesamoídea.

Los miembros anteriores tienen además *una vena digital posterior* simple ó doble que acompaña á la arteria digital comun, y se prolonga á lo largo de la colateral de la caña, para constituir una de las venas radiales posteriores.

ANGIOLEUCOLOGÍA Ó ANGIOLEUCOGRAFÍA.

Etimología y definicion.—La angioleucología, del griego *aggeion,* vaso, *leucos,* blanco, y *logos,* discurso, *es la rama de la anatomía descriptiva, que tiene por objeto el estudio de los vasos linfáticos.*

Division.—Estos tubos son de *dos órdenes: linfáticos verdaderos ó propiamente dichos* y *quilíferos*; pero la gran semejanza que entre ellos existe nos releva de describirlos separadamente.

CAPÍTULO XI.

DE LOS VASOS LINFÁTICOS.

Definicion.—Damos este nombre *á unos conductos cilíndricos, membranosos, ramificados, de paredes transparentes y de forma nudosa, los cuales, tomando orígen en el seno de los órganos por raicillas reticuladas, atravesando en su trayecto uno ó muchos gánglios, y convergiendo en tubos de diámetros mayores, tienen el oficio de llevar el quilo y la linfa al sistema venoso.*

Division.—El aparato vascular que acabamos de definir está representado por *dos troncos:* el *conducto torácico* y la *gran vena linfática.*

Describiremos estos vasos blancos por el órden indicado, insertando préviamente un cuadro sinóptico, en el cual exponemos lo más esencial de dicho aparato.

EL APARATO VASCULAR LINFÁTICO PROPIAMENTE DICHO ESTÁ REPRESENTADO POR DOS TRONCOS:

- 1.º CONDUCTO TORÁCICO, que se halla constituido por los vasos y ganglios siguientes.....
  - 1.º Vasos linfáticos del miembro posterior, de la pélvis, de las paredes abdominales y de los órganos pélvi-inguinales, que atraviesan los ganglios...
    - Sublumbares.
    - Inguinales profundos.
    - Inguinales superficiales.
    - Popliteos.
    - Iliacos.
    - Pre-crurales.
  - 2.º Linfáticos de las vísceras abdominales, que abarcan los vasos y ganglios...
    - Del recto y del cólon flotante.
    - Del cólon replegado.
    - Del ciego.
    - Del intestino delgado.
    - Del estómago.
    - Del bazo y del hígado.
  - 3.º Ganglios y vasos linfáticos de los órganos contenidos en la cavidad torácica, que son los...
    - Esofágicos.
    - Brónquicos.
    - Traqueales.
  - 4.º Ganglios y vasos linfáticos de las paredes del torax, que se denominan.....
    - Subdorsales.
    - Diafragmáticos.
    - Satélites de los vasos sanguíneos torácicos internos.
    - Intercostales.
  - 5.º Vasos linfáticos de la cabeza, del cuello y del miembro anterior, que penetran en un grupo de ganglios llamados.....
    - Pre-pectorales.
    - Guturales ó faríngeos.
    - Submaxilares.
    - Pre-scapulares.
    - Braquiales, que se dividen en...
      - Cubitales.
      - Humerales.
- 2.º GRAN VENA LINFÁTICA, situada en la entrada del pecho, y está compuesta de los.....
  - Vasos blancos que proceden de la mitad derecha de la cabeza y del cuello, de los que vienen del miembro anterior derecho y de las mitades correspondientes del pecho y del diafragma, cuyo vaso arranca de los ganglios pre-pectorales derechos, y termina ordinariamente al lado de la union de las yugulares por un orificio provisto de una doble válvula semilunar.

ARTÍCULO XXVII.

Del conducto torácico.

(Fig. 118.L).

DEFINICION.—Damos este nombre *al tronco linfático de mayores dimensiones del cuerpo de los animales, situado debajo del ráquis, extendido horizontalmente desde el nivel de la primera vértebra lumbar hasta la entrada del torax, y no sólo tiene el oficio de recibir á casi todos los vasos linfáticos de la máquina viva, sino de llevar la linfa á la vena cava anterior.*

DIVISION.—Para conocer debidamente el conducto torácico, conceptuamos oportuno estudiarlo en su *orígen,* en su *trayecto* y en su *terminacion.*

Orígen.—Nace de un ensanchamiento irregular llamado *re-*

servatorio sublumbar y *cisterna de Pecquet*. Esta consiste en una cavidad dividida en espacios secundarios por varias laminitas blancas; se halla situada al nivel de la arteria mesentérica grande, encima de la aorta abdominal y de la vena cava posterior, y es el punto en donde terminan los principales afluentes del conducto torácico.

Trayecto.—Al reservatorio sublumbar sucede un tubo simple ó doble, de diámetro variable y mucho más reducido que el de la cisterna de Pecquet y el de los vasos afluentes que lo constituyen. Dicho conducto salva con la aorta el orificio que dejan superiormente los dos pilares del diafragma; llega al nivel de la sexta vértebra dorsal; cruza la direccion de las arterias intercostales derechas y de la vena ázigos; marcha adelante por el lado derecho ó izquierdo de la porcion torácica de la tráquea; se sitúa entre las dos axilares; franquea el espacio comprendido entre los gánglios pre-pectorales; sale del pecho por la abertura traqueliana, y acaba de la manera siguiente.

Terminacion.—La extremidad final del tronco vascular que venimos describiendo se halla provista de otra dilatacion ó ampolla más pequeña que el reservatorio sublumbar, la cual se abre ordinariamente en el vértice de la cava anterior ó sea en el punto de union de las dos yugulares, ora por un sólo orificio protegido por válvulas, ora por dos ramas de cinco milímetros de longitud.

Constitucion.—Los vasos linfáticos que forman los afluentes del conducto torácico son los siguientes: 1.° *Los del miembro abdominal*. 2.° *Los de la pélvis*. 3.° *Los de las paredes del vientre*. 4.° *Los de los órganos pelvi-inguinales*. 5.° *Los de las vísceras digestivas abdominales*. 6.° *Los de los órganos de la cavidad torácica*. 7.° *Los de las paredes del pecho*. 8.° *Los de la cabeza*. 9.° *Los del cuello*. 10. *Los del miembro anterior*.

§ I. LINFÁTICOS DEL MIEMBRO POSTERIOR, DE LA PÉLVIS, DE LAS PAREDES DEL VIENTRE Y DE LOS ÓRGANOS PELVI-INGUINALES.

(Fig. 118. X, Z, Z.')

Estos vasos convergen hácia un grupo enorme de *gánglios* denominados *sublumbares*.

En el trayecto de aquellos se encuentran además otros grupos de abultamientos, que componen los *gánglios inguinales*

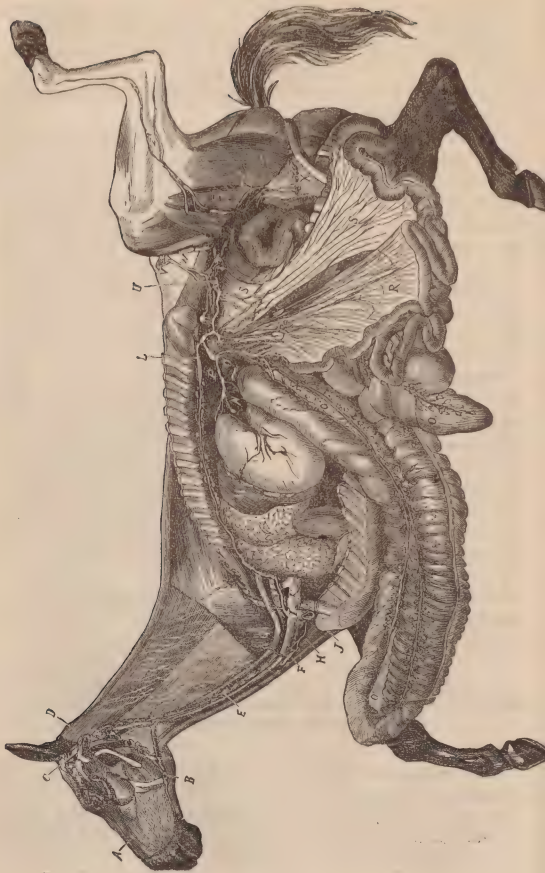
A
B
C
D
E
F
H
J
L
M
R

profundos, los *inguinales superficiales*, los *poplíteos*, los *ilíacos* y los *pre-crurales*.

1.° Gánglios sublumbares. (Fig. 118.U).

Ocupan la region de su nombre, y comprenden: 1.° *Una masa pequeña ó impar* alojada en el ángulo que forman las dos arterias ilíacas internas. 2.° *Otra masa impar* situada entre estos vasos. 3.° *Un grupo* que se halla afuera y delante del tronco crural. 4.° *Una aglomeracion impar* representada por lóbulos ganglionares, colocados alrededor de la arteria mesentérica pequeña y de las espermáticas.

Las cuatro masas que acabamos de indicar reciben á los linfáticos de la pélvis, á los ramos eferentes de los gánglios inguinales profundos, á los que proceden de los ilíacos, á algunos ramitos del recto y del cólon replegado y á los del cordon testicular.

Además las expresadas masas comunican entre sí, y dan orígen á varias ramas que, despues de reunirse en uno ó varios troncos, desaguan en la cisterna de Pecquet.

2.° Gánglios inguinales profundos. (Fig. 118.Z).

Damos este nombre á un grupo ganglionar oscuro, de quince á veinte centímetros de largo y de igual número de lóbulos, situado debajo de la aponeurosis y de la arcada crurales, en el intersticio de los músculos adductores de la pierna y entre las arterias femorales, siendo su oficio el de recibir á los linfáticos superficiales que acompañan á la vena safena interna y el de enviar otros que penetran en los gánglios sublumbares.

FIGURA 118.— *Vista general del aparato vascular linfático del Caballo.*- (COLIN). *

* A. Plexo linfático del carrillo.—B. Gánglios submaxilares.—C. Ganglio parotídeo.—D. Gánglios faríngeos.—E. Vasos linfáticos colaterales de la tráquea.—F. G. H. Gánglios pre-pectorales.—I. Conducto de las venas yugulares.—L. Seccion de la vena axilar izquierda.—K. Vena cava anterior.—L. Conducto torácico.—M. Linfáticos del bazo.—N. Idem del estómago.—O. O. O. O. Gánglios y vasos linfáticos del ciego y del cólon replegado.—P. Q. Troncos linfáticos que desaguan en la cisterna sublumbar.—R. R. Vasos quilíferos del intestino delgado.—S. S. T. Linfáticos del cólon flotante.—U. Gánglios sublumbares.—V. Gánglios ilíacos internos.—W. Gánglios pre-crurales.—X. Gánglios inguinales superficiales.—Z. Gánglios inguinales profundos.—Z' Linfáticos superficiales de los miembros posteriores.

3.º Gánglios inguinales superficiales. (Fig. 118.X).

Conocemos con esta denominacion una masa nudosa lobulada de siete á ocho centímetros de largo, situada delante del anillo inguinal, al lado del prepucio, en el trayecto de la arteria subcutánea abdominal, y está destinada á admitir los numerosos ramos linfáticos que vienen de la cara interna del muslo, del forro peniano, de las bolsas testiculares y de la pared abdominal inferior, y á dar salida á cinco ó seis vasos que, recorriendo todo el conducto inguinal, entran en los gánglios profundos de este último nombre.

4.º Gánglios poplíteos.

Están representados por una masa pequeña nudosa compuesta de tres á cinco lóbulos, situada detrás del gran nervio sciático y de los gastronémios, entre el largo vasto, el semi-tendinoso y la arteria fémoro-poplítea; cuya masa, no sólo da entrada á varios ramos linfáticos que proceden del corvejon y del borde posterior de la nalga, sino que despide á otros que perforan los gánglios inguinales profundos.

5.º Gánglios ilíacos. (Fig. 118.V).

Son cinco ó seis nudosidades situadas en el espacio triangular que dejan las dos ramas de la arteria circunfleja ilíaca; reciben á los ramos eferentes de los gánglios crurales anteriores y á gran número de los linfáticos profundos de la pared abdominal, y envian cuatro ó cinco vasos que, siguiendo á dicha arteria, penetran en los gánglios sublumbares.

6.º Gánglios pre-crurales. (Fig. 118.W).

Llámase así una masa nudosa pequeña y prolongada, situada cerca del borde anterior del fascia lata, en el trayecto de la arteria circunfleja ilíaca, y tiene el oficio de dar entrada á los linfáticos que vienen de las bragadas, y de despedir á tres ó cuatro vasos eferentes que, siguiendo el curso de dicha arteria, entran en la cavidad del abdómen, para perforar los gánglios ilíacos.

§ II. LINFÁTICOS DE LAS VÍSCERAS ABDOMINALES.

(Fig. 118.M, N, O, O, P, Q, R, S, T).

Comprendemos en este grupo los *gánglios* y *vasos* siguientes: 1.° *Los del recto* y *del cólon flotante.* 2.° *Los del cólon replegado.* 3.° *Los del ciego.* 4.° *Los del intestino delgado.* 5.° *Los del estómago.* 6.° *Los del bazo* y *del hígado.*

1.° Gánglios y vasos linfáticos del recto y del cólon flotante.

(Fig. 118.S, T).

Los gánglios de esta porcion del tubo digestivo son: *dos ó tres lóbulos* colocados en la base de la cola y á cada lado del esfinter rectal; *muchas granulaciones* situadas á lo largo de la corvadura pequeña de la víscera; *algunos lobulitos* esferóides, que se hallan entre las hojas del mesenterio y en el trayecto de las divisiones arteriales y venosas.

Las raicillas linfáticas nacen en el espesor de las membranas mucosa y carnosa; alcanzan á los gánglios de la corvadura cóncava del cólon, y salen de los mismos un número considerable de ramitos que serpean por el mesenterio. Estos vasos eferentes atraviesan las nudosidades colocadas en el camino de las arterias y venas, y cuando llegan cerca del orígen de la mesentérica pequeña, forman varias ramas, que se unen á las divisiones procedentes de los gánglios sublumbares ó á las de los del gran cólon.

2.° Gánglios y vasos linfáticos del cólon replegado.

(Fig. 118.O).

En este enorme intestino encontramos una doble cadena nudosa que acompaña á las arterias cólicas, distinguiéndose además muchos lóbulos pequeños diseminados á corta distancia de los gánglios principales y en el trayecto de las ramas colaterales que emanan de dichas arterias.

Los tubos linfáticos nacen de las túnicas del gran cólon, y despues de perforar las granulaciones dispersas, entran en los expresados gánglios, de donde salen varias ramas satélites de los vasos sanguíneos del órgano.

El número de éstas es el de *tres* ó *cuatro* en la corvadura pequeña de la víscera y de *diez* ó *doce* en el orígen de las arterias cólicas. De las anastómosis de las mismas ramas linfáticas con las del intestino delgado resultan los *dos gruesos troncos mesentéricos* que, unidos á las emergentes de los gánglios sublumbares, concurren á la composicion de la cisterna de Pecquet.

3.º Gánglios y vasos linfáticos del ciego. (Fig. 118.O).

Designamos con este nombre á una série de nudosidades situadas en el trayecto de cada arteria cecal, las cuales están destinadas á recibir los linfáticos que vienen de las paredes del ciego, y á enviar varias ramas largas que, despues de seguir á los vasos sanguíneos, terminan en el mismo tronco que los siguientes.

4.º Gánglios y vasos linfáticos del intestino delgado. (Fig. 118.R).

Llámanse así unos *treinta gánglios* voluminosos, fusiformes ó bifurcados, grisáceos y muy compactos, situados entre las láminas del mesenterio y cerca del orígen de la gran arteria de este nombre, los cuales, despues de admitir á los linfáticos del intestino delgado, despiden gruesas ramas que contribuyen á la formacion del reservatorio sublumbar.

5.º Gánglios y vasos linfáticos del estómago. (Fig. 118.N).

Son un número considerable de abultamientos, que simulan una guirnalda en las corvaduras del estómago, los cuales envian ramos que, siguiendo á las arterias y venas gástricas, y anastomosándose hácia la celiaca con los linfáticos procedentes del hígado y del bazo, se abren en el conducto torácico y en el tronco anterior intestinal.

6.º Gánglios y vasos del bazo y del hígado. (Fig. 118.M).

Los del bazo salen del centro y de la superficie de la víscera;

van al encuentro de la arteria y de la vena esplénicas; atraviesan grupos ganglionares, situados en el trayecto de éstas; llegan á la mitad de la cisura; ascienden unos cinco ó seis hasta el orígen de la arteria, y comunican con los del estómago, con los del hígado, con los del tronco anterior de los intestinos y con el conducto torácico.

Los del hígado nacen reticulados en el interior y en la superficie de la glándula; convergen hácia su cisura posterior; perforan los gánglios situados entre la vena porta y el páncreas, y desaguan en el mismo punto que los de la víscera de la quimosis y los del bazo.

§ III. GÁNGLIOS Y VASOS LINFÁTICOS DE LOS ÓRGANOS CONTENIDOS EN LA CAVIDAD TORÁCICA.

Tres grupos de gánglios encontramos en el pecho: los *esofágicos,* los *brónquicos* y los *traqueales.*

Los *primeros* son unas pequeñas granulaciones situadas en el mediastino posterior y á lo largo del esófago, y dan entrada á los ramos linfáticos de este conducto.—Los *segundos* se hallan en el ángulo de separacion de los brónquios, en el orígen de los mismos y en el espesor del pulmon, para admitir á los de estos órganos.—Los *terceros* consisten en dos especies de sartas ganglionarias, que se extienden por los lados de la cara inferior de la tráquea, desde el nivel de la base del corazon hasta cerca de la primera costilla, y tienen el oficio de recibir á los tubos linfáticos del pericardio, del cono cardíaco, de una porcion de dicho conducto ternilloso y del esófago.

De los tres grupos de gánglios pectorales salen además varias ramas que, convergiendo en gruesos troncos, desembocan en diferentes puntos del conducto torácico.

§ IV. GÁNGLIOS Y VASOS LINFÁTICOS DE LAS PAREDES DEL PECHO.

Los gánglios de las paredes del torax son de *cuatro órdenes:* 1.° *Subdorsales.* 2.° *Diafragmáticos.* 3.° *Satélites de los vasos sanguíneos.* 4.° *Inter-costales.*

Los *primeros* forman una doble cadena de granulaciones,

colocadas á cada lado de la cara inferior de las vértebras dorsales y debajo de la pleura costal, cuyas granulaciones dan entrada á los linfáticos eferentes de los gánglios inter-costales, y facilitan la salida á dos largos tubos retrógrados, que depositan la linfa cerca del nacimiento del conducto torácico.—Los *segundos* son una masa voluminosa, alojada en la base del apéndice xifóides, detrás del corazon y delante del punto más bajo del diafragma, la cual recibe á los linfáticos que vienen de la cara convexa del hígado, y despide varios vasos que, despues de acompañar á los sanguíneos pectorales internos, desaguan en la extremidad terminal del conducto torácico ó en la gran vena linfática.—Los *terceros* consisten en nudosidades rudimentarias, situadas en el trayecto de estos últimos vasos sanguíneos, y envian ramos linfáticos que comunican con los anteriores.— Los *cuartos* ascienden por entre los músculos inter-costales, y envian tubos que penetran en los gánglios subdorsales.

§ V. VASOS LINFÁTICOS DE LA CABEZA, DEL CUELLO Y DEL MIEMBRO ANTERIOR. (Fig. 118.A, B, C, D, E).

Los linfáticos de todas estas regiones convergen hácia la abertura traqueliana del torax, y entran en un grupo de gánglios llamados *pre-pectorales*.

El trayecto de dichos vasos se halla interceptado además por otros gánglios, que componen *cuatro grupos* distintos: 1.° *Guturales ó faringeos.* 2.° *Submaxilares.* 3.° *Prescapulares.* 4.° *Braquiales.*

1.° Gánglios pre-pectorales. (Fig. 118.F, G, H).

Damos este nombre á una masa ganglionar, situada entre los lados de la extremidad terminal de la yugular, en la cara interna del escaleno, la entrada del pecho y los vasos axilares; cuya masa, no sólo tiene el oficio de recibir á los linfáticos eferentes de los gánglios prescapulares, axilares, traqueales, carotídeos y á la mayor parte de los que siguen á las arterias y venas torácicas internas, sino que envia varias ramas voluminosas, que cuando llegan al vértice de la cava anterior desaguan en el conducto torácico.

2.º Gánglios faríngeos ó guturales. (Fig. 118.D).

Están representados por un conjunto de abultamientos blandos, situados en las partes laterales de la faringe y de la laringe y debajo de las bolsas guturales, y admiten á los tubos linfáticos de estos órganos, á los de la base de la lengua, á los del velo del paladar, á los que vienen de los gánglios submaxilares y parotídeos, emitiendo á la vez cuatro ó cinco ramos voluminosos, que descienden á lo largo de la tráquea y de la carótida primitiva, para perderse en los pre-pectorales.

3.º Gánglios submaxilares. (Fig. 118.B).

Llámase así una masa fusiforme, situada en el fondo de las fauces ó en el ángulo comprendido entre los músculos digástrico, milo-hioídeo y subescápulo-hioídeo, la cual, no sólo da entrada á los linfáticos de la lengua, de los carrillos, de los labios y de las narices, sino que facilita la salida á los que penetran en los gánglios faríngeos.

4.º Gánglios prescapulares.

Consisten en un cordon nudoso de treinta centímetros de longitud, situado en la cara interna del mastóido-humeral y en el trayecto de la rama ascendente de la arteria cervical inferior; cuyo cordon, no sólo recibe á los linfáticos del cuello, del pecho y parte de los de la espalda, sino que es el sitio de eferencia de varios vasos cortos, que perforan los gánglios pre-pectorales.

5.º Gánglios braquiales.

Estos nudos linfáticos pueden dividirse en *cubitales* y *humerales*.

Los *primeros* están colocados cerca de la articulacion del codo y en el lado interno de la extremidad inferior del húmero, los cuales, despues de admitir á los tubos linfáticos de los rádios inferiores del miembro torácico, envian *nueve* ó *diez ramas* á los gánglios siguientes.—Los *segundos* se hallan representa-

dos por una masa discóide, alojada detrás de los vasos sanguíneos braquiales y cerca de la insercion comun al adductor del brazo y al gran dorsal; cuya masa, no sólo recibe á los linfáticos de aquella region y á los de la espalda, sino que despide varios conductos que, acompañando á las arterias y venas axilares, terminan en los gánglios pre-pectorales.

ARTÍCULO XXVIII.

De la gran vena linfática.

Definicion.—Damos este nombre *á un tronco linfático simple ó doble, de dos á tres centímetros de longitud, situado entre la terminacion de la gotera de la vena yugular y la entrada de la cavidad torácica, constituyendo el confluente general de los vasos blancos que proceden de la mitad derecha de la cabeza y del cuello, del miembro anterior respectivo, y de las mitades correspondientes del pecho y del diafragma.*

Division.—En dicho tronco linfático admitimos tambien *un orígen, un trayecto* y *una terminacion.*

Orígen.—La gran vena linfática nace en los gánglios prepectorales del lado derecho, por *dos ó tres ramas* que trazan circunvoluciones alrededor del tronco braquial respectivo.

Trayecto.—Constituido el tronco vascular, envia ramos colaterales, que comunican con el conducto torácico.

Terminacion.—La extremidad posterior del vaso que nos ocupa acaba ordinariamente al lado de la union de las yugulares, por un orificio provisto de una doble válvula semilunar.

Diferencias del aparato linfático.—El sistema vascular de la sangre blanca se encuentra más desarrollado en los *rumiantes* que en el *Caballo,* el *Cerdo,* el *Perro* y el *Gato.*

El *conducto torácico* de los *didáctilos* es doble, y entra en la cavidad del pecho por un orificio particular del diafragma casi

distinto de la arcada aórtica; se coloca encima y á la derecha de la aorta, entre ésta y la columna vertebral; pasa por fuera de las arterias inter-costales, atravesando una masa de tejido adiposo; llega al nivel de la quinta vértebra dorsal, en donde recibe un vaso linfático voluminoso, procedente de los enormes gánglios que se encuentran en el trayecto del esófago; cruza la direccion de este conducto; alcanza á la entrada del pecho dirigiéndose al lado izquierdo, y cuando se encuentra delante de la primera costilla, desemboca en el punto más alto de la terminacion de la yugular correspondiente.

El *conducto torácico* del *Cerdo* es simple, y sólo se divide en *dos ramas* á la distancia de tres ó cuatro centímetros de su extremidad anterior. Éstas vuelven á unirse, dando lugar á un ensanchamiento ovóide que, despues de recibir á los vasos linfáticos de la cabeza, del cuello y de los miembros, se abre en la terminacion de la yugular izquierda.

El *conducto linfático* de los *carniceros* presenta numerosas variedades. Parte de un reservatorio sublumbar muy desarrollado y ovóide, que se prolonga hasta mas allá de los pilares del diafragma.

APARATO CIRCULATORIO DE LAS AVES.

Expondremos con el mayor laconismo posible los principales caractéres del *corazon,* de las *arterias,* de las *venas* y de los *vasos linfáticos* de los ovíparos domésticos, porque así lo exige el plan establecido para todo aquello que se refiere á las diferencias.

Del corazon.

El órgano central del círculo sanguíneo de las aves es de figura cónica, está situado en la línea media de la entrada del pecho, y se halla protegido por un pericardio adherido al tabique diafragmático posterior y al reservatorio cervical. Las aurícu-

las no se encuentran tan aisladas de los ventrículos como en el corazon de los mamíferos.

Las cuatro cavidades de la bomba cardíaca se distinguen por los atributos siguientes: 1.º La masa auricular es poco voluminosa. 2.º El ventrículo derecho, más desarrollado y más curvo que el de los solípedos, envuelve al opuesto hácia delante y á la izquierda. 3.º La válvula tricúspide es una lámina carnosa que parece destacarse del tabique inter-ventricular. 4.º Este último es convexo, y el orificio aurículo-ventricular se encuentra entre la válvula carnosa expresada y el septo medio. 5.º El ventrículo izquierdo no presenta nada de particular. Solamente indicaremos que sus paredes son muy gruesas, y que su punta no llega al vértice del cono cardíaco.

De las arterias.

La *aorta* de las *gallináceas* asciende hasta la cara inferior del pulmon derecho; se dirige rápidamente hácia atrás, inclinándose al lado contrario; alcanza á la línea media y á la extremidad anterior de los riñones; llega hasta las vértebras sacras, y se divide en *tres ramas:* las *arterias de los miembros pelvianos* y la *sacra media.*

El *tronco bráquio-cefálico* nace de cerca del orígen de la única aorta que tienen estos animales, y se fracciona en *derecho* é *izquierdo.*—El *primero* sigue de abajo arriba y de atrás adelante; luego traza una curva para llegar al nivel de la primera costilla, y caminando por la cara inferior del ala, constituye la *arteria humeral.* El tronco que nos ocupa produce una *arteria torácica,* cuyo volúmen está en completa armonía con el de los músculos pectorales, y da varias ramas superficiales que forman en la piel del vientre en union de otros vasos una red complicada, que recibe el nombre de *red admirable de incubacion* ó *de Barkow.* Además de la arteria torácica, el derecho abandona un *tronco cefálico,* del cual parten la *cervical ascendente,* la *vertebral* y la *carótida* respectiva.—El *segundo* ofrece idéntica disposicion que el primero, y sólo se observa que describe una S para salir de la cavidad del pecho.

Las *arterias carótidas* arrancan cada una de su tronco braquial; colócanse á los lados del cuello, trazando una curva de

convexidad anterior; llegan á la línea media, pasando la derecha por encima del esófago y la izquierda por la cara superior de la tráquea; aplícanse la una á la otra por debajo de los músculos del cuello, y cuando se aproximan á la segunda vértebra de la misma region, se bifurcan trazando una V, para alcanzar al ángulo de la mandíbula, en cuyo punto forman á las *carótidas externa* é *interna*.

Las demás *ramas colaterales* que produce la aorta son: 1.° Las *arterias inter-costales*, que suelen enviar una *inter-costal comun descendente* y otra *ascendente*. 2.° El *tronco celiaco* con sus ramas. 3.° La *mesentérica anterior* ó *superior*. 4.° Las *espermáticas* ú *ováricas*. 5.° La *mesentérica inferior* ó *posterior*. Esta última emana generalmente de la subsacra, y despide algunos ramos que van á perderse en el recto y en la cloaca.

Las *arterias de los miembros pelvianos* emiten: 1.° Una *muscular anterior del muslo*. 2.° Las *femorales*. 3.° Las *popliteas*. 4.° Las *tibiales anteriores*.—La *primera* es la que merece mencion especial. Arranca de la aorta ántes de que ésta se divida en tres ramas terminales; cruza por la parte media del riñon respectivo; sale de la cavidad del abdómen, y se esparce en los músculos de la region femoral anterior. En su trayecto produce la *epigástrica*, que se dirige adelante, caminando por debajo de la piel del vientre, y và á buscar las ramificaciones de la arteria torácica, para establecer con ellas verdaderas anastómosis por inosculacion.

La *sacra media* parece que prolonga la aorta hácia el fondo de la pélvis, y cuando llega debajo de la última vértebra coccígea, forma una especie de arcada, de la cual brotan arteriolas que se pierden en los tejidos que sostienen las plumas rectrices.

De las venas.

Estos vasos se dividen como en los mamíferos en venas de la *pequeña* y de la *grande circulacion*.

Nada tenemos que decir de las *venas pulmonares*.

Los vasos venosos de *circulacion grande* están representados por *dos cavas anteriores* y *una posterior*, las cuales terminan en un seno particular de la aurícula derecha.

Las *cavas anteriores* recogen la sangre dispersada por las arterias subclávias y por las de la cabeza.—Las *yugulares*, que son sus principales ramas, están situadas superficialmente y á los lados de la tráquea; tienen diferente calibre, y presentan debajo del cráneo una verdadera anastómosis transversal. Las aves que están dotadas de cresta y de mandibulas presentan en la piel de la cabeza una rica red vascular venosa.

La *cava posterior ó inferior* nace al nivel de la extremidad de los riñones; se dirige adelante; perfora el lado derecho del hígado; recibe á las venas hepáticas, y desagua en la aurícula correspondiente del corazon.

Las ramas que componen este tronco vascular son las *venas femorales*, que siguen un trayecto análogo al de las de los solípedos, no penetrando en la pélvis por la escotadura sicática grande.

De los vasos linfáticos.

Las aves tienen pocos *gánglios linfáticos*, y la mayor parte de ellos se encuentran en la region cervical.

Los *vasos blancos*, que son en gran número en las vísceras, se reunen para formar dos *conductos torácicos*. Estos nacen del nivel del tronco celíaco; se dirigen adelante, y por la cara inferior del pulmon; admiten á los linfáticos de este órgano y á los de las alas, y vierten el líquido que conducen en las venas yugulares, ántes de que éstas se confundan en las axilares.

NEUROLOGÍA O NEUROGRAFÍA.

Etimología y definicion.—La neurología, del griego *neuron*, nervio, y *logos*, discurso, *es la rama de la anatomía descriptiva, que tiene por objeto el estudio de las partes que componen el aparato de la inervacion.*

En los capítulos anteriores hemos estudiado los órganos que presiden á la nutricion de los animales; cumple, pues, á nuestro propósito exponer ahora los que establecen las relaciones de los mismos con el mundo exterior.

Los órganos destinados á la vida exterior, irradian, como dice Sappey, alrededor de un centro que les domina á la vez por la posicion más elevada que ocupa y por la importancia de sus funciones. Este centro, hácia el cual converge todo sentimiento, de donde parte todo movimiento, de donde nacen todas las impulsiones del instinto, todos los actos de la voluntad, todos los fenómenos de la inteligencia, que envia ramos á todos los órganos, y que establece de este modo entre todas las funciones la

más perfecta armonía, constituye el *aparato de la inervacion*, llamado tambien *sistema nervioso.*

Division.—Reducido este aparato á su expresion más sencilla, se presenta á nuestra vista bajo el aspecto de *un eje medio* superior y horizontal, de cuyas mitades laterales salen *irradiaciones* interrumpidas por *una* ó *más nudosidades.*

Esto sentado, dicho aparato comprende en su formacion *tres porciones* al parecer distintas: 1.° *Porcion central, receptora* y *reflectora, impar* y *simétrica,* que está alojada en la cavidad del cráneo y en el conducto raquídeo, y se llama *eje encéfalo-medular, centro nervioso* ó *sistema nervioso central.* 2.° *Porcion periférica, doble* é *imperfectamente simétrica,* la cual ofrece la forma de cordones arborizados, que se denominan *nervios, sistema nervioso periférico* ú *órganos de la escitabilidad* y *de la conductibilidad.* 3.° *Porcion nudosa* ó *intermedia,* representada por *abultamientos, gánglios* ó *pequeños centros de recepcion* y *de reflexion.* [1] Añadamos á estas tres porciones *un aparato protector,* sin cuyo auxilio el eje encéfalo-medular de los vertebrados no podria desempeñar el importante destino que la naturaleza le tiene confiado.

Segun lo que acabamos de exponer, y porque así conviene á nuestros fines, admitiremos en el aparato de la inervacion *dos grupos de órganos: protectores* y *esenciales.*

---

(1) Estudiaremos los gánglios con los nervios en los cuales se encuentran.

CAPÍTULO XII.

DE LOS ÓRGANOS PROTECTORES DEL APARATO DE LA INERVACION.

Definicion.—Damos este nombre *á un conjunto de partes sólidas, blandas y líquidas, situadas en la línea media y superior del cuerpo de los mamíferos domésticos, las cuales, no sólo limitan espacios en donde se alojan los centros nerviosos, sino que mantienen siempre bañados y en suspension á estos delicados é importantísimos órganos, alejándolos á la vez de las violencias de los agentes exteriores y favoreciéndoles sus movimientos.*

Division.—Las partes que protegen al eje encéfalo-medular son las *cinco* siguientes: 1.° *Estuche huesoso cráneo-vertebral.* 2.° *Membranas ó meninges.* 3.° *Espacios subaracnoídeos.* 4.° *Líquido céfalo-raquídeo.* 5.° *Granulaciones meníngeas.*

Describiremos estas partes por el órden expuesto, insertando préviamente un cuadro sinóptico, en el cual puede estudiarse lo más esencial de cada una de ellas.

LOS ÓRGANOS PROTECTORES DEL APARATO DE LA INERVACION SON LOS SIGUIENTES:

- **1.º ESTUCHE HUESOSO CRÁNEO-VERTEBRAL, que puede descomponerse en.**
  - Conducto raquídeo.
  - Cavidad del cráneo, que consta de
    - Cuatro planos.....
      - Anterior.
      - Posterior.
      - Dos laterales.
    - Dos extremidades.
      - Superior.
      - Inferior.
- **2.º MEMBRANAS Ó MENINGES, que se dividen en...**
  - Medulares que se denominan
    - Dura-madre, fibrosa ó externa que tiene.....
      - Dos caras.
        - Externa, que está poco adherida al conducto raquídeo.
        - Interna, que es lisa por la hoja externa de la serosa.
      - Un espesor, que se halla perforado lateralmente para dar paso á los nervios espinales.
    - Aracnóides, serosa ó media, que consta de dos hojas.....
      - Externa ó parietal, que es una lámina epitelica extendida como un barniz por la cara interna de la dura-madre.
      - Interna ó visceral, con dos superficies libres, bañadas por la serosidad y por el líquido subaracnoideo.
    - Pia-madre, celulo-vascular ó interna que ofrece...
      - Dos caras.
        - Externa, bañada por el líquido subaracnoideo.
        - Interna, unida á la sustancia nerviosa.
      - Prolongaciones, que son.
        - Externas.
        - Internas.
        - Posterior ó coccígea.
  - Encefálicas, que se llaman
    - Dura-madre, fibrosa ó externa que presenta.
      - Dos caras.
        - Externa, que está más ó ménos adherida á las paredes del cráneo.
        - Interna, que envia tres prolongaciones llamadas.....
          - Hoz del cerebro.
          - Tienda del cerebelo.
          - Repliegue pituitario ó supesfenoidal.
      - Un espesor, atravesado por los nervios encefálicos.
    - Aracnóides, serosa ó media, que consta de dos hojas.....
      - Externa, que no difiere de la hoja parietal de la aracnóides medular.
      - Interna ó visceral, que pasa como un puente por encima de los surcos que dislan las circunvoluciones, dejando los espacios subaracnoideos.
    - Pia-madre, celulo-vascular ó interna, que difiere de la medular por.....
      - Ser más vascular.
      - Enviar prolongaciones á la dura-madre solamente al nivel del bulbo raquídeo.
      - Proyectar láminas al interior del encéfalo formando la tela coroidea, los plexos coróides cerebrales y los cerebelosos.
- **3.º ESPACIOS SUBARACNOFÓDEOS, que son.....**
  - Superior, situado delante del agujero occipital.
  - Inferior, colocado debajo del cuerpo calloso.
  - Medio, que se encuentra encima de este último.
  - Posterior, que cursa por la base del encéfalo, y es el punto de desagüe de los demás.
- **4.º LÍQUIDO CÉFALO-RAQUÍDEO, que puede ser**
  - Extra-ventricular.
  - Intra-ventricular.
- **5.º GRANULACIONES MENÍNGEAS Ó GLÁNDULAS DE PACCHIONI, que son corpúsculos sólidos y grisáceos, situados en el espesor de las meninges y en varios puntos de los hemisferios cerebrales.**

ARTÍCULO XXIX.

Del estuche huesoso cráneo-vertebral.

Definicion.—Llámase así *un espacio de diferente figura y dimensiones, formado por los huesos del cráneo y de la columna vertebral, los cuales, articulados los unos con los otros, constituyen la larga cavidad en donde están contenidos los órganos centrales del aparato nervioso.*

Division.—Dicho espacio puede descomponerse en *dos secundarios,* que reciben el nombre de *conducto raquídeo* y *cavidad del cráneo.*

Sólo nos ocuparemos aquí del segundo, puesto que del primero hemos dicho lo suficiente, al tratar del ráquis en general.

CAVIDAD DEL CRÁNEO.

Definicion.—Damos este nombre *á una caja ovóide, situada en la base de la pirámide de la extremidad anterior del tronco, prolongada en sentido del eje mayor de la cabeza, compuesta por los siete huesos que ya conocemos, y es el espacio que aloja la masa encefálica.*

Division.—Admítense en dicha cavidad *cuatro planos* y *dos extremidades.* Los planos son *anterior, posterior* y *dos laterales,* y las extremidades *superior* é *inferior.*

El *plano anterior* presenta en la línea media y cerca de su tercio más alto la protuberancia occipital interna, cuyas crestas laterales concurren con esta eminencia á dividir la cavidad craneal en *dos porciones* desiguales: una *superior* destinada á contener el cerebelo, y otra *inferior,* mucho más grande, que aloja al cerebro, la cual se halla tambien subdividida en dos mitades por medio de la cresta rudimentaria que, naciendo en la apófisis falciforme, termina en la crista-galli.—El *plano posterior* es muy irregular y ofrece, contando de arriba abajo: 1.° *En la línea media* la gotera basilar, que forma el lecho de casi todo el istmo encefálico; la fosa pituitaria, que recibe al hipofisis, y

la fosita óptica, en donde descansa el quiasma del segundo par cerebral. 2.º *En las partes laterales* los agujeros rasgados, parcialmente obturados por sustancia cartilaginosa y por la duramadre; las cisuras cavernosas y las maxilares, en cuyos lados externos se distinguen las fosas mastoídeas, destinadas á contener los lóbulos de este último nombre.—Los *planos laterales* ofrecen las crestas respectivas de la apófisis falciforme que, prolongándose hasta cerca del esfenóides, contribuyen á la division de dichos planos en *dos espacios:* uno *superior,* formado por el occipital y la cara interna de la roca, y otro *inferior,* compuesto por la porcion escamosa del temporal, por el frontal y por el ala del mismo esfenoides. Estos dos espacios son cóncavos, y se hallan provistos de cavidades digitales.

La *extremidad superior* está representada por el agujero occipital, por cuyo punto se establece la comunicacion de la cavidad del cráneo con el conducto raquídeo.—La *inferior* presenta el borde cortante de la apófisis crista-galli, que separa las dos fosas etmoidales, en donde se alojan los lóbulos olfativos. En el fondo de éstas se notan los numerosos orificios de la lámina cribosa.

ARTÍCULO XXX.

De las membranas ó meninges.

ETIMOLOGÍA Y DEFINICION.—Las meninges, del latin *meninx,* membranas, *son tres envolturas sobrepuestas, de naturaleza y consistencia diferentes, situadas en las cavidades craneana y vertebral, cubriendo ó protegiendo á los centros nerviosos.*

DIVISION.—Las meninges se distinguen en *medulares* y *encefálicas.*

§ I. MENINGES MEDULARES.

Estas membranas son en número de *tres,* y reciben los nombres de *dura-madre, fibrosa* ó *externa,* de *aracnóides, serosa* ó *media* y de *pia-madre, célulo-vascular* ó *interna.*

1.° Dura-madre.

Definicion.—Llámase así *la meninge más resistente y de tejido conectivo condensado blanco, la cual, no sólo tapiza la pared del conducto raquídeo, adaptándose á sus formas, sino que se une íntimamente á la hoja externa de la aracnóides y establece continuidad con la fibrosa encefálica.*

Division.—La dura-madre medular presenta *dos caras* y *un espesor.*

La *cara externa* está poco adherida á las paredes del conducto raquídeo; al nivel de los espacios inter-vertebrales se halla aislada por cierta cantidad de tejido grasiento ó adiposo, y cubre inferiormente al ligamento vertebral comun superior y á los senos venosos del expresado conducto.—La *cara interna* es lisa, no por sí misma, sino por intermedio de la hoja externa de la serosa, á la cual se une de la manera más íntima.—El *espesor* se encuentra perforado por una doble fila lateral de orificios, por donde atraviesan las raices de los nervios espinales, recibiendo estos á la vez verdaderas vainas fibrosas, que se prolongan hasta los agujeros de conjuncion.

2.° Aracnóides.

Etimología y definicion.—La aracnóides, del griego *aracne,* tela de araña, y *eidos,* semejanza, *es una membrana serosa de paredes muy finas y transparentes, situada entre las otras dos meninges, la cual, no sólo mantiene en suspension á la médula espinal, sino que produce vainas que facilitan el paso á los vasos y nervios inferentes y emergentes, y se continúa con la encefálica de su nombre.*

Division.—La serosa que nos ocupa consta de *dos hojas* y éstas de *dos superficies.*

La *hoja externa* ó *parietal* es una simple lámina epitélica, compuesta de células con núcleo aplanadas, y extendida á manera de un barniz sobre la cara interna de la dura-madre.

La *hoja interna* ó *visceral* tiene más espesor, y sus *dos superficies* son libres. La *interna* mira á la cavidad del saco, y está lubrificada por la serosidad. La *externa* se halla bañada por el líquido subaracnoídeo, y sólo se adhiere á la médula es-

pinal por medio de algunas laminitas conjuntivas, que proceden de la siguiente.

3.º Pia-madre.

Definición.—La pia-madre *es una membrana muy fina, inmediatamente adherida á la superficie de la médula espinal, compuesta de tejido conectivo laxo, en cuya trama se hallan sostenidos numerosos vasos y nervios, y se continúa con la túnica del mismo nombre que protege al encéfalo.*

Division.—Dicha membrana presenta *una cara externa* y *otra interna* y *varias prolongaciones.*

La *cara externa* se encuentra humedecida por el líquido subaracnoideo; se relaciona con la hoja visceral de la serosa por medio de tejido conectivo filamentoso, y de ella salen las vainas que constituyen el neurilema de los cordones nerviosos.—La *interna* está adherida á la sustancia medular por muchas raicillas vasculares y por materia conjuntiva laminosa.

Las *prolongaciones* son *externas, internas* y *posterior.*—Las *primeras* tienen la forma de filamentos ó de láminas. Estas últimas consisten en cintas festoneadas, y se denominan *ligamentos dentellados*, los cuales, desprendiéndose de los espacios que dejan las raices superiores é inferiores de cada par nervioso, y atravesando la serosa raquídea, se fijan por sus vértices en la superficie interna de la dura-madre.—Las *segundas* ofrecen el aspecto de hojas longitudinales, que penetran hasta el fondo de los surcos de la médula.—La *tercera, posterior* ó *coccígea* es un cordon delgado que, partiendo de la pia-madre, y colocándose en medio de los nervios de la cola de caballo, se inserta en el fondo del saco cónico formado por la extremidad posterior de la envoltura fibrosa.

§ II. MENINGES ENCEFÁLICAS.

Son en número igual al de las membranas medulares, y reciben los mismos nombres que estas últimas.

1.º Dura-madre.

Es un saco exactamente amoldado á las paredes de la cavidad del cráneo y á los puntos más salientes de la superficie del

encéfalo, imposibilitando de tal suerte la excesiva afluencia del líquido céfalo-raquídeo en la cavidad craneal.

La *cara externa* de la dura-madre se halla adherida á las paredes óseas por intermedio de tractus célulo-vasculares; pero esta adherencia es ménos pronunciada en los planos laterales de la gran fosa cerebral.

La *cara interna* de la misma meninge se encuentra cubierta y pulimentada por la hoja parietal de la aracnóides, y envia á la cavidad del cráneo *tres prolongaciones* laminosas, llamadas *hoz del cerebro, tienda del cerebelo* y *repliegue pituitario*.—La *hoz del cerebro* es una lámina vertical y curva, que se aloja entre los dos hemisferios cerebrales. El borde anterior de esta gran lámina es convexo y grueso; lleva en su espesor el seno medio, insertándose en la cresta media de la cara interna del parietal y del frontal y en la apófisis crista-galli. El borde posterior es cóncavo; presenta dentellones delgados, y descansa en el cuerpo calloso. La extremidad superior ó base de la hoz se fija en la protuberancia occipital interna. La extremidad inferior se encorva arriba y atrás, y llega hasta la fosita óptica.—La *tienda del cerebelo* es un tabique transversal, colocado entre este órgano y el punto más alto del cerebro. Esta ancha lámina fibrosa blanca se halla recorrida por uno de los senos transversos, y ofrece: un borde adherente y convexo, que se une á la cresta témporo-parietal; un borde libre cóncavo, dirigido adentro y abajo, notable por su espesor, que circunscribe un espacio oval para dar paso al istmo encefálico; una extremidad superior, inserta en la protuberancia occipital interna; una extremidad inferior, que termina encima del gánglio de Gasser.—El *repliegue pituitario ó supesfenoidal* es una especie de rodete circular que circunscribe la silla turca; envuelve á la glándula pituitaria, y en su espesor está practicado el seno cavernoso.

2.° Aracnóides.

Las dos hojas que componen esta serosa son contínuas con las de la raquídea.

La *hoja externa ó parietal* no difiere de la del mismo nombre de la aracnóides medular.

La *hoja interna ó visceral* principia en el agujero occipital;

desciende hasta la extremidad inferior de los hemisferios cerebrales; asciende por detrás del istmo; llega hasta la glándula pituitaria, á la cual no envuelve, y camina adelante y por los lados para proteger al cerebelo y á los hemisferios referidos. En el trayecto que recorre dicha hoja no se adhiere mas que á los puntos salientes de la sustancia nerviosa, y pasa á manera de un puente por encima de los surcos que aislan las circunvoluciones encefálicas, dejando lo que luego conoceremos con el nombre de *espacios subaracnoídeos.*

3.° Pia-madre.

Esta membrana se diferencia de la pia-madre raquídea por las particularidades siguientes: 1.° Es mucho más vascular. 2.° Sólo envia prolongaciones á la dura-madre al nivel del bulbo raquídeo. 3.° Proyecta láminas al interior de la masa nerviosa, constituyendo la *tela coroídea* y los *plexos coróides cerebrales* y *cerebelosos.*

ARTÍCULO XXXI.

De los espacios subaracnoídeos.

Definicion.—Estos espacios consisten en especies *de conductos irregulares ó prismáticos, formados por la superficie externa de la hoja visceral de la aracnóides y por los surcos que separan las circunvoluciones encefálicas, y contienen al líquido céfalo-raquídeo.*

Division.—Dichos conductos, llamados tambien *confluencias* por Magendie, pueden reducirse á *cuatro,* los cuales, por su posicion relativa, se denominan *superior, inferior, medio* y *posterior.*

El *confluente superior* está situado delante del agujero occipital.—El *inferior* se halla debajo del cuerpo calloso.—El *medio* se encuentra encima del segundo.—El *posterior* cursa por la base del encéfalo, y constituye el punto de desagüe de los demás.

ARTÍCULO XXXII.

Del líquido céfalo-raquídeo.

El volúmen del eje cerebro-espinal es menor que la capacidad de la membrana fibrosa. Entre estos dos órganos debe, pues, existir un espacio más ó ménos extenso, segun los puntos en donde se estudie. Este espacio se encuentra ocupado por un líquido, que fué descubierto por Cotugno en 1764. Magendie demostró en 1825, despues de una série de experimentos hechos sobre los mamíferos domésticos, que dicho fluido no sólo existe en los cadáveres, como creyó Cotugno, sino constantemente y en todas las épocas de la vida.

Definicion.—El líquido céfalo-raquídeo *es un humor incoloro, límpido ó un poco citrino, alcalino y de sabor salado, de cuatro á cinco onzas de peso, y situado entre la pía-madre y la hoja visceral de la aracnóides, cuyo humor, no sólo mantiene en suspension á los centros nerviosos, alejándolos de las paredes óseas del cráneo y del conducto raquídeo, sino que disminuye el peso de las masas que baña, amortiguando los efectos de los choques á que éstas se hallarian inevitablemente expuestas.*

Division.—Suponiendo continuidad entre los espacios subaracnoideos y las cavidades interiores del encéfalo, admitimos un líquido *céfalo-raquídeo extra-ventricular* y otro *intra-ventricular.*

Ambos parece que no son otra cosa que exudaciones de la pia-madre, y establecen su comunicacion por un orificio, demostrado por Magendie y por Sappey, que existe en el punto más elevado del ventrículo superior.

Segun los análisis químicos practicados por Lassaigne y por Couerbe, estos líquidos serosos contienen agua, albúmina, osmazomo, materia animal, colesterina, cerebrina, cloruro de sodio y de potasio, fosfato de cal libre, carbonato de sosa y fosfato de cal y de magnésia.

ARTÍCULO XXXIII.

De las granulaciones meningeas.

Damos este nombre y el de *glándulas de Pacchioni* á unos corpúsculos esféricos, cenicientos ó grisáceos, de consistencia bastante sólida, simples ó formando grupos de seis á ocho milímetros de diámetro, situados en el espesor de las cubiertas del encéfalo y en varios puntos de los hemisferios cerebrales, y cuya composicion, origen y uso son dudosos.

El célebre anatómico Ruysch las ha considerado como un simple depósito de moléculas grasosas, y varios autores suponen que son gánglios linfáticos. Pacchioni dice que tienen el aspecto de glándulas vesiculosas con un conducto excretor que va á abrirse en el seno longitudinal. M. Faivre atribuye su formacion al líquido céfalo-raquídeo, cuyas sales, precipitándose en mayor ó menor número entre las mallas del tejido conectivo de las envolturas de los centros nerviosos, constituyen estas especies de cristalizaciones.

Segun observaciones y análisis practicados en estos últimos tiempos, parece que las granulaciones meníngeas se componen de una trama de materia unitiva condensada, á la cual se mezcla una cantidad considerable de fosfato y carbonato de cal y sílice. Carecen completamente de vasos.

Diferencias de las partes protectoras del eje céfalo-raquídeo.—Conocidos los huesos que componen el largo conducto que aloja á los centros nerviosos en las distintas especies animales domésticas, fácil es comprender las diferencias que éste puede presentar. Las membranas que envuelven á las masas nerviosas son en número igual; reciben los mismos nombres, y guardan idéntica disposicion que las de los solípedos.

CAPÍTULO XIII.

DE LOS ÓRGANOS ESENCIALES DEL APARATO DE LA INERVACION.

Definicion.—Damos este nombre *al conjunto de partes blandas y pulposas, blancas y grisáceas, tubulares y celulares, las cuales, hallándose bajo forma de masas centralizadas y de cordones arborizados provistos de una ó más nudosidades, no sólo representan el papel de agentes de los fenómenos sensitivos, motores, voluntarios, instintivos é intelectuales, sino que establecen la relacion perfecta y armónica entre todas las funciones que constituyen la vida.*

Division.—Los órganos esenciales de dicho aparato son los siguientes: 1.° *Médula espinal.* 2.° *Encéfalo.* 3.° *Nervios.* 4.° *Gánglios.*

Los *dos primeros* componen lo que suele llamarse *porcion central* ó eje encéfalo-medular, y los *dos últimos* forman lo que se denomina *porcion periférica.*

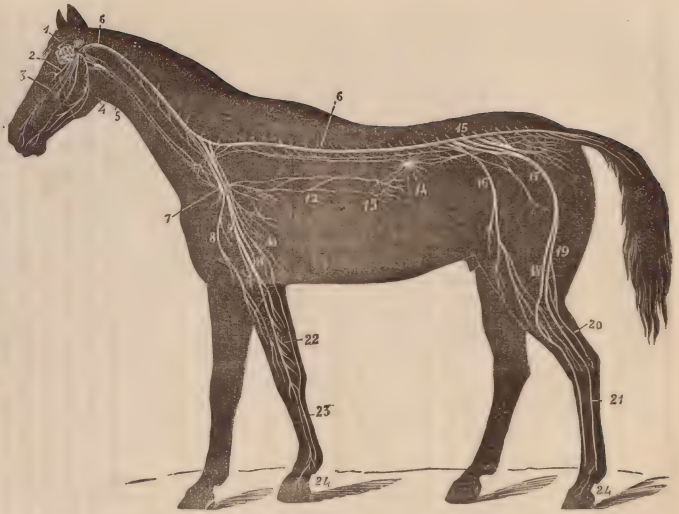

* 1. Encéfalo.—2. Nervio óptico.—3. Nervio maxilar anterior.—4. Nervio maxilar posterior.—5. Nervio vago ó pneumogástrico.—6 y 6. Médula espinal.—7. Plexo braquial derecho. — 8. Nervio pre-humeral.—9. Nervio humeral anterior.—10. Id. humeral medio.—11. Id. humeral posterior.—12. Pneumogástrico.—13. Porcion gástrica del plexo solar. — 14. Ganglio semilunar, centro del plexo solar.—15. Plexo lumbo-sacro izquierdo. — 16. Nervio femoral anterior y safeno.—17. Tronco sciático. —18. Nervio femoro-poplíteo pequeño.—19. Id. grande.—20. Id. tibial posterior interno.—21. Id. plantar posterior.—22. Id. radial interno.—23. Id. plantar anterior. 24 y 24. Nervios plantares.

FIGURA 119.—*Vista general y teórica del aparato de la inervacion.* (MÉGNIN).

ARTÍCULO XXXIV.

De la médula espinal ó pedúnculo encefálico.

(Figs. 119, 120 y 121).

DEFINICION.—Denomínase así *un enorme cordon blanco y de trescientos gramos de peso, cilindróide ó un poco aplanado de arriba abajo, grueso por delante y puntiagudo por detrás, situado en el conducto raquídeo y envuelto por sus meninges; cuyo cordon, extendiéndose desde el nivel del agujero occipital hasta el tercio anterior del conducto sacro, no sólo da orígen á las raices superiores é inferiores de los nervios del tronco, constituyéndose en órgano conductor de las escitaciones centrípetas y centrífugas, sino que debe considerarse como centro de inervacion de acciones propias y del poder reflejo.*

DIVISION.—En la médula tenemos que estudiar *sus conformaciones exterior é interior* y su *estructura*, como puede verse en el cuadro que á continuacion insertamos.

EN LA MÉDULA ESPINAL TENEMOS QUE ESTUDIAR:

- 1.º SU CONFORMACION EXTERIOR, presentando....
  - Dos caras.....
    - Superior, con un surco longitudinal y medio muy profundo.
    - Inferior, con otro surco longitudinal más ancho y superficial.
  - Dos bordes.....
    - Derecho.....
    - Izquierdo.....
    - Estos bordes tienen un surco poco perceptible y casi oculto por las raices de los nervios que de ellos emanan.
  - Dos extremidades.....
    - Anterior ó gruesa, y se continúa con el bulbo raquídeo.
    - Posterior ó puntiaguda, y despide los nervios llamados cola de caballo.
  - Dos abultamientos, denominados.....
    - Bulbo braquial, que ocupa el ensanchamiento cérvico-dorsal del conducto raquídeo.
    - Bulbo crural, que se encuentra en la dilatacion lumbo-sacra del mismo conducto.
- 2.º SU CONFORMACION INTERIOR, que se observa cortando la médula transversalmente.....
  - Un conducto central cubierto por el epéndimo.
  - El corte de los surcos longitudinales antedichos.
  - La comisura gris superior ó cinta nerviosa colocada en el fondo del surco longitudinal respectivo.
  - La comisura blanca, situada en la bóveda del surco longitudinal inferior.
  - Una masa de sustancia gris central en figura de H.
  - Dos cordones ó manojos en cada mitad lateral.....
    - Superior ó estrecho.
    - Infero-lateral ó grueso.
- 3.º SU ESTRUCTURA, que consiste en.....
  - Tejido conectivo procedente de la pia-madre, formando una especie de esponja llamada neuróglia.
  - Células nerviosas ó protoblastos multipolares, componiendo en la sustancia gris.....
    - Una columna longitudinal en la parte externa del asta inferior de la H central.
    - Otra en la parte interna de la misma asta.
    - Otra en la extremidad de ésta.
  - Tubos nerviosos que, con la neuróglia, componen los cordones antedichos.
  - Arterias, procedentes de la espinal media, y venas que siguen el trayecto de las arterias.

Figura 120.

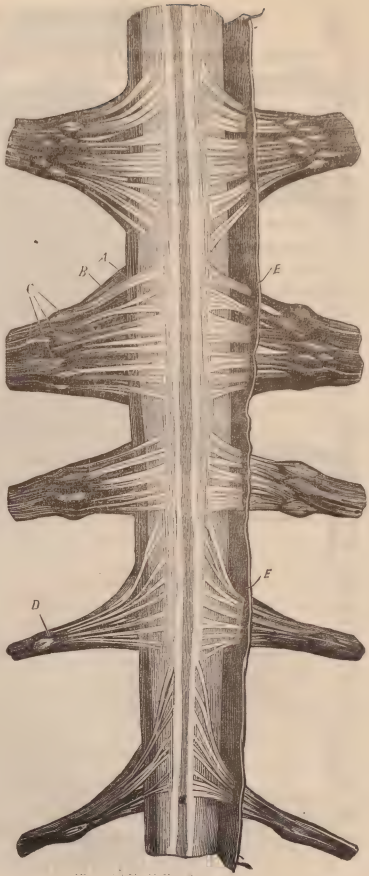

Figura 121.

Conformacion exterior.—La médula espinal tiene *dos caras, dos bordes, dos extremidades* y *dos abultamientos.*

La *cara superior* presenta *un surco longitudinal* y *medio* muy profundo, estrecho y cubierto por la pia-madre.—La *inferior* posee *otro surco medio* más ancho y superficial, protegido por la misma meninge.—Los *bordes derecho* ó *izquierdo* ofrecen *otro surco* poco perceptible, y oculto por las raices de los nervios sensitivos que de ellos se destacan. (1)—La *extremidad anterior* es la más gruesa; su corte vertical y transversal es elíptico, y se continúa con el bulbo raquídeo.—La *posterior* es puntiaguda, y de ella salen los nervios que forman lo que se llama *cola de caballo.*—El *abultamiento* ó *bulbo braquial* es oblongo, y ocupa el ensanchamiento del conducto raquídeo, que existe entre las dos últimas vértebras del cuello y las dos primeras del dorso.—El *abultamiento* ó *bulbo crural* se encuentra alojado en la dilatacion del mismo conducto óseo compuesto por las últimas vértebras lumbares y las primeras sacras.

Conformacion interior. (Fig. 122).—Cortando transversalmente el pedúnculo encefálico en cualquier punto de su longitud, se distinguen con facilidad las partes siguientes: 1.° El *conducto central* cubierto por una túnica delgada de tejido conectivo con un epitelio vibrátil, denominada *epéndimo* por Virchow. 2.° El *corte de los cuatro surcos longitudinales.* 3.° La *comisura gris ó superior,* que consiste en una cinta nerviosa colocada en el fondo del surco correspondiente. 4.° La *comisura blanca* ó *inferior,* situada en la bóveda del surco longitudinal respectivo. 5.° La *masa de sustancia gris* central dispuesta en figura de H, cuya rama horizontal está perforada por el conducto antedicho,

(1) No existen los supuestos surcos que limitan otros cordones laterales ó intermedios, como acontece en el bulbo.

FIGURA 120.—*Vista general de la médula espinal del Caballo.*—(COLIN). *

FIGURA 121.—*Segmento de la médula espinal del Caballo, tomado al nivel del bulbo cervical.* (Cara superior con las raices de los nervios raquídeos).—(COLIN). **

* A. Abultamiento ó bulbo cérvico-dorsal.—B. Abultamiento ó bulbo lumbo-sacro.—C. Nervios de la cola de caballo.

** A. Raices superiores.—B. Raices inferiores.—C. Gánglios múltiples de las raices superiores.—D. Ganglio único en un par nervioso extraño al plexo braquial.—E, E. Raices superiores en el punto en que atraviesan las envolturas medulares.

y sus ramas verticales ó curvas constituyen las *astas superiores* é *inferiores*.

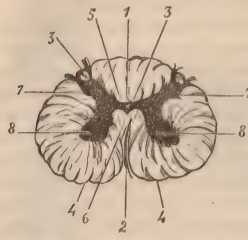

FIGURA 122.—*Corte de la médula espinal en la region lumbar, aumentado dos veces.*-(CHAUVEAU).*

De la disposicion de las partes expresadas resulta que cada mitad lateral de la sustancia blanca de la médula se halla dividida en *dos cordones* ó *manojos* secundarios: uno *superior*, estrecho, completamente aislado y comprendido entre el surco medio y la insercion de las raices de los nervios sensitivos; otro *infero-lateral*, que representa dos tercios del grosor de la masa nerviosa. Este gran manojo está unido al del lado opuesto por intermedio de la comisura blanca, y se halla circunscrito: hácia dentro por el surco medio respectivo; hácia fuera por la línea de insercion de las raices nerviosas motrices, y hácia arriba por el surco lateral y el punto de fijeza de las raices sensitivas. El primero de dichos manojos es sensitivo y el segundo motor, como los tubos que los componen ó de los cuales éstas parten.

ESTRUCTURA.—Además del epéndimo con su epitelio, encontramos en la médula: *tejido conectivo, células nerviosas, tubos nerviosos* y *vasos*.

El *tejido conectivo* del pedúnculo encefálico es muy fino y rico en núcleos. Parte de la pia-madre, bajo forma de laminitas anastomosadas y reticuladas que, penetrando en el espesor de la masa nerviosa hasta confundirse con el epéndimo, dan lugar á una especie de esponja llamada *neuróglia*, en cuyos espacios están contenidos los demás elementos de la médula. La neuróglia existe lo mismo en la sustancia blanca que en la gris; pero es más abundante en las astas superiores, y por tomar alrededor de éstas un aspecto blando y transparente, ha recibido el nombre de *sustancia gelatinosa de Rolando*.

---

* 1. Surco medio superior.—2. Surco medio inferior.—3 alto. Conducto central.—3 bajo. Surco colateral superior.—4 y 4. Surcos colaterales inferiores, no existentes. 5. Comisura gris.—6. Comisura blanca.—7 y 7. Astas grises superiores.—8 y 8. Astas grises inferiores.

Las *células nerviosas* y los tubos que de ellas emanan forman con la neuróglia toda la materia gris. Aquellas son protoblastos multipolares diseminados por el seno de esta última, y componen pequeñas masas reunidas en *tres columnas longitudinales* alrededor del asta gris inferior: *una* en su parte externa, *otra* en su parte interna y *otra* en su extremidad, correspondiendo todas á lo que Stiling ha llamado *núcleos de los nervios*. Además se halla una cuarta masa de protoblastos, denominada *columna vexiculosa superior de Clarke* ó *núcleo dorsal de Stiling*, la cual está situada en el punto en que la comisura gris se une á las astas.

Los *tubos nerviosos* con la neuróglia constituyen los cordones de la médula. Aquellos están reducidos al cilindro-eje, protejido por una capa finísima de mielina, y siguen las direcciones *longitudinal, oblicua* y *transversal*. Los *longitudinales* del cordon superior llegan casi todos al encéfalo. Los *oblicuos* corresponden al manojo ínfero-lateral, y su mayor parte se cruzan en la comisura blanca para pasar al manojo opuesto. Los *transversales* de los dos cordones emanan de las células de la sustancia gris, y salen por los bordes laterales de la médula, formando las raices superiores é inferiores de los nervios espinales.

Las *arterias* del pedúnculo encefálico proceden de los ramos de la espinal media, que se distribuyen en la pia-madre. De esta membrana se escapan finas divisiones vasculares, que penetran en el espesor de la masa nerviosa y especialmente en su sustancia gris.—Las *venas* siguen el trayecto de las arterias, y constituyen dos vasos satélites de bastante calibre, alojados á derecha é izquierda del conducto medular central.

Diferencias de la médula espinal.—La del *Buey* pesa doscientos veinte gramos, la del *Carnero* y de la *Cabra* cincuenta, la del *Cerdo* setenta, la del *Perro* treinta y cinco, la del *Gato* ocho y la del *Conejo* cinco. El volúmen de dicho centro nervioso varia relativamente á su peso. La extremidad posterior ó punta de la misma masa no se extiende más allá de la entrada del conducto sacro, excepto en el *Conejo*, que llega hasta la region coccígea.

ARTÍCULO XXXV.

Del encéfalo ó masa encefálica.

(Figs. 119, 123 y 124).

DEFINICION.—El encéfalo *es un órgano nervioso de dimensiones iguales á la cavidad del cráneo que lo contiene, de seiscientos cincuenta gramos de peso, de figura de un ovóide prolongado de arriba abajo y deprimido de delante atrás, y compuesto de tres segmentos enlazados entre sí; cuyo órgano, continuando la médula espinal á manera de una eflorescencia, se constituye en soberano admirablemente dispuesto para presidir á las sensaciones, á las voliciones y á los fenómenos de instinto é inteligencia.*

DIVISION.—La masa encefálica puede descomponerse en tres porciones: el *istmo*, el *cerebelo* y el *cerebro*.

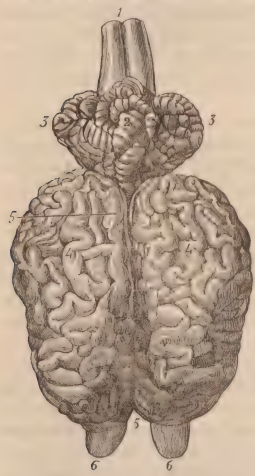

FIGURA 123.—*Vista general anterior del encéfalo del Caballo.*—(CHAUVEAU). *

§ I. ISTMO ENCEFÁLICO.

DEFINICION.—Llámase así *la porcion del encéfalo, de color blanco, de figura prismática, de constitucion compleja y situada detrás del cerebelo y del cerebro; cuya porcion, extendiéndose desde el orificio occipital y del canal basilar hasta los hemisferios cerebrales, no sólo establece la comunicacion con la médula, sino tambien con los demás segmentos de la masa encefálica.*

* 1. Bulbo raquídeo.—2. Lóbulo medio del cerebelo.—3 y 3. Lóbulos laterales del mismo.—4 y 4. Hemisferios ó lóbulos cerebrales.—5 y 5. Cisura inter-lobular.—6 y 6. Lóbulos etmoidales.

DIVISION.—En el istmo tenemos que estudiar sus *conformaciones exterior é interior* y su *estructura*.

Describiremos estos tres puntos del istmo encefálico, prévia insercion de un cuadro sinóptico, en el cual condensamos lo más esencial de tan importante órgano.

- **EN EL ISTMO ENCEFÁLICO DEBEMOS ESTUDIAR:**
  - **1.º SU CONFORMACION EXTERIOR, que presenta.....**
    - Cuatro caras.....
      - Posterior, que ofrece.....
        - En el centro, la protuberancia anular, puente de Varólio ó mesocéphalo.
        - Superiormente, el bulbo raquídeo ó médula oblongada.
        - Inferiormente, los pedúnculos cerebrales ó piernas del cerebro.
      - Anterior, que tiene
        - Los pedúnculos del cerebelo.
        - La válvula de Vieussens.
        - Los tubérculos cuadrigéminos nates y testes.
        - Las capas ó tálamos ópticos.
      - Laterales, que presentan..
        - El perfil del bulbo, de la protuberancia, de los pedúnculos cerebrales, de los tubérculos cuadrigéminos y de las capas ópticas.
    - Dos extremidades.
      - Superior, formada por el vértice del bulbo, y se continúa con la médula espinal.
      - Inferior, limitada por los manojos oblícuos de los nervios ópticos, y penetra en el espesor de los hemisferios.
    - Órganos anejos, que se llaman.....
      - Glándula pineal ó tubérculo rojo, cuya base tapa la abertura comun superior.
      - Glándula pituitaria ó tubérculo gris, fijo en la extremidad inferior de los pedúnculos cerebrales.
      - Tuber cinéreum ó eminencia pequeña y hueca, situada entre el hipocampo y el quiasma.
      - Tallo pituitario ó manojo gris, corto y cónico, implantado delante de la anterior y de la glándula pituitaria.
      - Tubérculo pisiforme, alojado inmediatamente delante de ésta.
  - **2.º SU CONFORMACION INTERIOR, que ofrece el.....**
    - Ventrículo superior ó cerebeloso, que consta de
      - Cuatro paredes....
        - Anterior, representada por las eminencias vermiformes del cerebelo.
        - Posterior, formada por las escavaciones de la cara anterior del bulbo.
        - Laterales, constituidas por los pedúnculos cerebelosos.
      - Dos extremidades.
        - Superior, resultante de la separacion en ángulo agudo de los cuerpos restiformes ó cálamus scriptorius.
        - Inferior, limitada por la válvula de Vieussens, por los tubérculos testes, por parte de la protuberancia, y comunica con el siguiente.
    - Acueducto de Silvio ó cavidad estrecha, que establece comunicacion con el ventrículo superior y con el medio.
    - Ventrículo medio, que tiene
      - Cuatro paredes....
        - Anterior ó gotera que comunica con las aberturas comunes superior é inferior.
        - Posterior ó gotera inter-peduncular, que se continúa con la cavidad del tuber cinéreum.
        - Laterales, que son lisas y planas.
      - Dos extremidades.
        - Superior ó estrecha, y comunica con el acueducto de Silvio.
        - Inferior ó ancha, y adherida delante del quiasma de los nervios ópticos.
  - **3.º SU ESTRUCTURA, que consiste en.....**
    - Manojos anteriores ó cuerpos restiformes.
    - Manojos posteriores ó pirámides del bulbo.
    - Manojos laterales ó intermedios.
    - Expansion de fibras blancas posteriores.
    - Fibras en arco de la protuberancia, que terminan formando los pedúnculos cerebelosos medios.
    - Fibras de la válvula de Vieussens y de la comisura blanca.
    - Sustancia gris del bulbo, de los manojos intermedios de éste, de las capas ópticas, de los tubérculos cuadrigéminos, etc.

A. *Conformacion exterior del istmo.*

En la superficie externa de este segmento del encefálo encontramos *cuatro caras* y *dos extremidades*. Las caras son *posterior, anterior* y *dos laterales,* y las extremidades *superior* é *inferior.*

La *cara posterior* es convexa de un lado á otro, y presenta en su parte media un ancho manojo curvo y transversal, que recibe los nombres de *protuberancia anular, puente de Varólio* y *mesocéphalo.* Esta protuberancia divide al istmo en *dos porciones:* una *superior* ó *bulbo raquídeo;* otra *inferior,* más ancha, ó *pedúnculos cerebrales.*—La *cara anterior* se encuentra cubierta por el cerebelo y por la extremidad superior de los hemisferios, y ofrece: los *pedúnculos del cerebelo,* la *válvula de Vieussens,* los *tubérculos cuadrigéminos* y las *capas ópticas.*—Las *caras laterales,* ocultas por abajo por los lóbulos del cerebro, se hallan representadas por los perfiles del bulbo, de la protuberancia de los pedúnculos cerebrales, de los tubérculos cuadrigéminos y de las capas ópticas.

La *extremidad superior* es el vértice del bulbo, que se continúa con la médula espinal.—La *inferior* está rodeada por los manojos oblicuos que componen los dos nervios ópticos, y penetra en el espesor de los hemisferios, para perderse en los cuerpos estriados.

Describiremos, pues, los diferentes órganos que hemos nombrado, por el órden siguiente: 1.° *Bulbo raquídeo.* 2.° *Protuberancia anular.* 3.° *Pedúnculos cerebrales.* 4.° *Pedúnculos cerebelosos.* 5.° *Válvula de Vieussens.* 6.° *Tubérculos cuadrigéminos.* 7.° *Capas ópticas.*

Terminada dicha descripcion daremos á nonocer las *glándulas pineal* y *pituitaria,* el *tuber cinéreum,* el *eje pituitario* y el *tubérculo pisiforme.*

1.° Bulbo raquídeo ó médula oblongada.

(Figs. 123, 124, 125, 126, 128 y 129).

Definicion.—El bulbo raquídeo *es un pedúnculo grueso y blanco, más estrecho por arriba que por abajo y aplanado de delante atrás, el cual constituye la parte más elevada del istmo; establece continuidad con la médula espinal, y se extiende hasta la protuberancia anular.*

Division.—El órgano de que tratamos tiene *una cara posterior, otra anterior* y *dos laterales.*

La *cara posterior* es convexa de un lado á otro; descansa en la gotera basilar; está limitada inferiormente por una cisura transversa, y presenta en la línea media la continuacion del surco longitudinal inferior de la médula espinal. Este surco divide la cara en dos mitades laterales bien perceptibles, que merecen por su forma el dictado de *pirámides del bulbo,* cuyas bases tocan al puente de Varólio.—La *cara anterior* se halla cubierta por el cerebelo, y tiene en el centro una escavacion triangular, que compone el suelo del *ventrículo superior,* el cual se prolonga hácia abajo por delante de la protuberancia y por entre los pedúnculos cerebelosos. Las paredes derecha é izquierda de este ventrículo no son mas que las prolongaciones

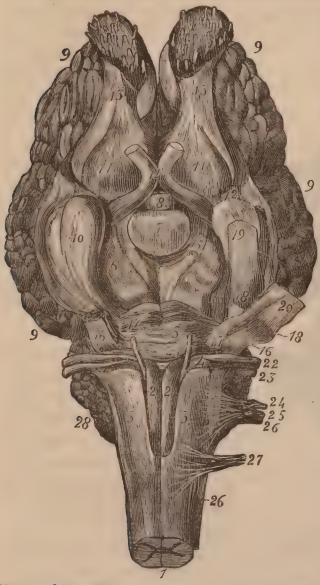

Figura 124.—*Vista general y posterior del encéfalo del Caballo.* *

* 1. Extremidad superior del bulbo raquídeo.—2 y 2. Pirámides del bulbo.—3 y 3. Manojos laterales ó intermedios del bulbo.—4. Cinta transversal que limita por delante este manojo.—5. Protuberancia anular.—6. Pedúnculo cerebral derecho.—7. Glándula pituitaria.—8. Tubérculo ceniciento.—9, 9, 9 y 9. Hemisferios cerebrales.—10. Lóbulo estenoidal.—11 y 11. Nucleo extra-ventricular del cuerpo estriado, comprendido entre las dos raíces del lóbulo olfativo.—12. Cisura de Silvio.—13 y 13. Lóbulos ó nervios olfativos.—14. Comisura ó quiasma de los nervios ópticos.—15. Tercer par encefálico.—16 y 16. Raíz sensitiva del quinto.—17 y 17. Raíz motora del mismo.—18 y 18. Ganglio de Gasser.—19. Tronco comun al nervio maxilar anterior y al oftálmico.—20. Orígen del nervio maxilar posterior.—21. Sexto par.—22. Sétimo par.—23. Octavo par.—24. Noveno par.—25. Decimo par.—26. Once par.—27. Doce par.—28. Plexo coroides del cerebelo.

de los cordones superiores de la médula espinal, llamados *cuerpos restiformes*, cuyos cuerpos, divergiendo en figura de Λ invertida, componen el *cálamus scriptorius*.—Las *caras laterales* ofrecen, contando de arriba abajo: el orígen aparente de los nervios hipogloso grande, glosofaríngeo, pneumogástrico, facial y acústico; los manojos laterales del bulbo; una eminencia poco saliente, que simula lo que en el hombre se llama *oliva;* una superficie casi plana, limitada hácia abajo por la *cinta transversal,* y los últimos nervios arriba expresados.

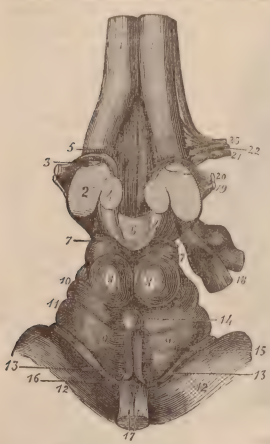

FIGURA 125.—*Cara anterior del istmo encefálico.* *

2.° Protuberancia anular, puente de Varólio, nudo del encéfalo ó mesocéphalo.

(Figs. 124, 126, 128 y 129).

DEFINICION.—La protuberancia *es una banda nerviosa blanca semicircular y transversal, ancha por su centro y estrecha por las extremidades, la cual, dispuesta á manera de un puente entre el bulbo y los pedúnculos cerebrales, termina en los lóbulos laterales del cerebelo.*

DIVISION.—El puente de Varólio tiene *una cara posterior* y *otra anterior, un borde superior* y *otro inferior, una extremidad derecha* y *otra izquierda.*

La *cara posterior* es convexa de un lado á otro y presenta en

* 1. Cuerpo restiforme.—2. Corte del pedúnculo cerebeloso medio.—3. Corte del pedúnculo cerebeloso superior.—4 y 4. Pedúnculos cerebelosos inferiores, internos ó medianos.—5. Suelo del ventrículo superior.—6. Válvula de Vieussens.—7 y 7. Tubérculos testes.—8 y 8. Tubérculos nates.—9 y 9. Capas ó tálamos ópticos.—10. Cuerpo geniculado interno.—11. Cuerpo geniculado externo.—12 y 12. Cuerpos estriados.—13. Cinta semicircular.—14. Glándula pineal.—15. Pedúnculos de esta glándula.—16. Abertura comun inferior.—17. Pilares inferiores del trigono.—18. Nervio trigémino.—19. Nervio facial.—20. Nervio auditivo.—21. Nervio gloso-faríngeo.—22. Nervio pneumógástrico.—23. Nervio espinal.

su línea media un surco, en donde se aloja la arteria basilar.—La *anterior* es cóncava, y forma el arco del puente que da paso á los manojos de los pedúnculos cerebrales.—El *borde superior* es convexo, y está separado del bulbo por un surco profundo.—El *inferior* es tambien convexo, y se halla aislado de dichos pedúnculos por una cisura muy pronunciada.—Las *extremidades derecha* é *izquierda* miran adelante; penetran en el espesor del cerebelo para constituir los pedúnculos medios de este órgano, y ofrecen el orígen aparente de los nervios trigéminos.

3.º Pedúnculos cerebrales ó piernas del cerebro.
(Figs. 124, 126, 128 y 129).

Definicion.—Damos el nombre de pedúnculos cerebrales *á dos manojos nerviosos blancos contínuos con los del bulbo, situados debajo de la protuberancia, encima de la glándula pituitaria, del tuber cinéreum y del quiasma de los nervios ópticos, detrás de los tubérculos cuadrigéminos y pisiforme, perdiéndose en la sustancia de los hemisferios del cerebro.*

Division.—Dichos pedúnculos tienen *una cara posterior* y *otra anterior, dos bordes laterales, una extremidad superior* y *otra inferior.*

La *cara posterior* es casi plana, y ofrece una *cisura media* ó *inter-peduncular,* que se bifurca hácia abajo, dejando un espacio en donde está alojada la glándula pituitaria, el tubérculo pisiforme y el tuber cinéreum.—La *anterior* se confunde con los tubérculos cuadrigéminos y con parte de las capas ópticas. Detrás de las eminencias testes notamos una superficie triangular, llamada *cinta de Reil, manojo triangular lateral* y *manojo lateral oblicuo del istmo.*—Los *bordes laterales* tocan á los lóbulos mastoídeos.—La *extremidad superior* se relaciona con el punto más bajo de la protuberancia.—La *inferior* se halla en contacto con el orígen aparente de los nervios ópticos.

4.º Pedúnculos cerebelosos. (Figs. 125 y 126).

Definicion.—Llámanse así *dos cordones nerviosos blancos, que no sólo mantienen fijos los lóbulos laterales del cerebelo penetrando en su sustancia, sino que concurren á la formacion del ventrículo superior.*

Division.—Cada uno de estos cordones es susceptible de des-

componerse en *tres manojos* distintos, que llevan tambien los nombres de *pedúnculos superiores, medios ó inferiores.*

Los *pedúnculos cerebelosos superiores,* llamados por Haller *processus cerebelli ad testes,* y por Drelincourt *processus cerebelli ad cerebrum,* son los más pequeños; están formados por la terminacion de los cuerpos restiformes, y se unen íntimamente con los siguientes.—Los *pedúnculos medios* ó *mayores,* se hallan constituidos por las extremidades del mesocéphalo.—Los *inferiores* ó *medianos* se encuentran confundidos con el lado interno de los que preceden; penetran en la sustancia del cerebelo, y siguen hácia las eminencias testes para componer parte de estos pequeños órganos.

5.º Válvula de Vieussens. (Figs. 125 y 128).

Definicion.—La válvula de Vieussens, *velum interjectum de Haller y lámina medular media del cerebelo de Vicq d'Azyr, es una hojita blanca agrisada y curva, que no sólo enlaza como una comisura á los pedúnculos cerebelosos inferiores, sino que concurre á la formacion de la bóveda del ventrículo superior.*

Division.—Esta lámina nerviosa consta de *dos caras* y *cuatro bordes.*

La *cara anterior* está cubierta por el cerebelo.—La *posterior* forma parte de la bóveda del ventrículo de este último órgano.—El *borde superior* se fija en la eminencia vermiforme del mismo.—El *inferior* se une á los tubérculos testes.—Los *laterales* se encuentran soldados á los pedúnculos cerebelosos medianos.

6.º Tubérculos cuadrigéminos ó bigéminos.
(Figs. 125, 126, 128 y 129).

Definicion.—Estos órganos son *cuatro eminencias esferóides de materia nerviosa, unidas dos á dos, situadas delante de los pedúnculos cerebrales y encima de las capas ópticas, constituyendo la pared anterior del acueducto de Silvio.*

Division.—Dichas eminencias se distinguen en *superiores, pequeñas* ó *testes* y en *inferiores, grandes* ó *nates.*

Las *eminencias* ó *tubérculos testes* son blancos; están cubiertos por el cerebelo, y se relacionan con los pedúnculos cerebelosos inferiores, con la válvula de Vieussens, con los tubérculos

nates y con los cuerpos geniculados internos por intermedio de una cinta oblicua.—Las *eminencias nates* son grises y casi esféricas; más aproximadas la una á la otra; protegidas por los hemisferios cerebrales, y se hallan separadas de las capas ópticas por medio de un surco cóncavo.

7.° Capas ó tálamos ópticos. (Figs, 125, 126 y 129).

Definicion.—Las capas ópticas *son unas superficies grises, convexas y casi cuadriláteras, situadas debajo de los tubérculos cuadrigéminos y delante de la extremidad inferior de los pedúnculos del cerebro, las cuales, no sólo están cubiertas por la tela coroídea que las separa del trigono, sino que forman la bóveda del ventrículo medio.*

Division.—Suponemos que los tálamos ópticos tienen *dos caras* y *cuatro bordes.* Las caras se llaman *anterior* y *posterior,* y los bordes *superior, inferior, externo* é *interno.*

La *cara anterior* es un poco convexa y se encuentra tapizada por la tela coroídea.—La *posterior* es casi plana; toca á la extremidad inferior de los pedúnculos cerebrales, y compone la bóveda del ventrículo medio.—El *borde superior* está como escotado, para recibir á los tubérculos nates.—El *inferior* es con-

Figura 126.—*Cara lateral del istmo.* *

* 1. Bulbo raquídeo.—2. Cuerpo restiforme.—3. Manojo lateral del bulbo.—4. Pirámide ó manojo inferior del bulbo.—5. Protuberancia anular.—6 y 6. Pedúnculo medio del cerebelo.—7. Pedúnculo cerebral.—8. Tubérculos testes.—9. Tubérculo nates. 10. Cuerpo geniculado interno.—11. Cuerpo geniculado externo.—12. Nervio óptico.—13. Nervio patético aplicado á la cinta de Reil.—14. Raiz sensitiva del trigémino.—15. Raiz motora del mismo.—16. Nervio facial.—17. Nervio auditivo.

vexo, oblicuo de arriba abajo y de fuera adentro, y se halla separado de los cuerpos estriados por un surco, en donde se aloja la *cinta semicircular*.—El *externo* presenta una depresion que lo divide en dos eminencias, denominadas *cuerpo geniculado superior* é *inferior*.—El *interno* se une al de las capas ópticas del lado opuesto, y compone *una gotera*, que no sólo recibe á los tractus blancos que constituyen los *pedúnculos inferiores* de la glándula pineal, sino que tiene por límites las *aberturas comunes superior* é *inferior*.

8.º Glándula pineal ó conarium. (Figs. 125 y 128).

Definicion.—Llámase así *un tubérculo rojo oscuro, macizo, con granulaciones calcáreas y cubierto por la tela coroídea, de figura de un cono ó de una piña, y cuya base descansa á manera de una tapadera sobre la abertura comun superior.*

Division.—En la glándula pineal tenemos que estudiar el *cuerpo del órgano*, la *lámina circular* y los *pedúnculos inferiores*.

El *cuerpo del conarium* presenta *una base* que descansa sobre el orificio comun superior y *un vértice* dirigido arriba y adelante.—La *lámina circular* es una fajita blanca que fija la base del cono nervioso á la circunferencia del expresado orificio.—Los *pedúnculos inferiores* son dos cintas blancas que parten de la base de la glándula; caminan paralelamente hácia abajo, ocupando la gotera media de las capas ópticas, y cuando llegan al nivel de la abertura comun inferior, se unen á los pilares del trígono cerebral.

9.º Glándula pituitaria. (Figs. 124, 128 y 129).

Definicion.—Este órgano, llamado tambien *hipofisis*, *apéndice supra-esfenoidal del cerebro* y *glans pituitam excipiens, es un pequeño tubérculo gris, discóideo y hueco, el cual se halla fijo en la extremidad inferior de los pedúnculos cerebrales, por intermedio del eje pituitario y del tuber cinéreum, y alojado en la silla turca á expensas del repliegue supesfenoidal de la duramadre.*

Division.—El hipofisis tiene *una cara posterior, otra anterior* y *una circunferencia.*

La *cara posterior* descansa en la silla turca ó fosa pituitaria

del esfenóides por medio de la dura-madre.—La *anterior* recibe á la eminencia ó tubérculo pisiforme.—La *circunferencia* está protegida por el repliegue supesfenoidal, en cuyo espesor se halla practicado el seno cavernoso.

10. Tuber cinéreum ó tubérculo ceniciento. (Fig. 124).

Damos este nombre á una pequeña eminencia hucca y gris, situada en la línea media entre la glándula pituitaria, el quiasma de los nervios ópticos y el tubérculo antedicho, estableciendo comunicacion con el ventrículo medio y con el eje pituitario.

11. Eje ó tallo pituitario. (Figs. 128 y 129).

Llámase así un manojo gris, corto, cónico y frágil, implantado por su base delante del tuber cinéreum, y por su vértice en la cara anterior de la glándula expresada, y en cuyo espesor se prolonga la cavidad de este último gánglio encefálico.

12. Tubérculo pisiforme ó mamilar. (Fig. 128).

Consiste en una pequeña eminencia impar, redondeada, de color blanco, como los pedúnculos del cerebro, de los cuales depende, y situada inmediatamente delante del hipofisis.

B. *Conformacion interior del istmo.*

En el centro de esta porcion del encéfalo encontramos *tres cavidades* comunicantes, denominadas *ventrículo superior, acueducto de Silvio* y *ventrículo medio.*

1.° Ventrículo superior ó cerebeloso. (Figs. 125 y 128).

Definicion.—El ventrículo superior (posterior en el hombre) *es una cavidad prolongada de arriba abajo y triangular, compuesta principalmente por la cara anterior del bulbo raquídeo y las eminencias vermiformes del cerebelo, comunicando con el orígen del acueducto de Silvio.*

Division.—Dicha cavidad encefálica consta de *cuatro paredes* y de *dos extremidades.* Las paredes son *anterior, posterior* y *dos laterales,* y las extremidades *superior* é *inferior.*

La *pared anterior* está representada por las eminencias vermiformes del cerebelo, que llenan casi toda la cavidad.—La

posterior no es otra cosa que las escavaciones de la cara anterior del bulbo raquídeo.—Las *laterales* deben su composicion á los pedúnculos cerebelosos.—La *extremidad superior* resulta de la divergencia en ángulo agudo de los cuerpos restiformes, llamada por su forma *cálamus scriptorius*.—La *inferior* se halla limitada por la válvula de Vieussens, por los tubérculos testes y por una pequeña parte de la protuberancia, continuándose con el siguiente.

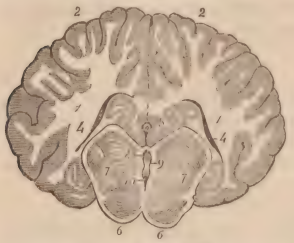

FIGURA 127.—*Corte transversal del encéfalo, practicado al nivel de la abertura comun superior.*

2.º Acueducto de Silvio. (Figs. 127 y 128).

Es una cavidad estrecha, practicada en las líneas medias de las caras *anterior* de los pedúnculos cerebrales y *posterior* de los tubérculos cuadrigéminos, comunicando por arriba con el ventrículo cerebeloso y por abajo con el que vamos á describir.

3.º Ventrículo medio ó de las capas ópticas. (Fig. 128).

DEFINICION.—Damos este nombre *á un espacio irregular, prolongado verticalmente y deprimido de un lado á otro, compuesto por la cisura inter-peduncular, el tubérculo pisiforme, el tuber cinéreum, el eje pituitario y la cara posterior de las capas ópticas, estableciendo comunicacion con el acueducto de Silvio y con los ventrículos cerebrales.*

DIVISION.—El ventrículo medio presenta *cuatro paredes* y *dos extremidades*. Las paredes son *anterior, posterior* y *dos laterales,* y las extremidades *superior* é *inferior*.

La *pared anterior* es una gotera que se encuentra esculpida

* 1 y 1. Sustancia blanca del hemisferio ó centro oval de Vieussens.—2 y 2. Sustancia gris, formando la capa cortical ó externa de las circunvoluciones.—3. Corte del cuerpo calloso.—4 y 4. Interior de los ventrículos inferiores ó laterales.—5. Corte de la gran vena de Galeno.—6 y 6. Pedúnculos cerebrales.—7 y 7. Corte del istmo.—8. Abertura comun superior.—9. Comisura blanca superior.—10. Entrada del acueducto de Silvio.

detrás de las capas ópticas, la cual resulta de la soldadura de estas últimas, y forma una especie de comisura gris. Dicha gotera comunica por sus extremidades con los *orificios comunes superior* é *inferior*.—El *primero* se eleva por encima de la referida comisura, y termina en la base de la glándula pineal por medio de un pequeño saco, hallándose circunscrito por la *comisura blanca superior*. Ésta consiste en un manojo estrecho de fibras transversales, colocado entre los tubérculos cuadrigéminos y el punto más bajo del acueducto de Silvio, perdiéndose en el espesor de las capas ópticas.—El *segundo* ú *orificio de Monro* es el que establece la continuacion del ventrículo medio con los inferiores, cerebrales ó laterales, y permite el paso al cordon vascular que une á los dos plexos coróides. Dicho orificio se encuentra practicado debajo de la comisura gris, entre los pilares del vértice del trígono y la *comisura blanca inferior*. Ésta no es otra cosa que una pequeña cinta de fibras transversales, que pasando por debajo de los referidos pilares, se pierde en el centro de los cuerpos estriados.

La *pared posterior* está tambien construida en gotera estrecha, cuyo fondo corresponde á la inter-peduncular, la cual no sólo aloja al tubérculo pisiforme, sino que comunica con la cavidad de este último.

Las *paredes laterales* son lisas, planas ó ligeramente cóncavas de delante atrás.

La *extremidad superior* es la más estrecha, y se continúa con el acueducto de Silvio, cuya entrada se halla practicada detrás de la comisura superior y hácia el orificio comun respectivo.

La *extremidad inferior* tiene mucho más diámetro; se encuentra adherida delante del quiasma del segundo par craneal, y está separada del fondo de la gran cisura inter-lobular del cerebro por medio de una lámina muy delgada, que recibe el nombre de *raiz gris de los nervios ópticos*.

Las tres cavidades del istmo que acabamos de describir están tapizadas por la prolongacion del epéndimo que viste el conducto central de la médula. Este epéndimo cubre el ventrículo medio; pasa al acueducto de Silvio y de aquí al ventrículo superior. Cuando dicho tegumento llega al orificio de Monro, se desliza por esta abertura y penetra en las cavidades cerebrales, proporcionándolas una envoltura completa.

C. *Estructura del istmo.*

La composicion de este segmento del encéfalo guarda mucha analogía con la de la médula espinal, de la cual es una verdadera continuacion.

Los *manojos anteriores* ó *cuerpos restiformes* son divergentes desde el vértice del cálamus scriptorius; se encuentran separados el uno del otro hácia la pared posterior ó suelo del ventrículo cerebeloso; descansan cada uno sobre la parte externa del manojo lateral; llegan al nivel de las extremidades de la protuberancia; abandonan una rama pequeña, que constituye el pedúnculo cerebeloso superior; continúan su camino por el lado del expresado ventrículo; se juntan al pedúnculo inferior, y terminan en los tubérculos cuadrigéminos.

Los *manojos posteriores* ó *pirámides* están separados de los laterales hácia el punto de insercion de las raices del nervio hipogloso grande y el de eferencia del óculo-motor externo. Algunos de los tubos que componen estas pirámides se cruzan en el fondo del surco medio; pasan todos por delante de los manojos transversos del puente de Varólio ó al traves de los mismos, y constituyen las fibras posteriores de las piernas del cerebro.

Los *manojos laterales ó intermedios del bulbo* se hallan comprendidos entre las raices del nervio hipogloso y las motoras del gloso-faríngeo del pneumogástrico y del espinal. La cara anterior de dichos manojos compone parte del suelo del ventrículo superior, los cuales, despues de salvar el nudo del encéfalo, concurren á la formacion de los pedúnculos cerebrales, y particularmente de su haz triangular oblicuo.

Además de este sistema de fibras blancas longitudinales, encontramos en el istmo otras *transversales* y *masas de sustancia gris.*

Las *fibras blancas transversales* son las siguientes: 1.° *Fibras arqueadas* que cubren ordinariamente la cara posterior del bulbo, las cuales se pierden en el cuerpo restiforme por su extremidad anterior, y por la posterior penetran en el surco intermedio á la pirámide y al manojo lateral. 2.° *Fibras en arco* de la protuberancia, cuyos extremos forman los pedúnculos ce-

rebelosos medios. 3.° *Fibras de la válvula de Vieussens* y de las *comisuras blancas.*

La *sustancia gris* se encuentra generalmente sumergida en la profundidad del istmo del modo siguiente: 1.° Entre los manojos laterales del bulbo y en el suelo del ventrículo respectivo. 2.° En los manojos intermedios de los pedúnculos cerebrales, formando una masa gris cubierta de sustancia blanca, para dar lugar á los tubérculos cuadrigéminos. 3.° En las capas ópticas, componiendo casi todo su espesor. 4.° En los planos de las fibras de la protuberancia y entre los tubos que constituyen la válvula de Vieussens.

Diferencias del istmo.—Las *pirámides del bulbo* del *Buey* son poco salientes, y los cordones transversales paralelos á la protuberancia se encuentran más desarrollados que en los solípedos. Los *pedúnculos cerebrales* tienen poca longitud. La *glándula pituitaria* es muy voluminosa, y está provista de una cavidad interior muy ancha.—Los *Carniceros* presentan el *ventrículo superior* dilatado, profundo y circunscrito lateralmente por los cuerpos restiformes. La *protuberancia* es ámplia y los cordones del bulbo paralelos á su borde superior ofrecen bastante volúmen. Las *pirámides* son gruesas y provistas de olivas bien marcadas. Los *tubérculos testes* son más grandes que los nates.

§ II. CEREBELO. (Figs. 123, 124, 126, 128 y 129).

Definicion.—Damos este nombre *á la porcion menor del encéfalo, de figura elipsóide y de color gris, situada transversalmente en la fosa occipital, delante del istmo, y separada del cerebro por medio de la tienda cerebelosa.*

Division.—En el cerebelo tenemos que estudiar *sus conformaciones exterior* é *interior* y su *estructura,* como puede verse lacónicamente expresado en el cuadro siguiente:

EN EL CEREBELO TENEMOS QUE ESTUDIAR.

- 1.° Su conformacion exterior, que presenta ..... Varios surcos y circunvoluciones.
  - Un lóbulo medio, que se divide en ..... Eminencia vermiforme superior. Eminencia vermiforme inferior.
  - Dos lóbulos laterales, que se hallan cubiertos parcialmente por los plexos coróides.
- 2.° Su conformacion interior, que comprende la..... Sustancia gris, que se encuentra esparcida por toda la superficie externa de las partes antedichas, y forma dos capas principales sobrepuestas.
  - Sustancia medular ó interior, que es continuacion de los pedúnculos, y compone el árbol de la vida en el centro de la masa del órgano.
- 3.° Su estructura, que consiste en .... Células nerviosas rodeadas de granulaciones en la capa gris superficial.
  - Células nerviosas con granulaciones muy pequeñas en la capa profunda de sustancia gris.
  - Tubos nerviosos que, partiendo de los pedúnculos, se ramifican para terminar en las células de esta última.

Conformacion exterior. (Figs. 123 y 124).—La superficie externa del cerebelo presenta un número considerable de *surcos* que limitan otras tantas *circunvoluciones*. Entre estos se distinguen dos mayores y paralelos, que circundan al órgano por cada lado de su línea media, los cuales segmentan la masa nerviosa en *tres lóbulos*, uno *medio* y dos *laterales*.

El *lóbulo medio* forma una eminencia cilindróide, que parece un gusano de seda replegado en semicírculo, y cuyas extremidades se tocan sin confundirse en la cara posterior del cerebelo. Dicho lóbulo ofrece hácia arriba y abajo dos elevaciones que reciben el nombre de *eminencias vermiculares superior* é *inferior*, las cuales se encuentran alojadas en el ventrículo cerebeloso componiendo la bóveda de esta cavidad.—La *eminencia vermicular superior* da insercion á una lámina llamada *válvula de Renault*. Dicha lámina se adhiere al punto de los cuerpos restiformes que constituye el vértice del cálamus scriptorius, continuándose por su circunferencia con el plexo coróides.—La *eminencia vermicular inferior* se fija en el borde cóncavo de la válvula de Vieussens.

Los *lóbulos laterales* son hemisféricos; se hallan recorridos por surcos que separan otros lobulitos secundarios; presentan hácia atrás el punto de penetracion de los pedúnculos cerebelosos, y superior y lateralmente están cubiertos por los *plexos coróides*. Consisten estos en masas pequeñas, granugientas y rojizas, formadas por borlitas vasculares, y comprendidas por su borde interno entre los cuerpos restiformes y la cara posterior de los lóbulos hemisféricos.

Conformacion interior. (Figs. 126, 128 y 129).—Cortando

la masa del cerebelo de arriba abajo y de derecha á izquierda, distinguimos fácilmente: que en su interior no existe espacio alguno; que las secciones sólo interesan las cavidades de los surcos más ó ménos profundos de la superficie externa, y que los cortes fraccionan la sustancia del órgano en muchos lobulillos. Al propio tiempo notamos que el cerebelo está formado, como las otras porciones del encéfalo, de *sustancia gris* y *blanca*.— La *primera* ó *cortical* se encuentra esparcida por toda la superficie expresada; penetra á la vez en los surcos ó pliegues que

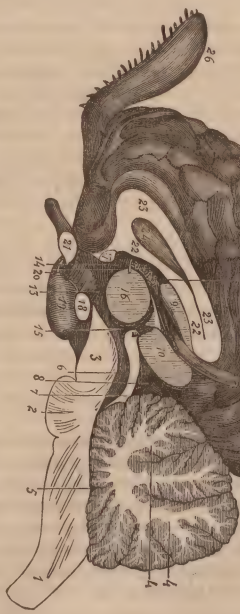

FIGURA 128.—*Corte medio y ántero-posterior del encéfalo.*

1. Corte del bulbo raquídeo.—2. Corte de la protuberancia anular.—3. Corte de los pedúnculos cerebrales.—4 y 5. Corte del cerebelo, demostrando el árbol de la vida.—6. Ventrículo superior cubierto por el cerebelo.—7. Acueducto de Silvio.—8. Corte de la valvula de Vieussens.—9. Tubérculo nate.—9. Extremidad interna del hipocampo.—10. Corte de la glándula pineal.—11. Gran vena de Galeno, procedente de la tela coroidea y del plexo coroides.—12. Plexo coroides.—13. Ventrículo medio.—14. Abertura comun inferior ó agujero de Monro.—15. Abertura comun superior.—16. Comisura gris.—17. Comisura blanca inferior.—18. Corte del tubérculo posterior.—19. Corte de la glándula pituitaria.—20. Interior del lóbulo pituitario, comunicando con el ventrículo medio.—21. Corte del quiasma de los nervios ópticos.—22 y 22. Corte del trigomo cerebral.—23 y 24. Corte del cuerpo calloso.—24. Septum lucidum.—25 y 25. Circunvoluciones cerebrales.—26. Lóbulo olfativo.

aumentan la extension de ésta, y se halla agrupada en láminas sobrepuestas, interrumpidas por una capa finísima de sustancia blanca.—La *segunda* ó *medular* está representada por *un núcleo interior macizo,* el cual se halla rodeado por la sustancia gris, y es una verdadera continuacion de los pedúnculos cerebelosos. Estos envian al seno de cada lóbulo principal una rama que, dividiéndose sucesivamente en otras de menor diámetro, constituyen lo que se llama *árbol de la vida.* En el centro de dicho núcleo y hácia abajo existe una mancha pequeña y grisácea, que simula un rudimento del *cuerpo romboidal.*

Estructura.—Los elementos anatómicos que componen la sustancia gris están reunidos en *dos capas, superficial* y *profunda.*—La *primera* es muy vascular, y encierra grandes células nerviosas, circundadas de granulaciones esféricas.—La *segunda* tiene un color amarillento, y aloja los mismos elementos que la capa superficial; pero la pequeñez de las granulaciones ha dado lugar á que se las considere como núcleos libres.

Los materiales orgánicos que constituyen la sustancia blanca son verdaderos tubos nerviosos que, partiendo de los pedúnculos del cerebelo, van á terminar en las células de su sustancia gris.

Diferencias.—Comparando el volúmen del cerebelo con el del cerebro, podemos reducirlo á las proporciones siguientes: El volúmen *del primero* es al *del segundo* ::1:7 en el *Caballo;* ::1:9 en el *Buey;* ::1:8 en el *Perro;* ::1:6 en el *Gato,* y ::1:3 en el *Carnero.*

§ III. CEREBRO. (Figs. 123, 124, 127, 128 y 129).

Definicion.—Damos este nombre *á una masa nerviosa siete ó nueve veces más voluminosa que el cerebelo, de cuatrocientos cincuenta gramos de peso y de figura ovóide, deprimida de delante atrás y prolongada en sentido del eje mayor de la cabeza; cuya masa, ocupando la region inferior de la cavidad del cráneo, estando dividida en dos grandes lóbulos ó hemisferios laterales por medio de la cisura inter-lobular, y hallándose estos enlazados por el cuerpo calloso y el istmo encefálico, es considerada como el órgano más importante del aparato de la inervacion.*

Division.—En el cerebro tenemos que estudiar *sus conformaciones exterior* é *interior* y su *estructura,* como puede verse brevemente expuesto en el cuadro que insertamos á continuacion.

EN EL CEREBRO TENEMOS QUE ESTUDIAR:

- 1.º Su conformacion exterior, que presenta .....
  - La cisura inter-lobular mayor ó media.
  - Los hemisferios cerebrales.
  - Las muchas circunvoluciones cerebrales.
  - Los lóbulos mastoideos ó esfenoidales.
  - La cisura de Silvio.
  - Los lóbulos olfativos ó etmoidales.
- 2.º Su conformacion interior, que ofrece.....
  - El cuerpo calloso ó gran comisura cerebral.
  - Los ventrículos inferiores, cerebrales ó laterales.
  - El septum lúcidum ó tabique transparente.
  - El trigono cerebral ó bóveda de tres ó cuatro pilares.
  - El hipocampo ó cuernos de Ammon.
  - Los cuerpos estriados ó acanalados.
  - El plexo coroides y tela coroidea.
- 3.º Su estructura, que consiste en....
  - Sustancia gris ó cortical, que está formada de..
    - Película blanca superficial.
    - Capa gris.
    - Primera capa blanca.
    - Capa rojo-amarilla ó porcion externa.
    - Segunda capa blanca.
    - Capa rojo-amarilla ó porcion interna.
  - Sustancia blanca, que se encuentra.....
    - En el espesor de un hemisferio, constituyendo el centro oval de Vieg d'Azyr.
    - En el espesor de los dos hemisferios por intermedio del cuerpo calloso, componiendo el centro oval de Vieussens y el doble centro semicircular del mismo autor.

A. *Conformacion exterior del cerebro.*

En la superficie de este órgano distinguimos las partes siguientes: 1.º *Cisura inter-lobular.* 2.º *Hemisferios cerebrales.* 3.º *Circunvoluciones del cerebro.* 4.º *Lóbulos mastoideos.* 5.º *Cisura de Silvio.* 6.º *Lóbulos olfativos.*

1.º Cisura inter-lobular, mayor ó media. (Fig. 123).

Consiste en una hendidura profunda, que recorre toda la circunferencia vertical y ántero-posterior del cerebro; presenta diferente disposicion, segun los sitios en donde se la examina; recibe á la prolongacion falciforme de la dura-madre, y es la puerta por donde sale la gran vena de Galeno.

Delante y en el centro de la masa nerviosa tiene una profundidad tal, que llega hasta la cara anterior de la gran comisura ó cuerpo calloso. En el punto más alto se contornea entre los lóbulos superiores de los hemisferios, pero no alcanza al ro-

dete respectivo de dicho cuerpo, porque lo impide el vaso expresado y una especie de puente que adhiere las dos mitades del cerebro. En el punto más bajo camina hácia el rodete correspondiente de la referida comisura, y se prolonga por el intervalo que separa á los lóbulos inferiores de los mismos hemisferios. En la cara posterior del órgano parece que se pierde en el quiasma de los nervios ópticos; pero observando con deteni-



FIGURA 129.—*Corte ántero-posterior del encéfalo, practicado en la parte lateral de su línea media.* *

miento la cisura que nos ocupa, notamos que se ensancha ó bifurca, formando una gran escotadura que da entrada á la extremidad inferior del istmo, y cuyas dos ramas, contorneando á los pedúnculos cerebrales y á los tubérculos bigéminos, vuelven á reunirse para establecer continuidad con la que corresponde al punto más alto.

La escotadura que facilita el paso á los pedúnculos de referencia constituye por los lados y delante un surco muy profundo, llamado *hendidura de Bichat ó gran hendidura cerebral,* en donde está alojada la expansion vascular, denominada *tela coroídea.*

---

* 1 y 1. Istmo del encéfalo.—2. Bulbo raquídeo.—3. Protuberancia anular.—4. Pedúnculo cerebral.—5 y 6. Tubérculos bigéminos.—7. Capa óptica.—8. Glándula pituitaria.—9. Tallo pituitario.—10. Nervio óptico.—11. Cerebelo.—12, 12 y 12. Hemisferio cerebral.—13. Ventrículo del hemisferio.—14. Cuerpo estriado.—15. Cuerno de Ammon.—16. Lóbulo olfativo.—17. Ventrículo del lóbulo olfativo.

2.° Hemisferios cerebrales. (Figs. 123, 124, 128 y 129).

Definicion.—Damos este nombre *á dos segmentos iguales del óvalo encefálico, que no sólo ocupan la region inferior del cráneo, sino que están separados del cerebelo por la tienda de este órgano, y se encuentran aislados el uno del otro por la lámina falciforme de la dura-madre.*

Division.—Cada uno de los hemisferios tiene *cuatro caras* y *dos extremidades*. Las caras son *anterior, posterior, externa* é *interna,* y las extremidades *superior* é *inferior.*

La *cara anterior* es convexa, y se halla protegida por la bóveda del cráneo formada por el parietal y el frontal.—La *posterior* es irregular, y toca al esfenóides.—La *externa* se confunde insensiblemente con la anterior, y descansa en la porcion escamosa del temporal.—La *interna* es plana; mira á la cisura inter-lobular, y se encuentra separada del ovóide opuesto por medio de la hoz del cerebro.—La *extremidad superior* es la más gruesa, y está en contacto con la tienda del cerebelo.—La *inferior* se aloja en la fosa compuesta por la apófisis crista-galli, el frontal y el esfenóides.

3.° Circunvoluciones cerebrales. (Figs. 123, 124, 127, 128 y 129).

Llámanse así las porciones del cerebro circunscritas por los pliegues ó surcos más ó ménos profundos de su superficie externa, las cuales parece que tienen por objeto aumentar considerablemente la extension de de la masa nerviosa.

4.° Lóbulos mastoídeos ó esfenoidales. (Fig. 124).

El lóbulo mastoídeo es una eminencia voluminosa, hueca y piriforme, situada en el punto más elevado de la cara posterior de cada hemisferio, cuya eminencia, no sólo concurre á la formacion de la gran hendidura, sino que constituye el fondo de la porcion refleja de los ventrículos inferiores.

5.° Cisura de Silvio. (Fig. 124).

Consiste en una depresion transversal, practicada debajo del quiasma de los nervios ópticos y de los lóbulos mastoídeos, sirviendo de lecho á la arteria cerebral media.

6.° Lóbulos olfativos ó etmoidales. (Figs. 123, 124, 128 y 129).

El lóbulo olfativo es una especie de apéndice hueco, blanco y oval que, extendiéndose desde la cara posterior de cada medio esferóide hasta la fosa etmoidal en donde se aloja, comunica con los ventrículos laterales, y se considera como el primer nervio craneal.

Dicho apéndice consta de *dos raíces blancas, externa ó interna.*—La *primera* forma parte de una circunvolucion larga que circunda por fuera al lóbulo mastoídeo.—La *segunda* es la más corta, y nace de la cara respectiva del hemisferio, un poco más abajo de la comisura del segundo par cerebral. En el espacio que dejan estas dos raíces se distingue una ligera eminencia triangular, que constituye el *núcleo extra-ventricular del cuerpo estriado.*

B. *Conformacion interior del cerebro.*

En el espesor del segmento principal del encéfalo encontramos las partes siguientes: 1.° *Cuerpo calloso ó gran comisura.* 2.° *Ventrículos inferiores.* 3.° *Septum lúcidum.* 4.° *Trígono cerebral.* 5.° *Hipocampo.* 6.° *Cuerpos estriados.* 7.° *Tela coroídea* y *plexo coróides.*

1.° Cuerpo calloso ó gran comisura. (Figs. 127, 128, 130 y 131).

Definicion.—Damos este nombre *á una lámina nerviosa blanca y casi cuadrilátera, colocada transversalmente en el fondo de la cisura inter-lobular y delante de los ventrículos cerebrales; cuya lámina, no sólo forma una comisura que une á los dos hemisferios, sino que compone la pared anterior de dichos espacios.*

Division.—El cuerpo calloso tiene *una cara anterior* y *otra posterior, dos bordes laterales, una extremidad superior* y *otra inferior.*

La *cara anterior* es libre en su línea media; corresponde por este punto al fondo de la cisura inter-lobular; está recorrida de arriba abajo por dos cordones blancos unidos ó *tractus longitudinales del cuerpo calloso,* y se encuentra cubierta en lo restante de su extension por la sustancia de los hemisferios.—La *posterior* puede suponerse dividida en dos mitades laterales por

la insercion del septum lúcidum, y éstas componen las bóvedas de los ventrículos inferiores.—Los *bordes laterales* se confunden con la materia blanca ó central de los medios esferóides cerebrales.—La *extremidad superior* aparece en la profundidad de la gran cisura, cuando destruimos la adherencia que existe delante de dichos esferóides, bajo forma de un rodete redondeado y dirigido atrás, el cual se pierde en la parte media del trígono, y se prolonga á la vez por delante de las cavidades ventriculares, trazando dos ángulos, cuyos lados terminan en el centro del cerebro.—La *inferior* se comporta de una manera análoga entre los lóbulos correspondientes de este órgano.

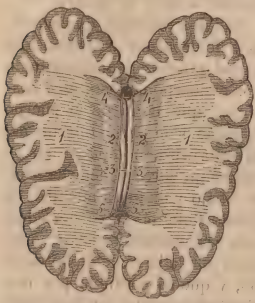

FIGURA 130.—*Cuerpo calloso, despues de haber levantado la parte anterior de los hemisferios cerebrales.* *

2.º Ventrículos inferiores cerebrales ó laterales.

(Figs. 127, 128, 129 y 130).

DEFINICION.—Los ventrículos inferiores *son dos cavidades grandes é irregulares practicadas en el seno de los hemisferios, las cuales, aplicándose la una á la otra en su mitad inferior, se hacen divergentes hácia arriba, afuera y atrás, para comunicar con los espacios de los lóbulos mastoídeos.*

DIVISION.—En las cavidades del cerebro podemos admitir *una region superior ó refleja* y *otra inferior.*

La *region superior* está situada detrás de la masa nerviosa; tiene el aspecto de un conducto estrecho y encorvado; termina en forma de saco en el espesor del lóbulo mastoídeo, y en su fondo se encuentra alojada la extremidad curva del hipocampo y del plexo coróides.—La *region inferior* se halla aislada de la del ventrículo opuesto por medio del septum lúcidum y por el vér-

* 1 y 1. Centro oval de Vieg d'Azyr.—2 y 2. Fibras transversales del cuerpo calloso.—3 y 3. Tractus longitudinales.—4 y 4. Astas ó ángulos de la extremidad superior.—5 y 5. Astas de la extremidad inferior.

tice del trígono cerebral, estableciendo comunicacion entre sí y con el ventrículo medio á expensas del *orificio de Monro.*

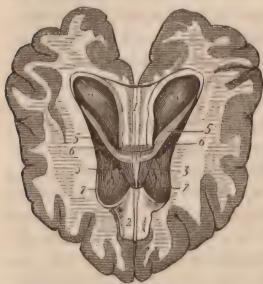

FIGURA 131.—*Parte anterior de los ventrículos inferiores ó laterales del Perro, abierta por la ablacion de de su bóveda.*

Las dos regiones que acabamos de describir presentan *una pared anterior* lisa, constituida por el cuerpo calloso; *otra posterior,* que contiene el cuerpo estriado y la parte interna del hipocampo, notándose en su centro un surco oblicuo de arriba abajo y de fuera adentro, en donde flota el plexo coróides; *una extremidad inferior,* ocupada por la base de dicho cuerpo, y que se continúa por una abertura estrecha con la cavidad del lóbulo olfativo; *otra superior,* que se confunde insensiblemente con el saco de la porcion refleja.

Todas estas paredes se hallan tapizadas por una membrana llamada *aragnóides ventricular,* la cual, como los demás tegumentos serosos, exuda un humor abundante, límpido y transparente, que tiene mucha analogía con el líquido céfalo-raquídeo. Dicha membrana se prolonga hácia la cavidad del lóbulo etmoidal, y entra por el agujero de Monro para vestir al ventrículo medio.

3.º Septum lúcidum ó tabique transparente. (Figs. 128 y 131).

DEFINICION.—Damos este nombre *á una lámina nerviosa blanca, delgada y transparente, que separa á manera de un tabique vertical á los dos ventrículos cerebrales.*

DIVISION.—El septum lúcidum tiene *dos caras laterales, un borde anterior* y *otro posterior, una extremidad superior* y *otra inferior.*

Las *caras laterales* son planas, y están tapizadas por la membrana propia de los ventrículos.—El *borde anterior* se fija en el

* 1. Cuerpo calloso.—2. Parte inferior de éste dirigida hácia abajo despues de haber destruido el septum lúcidum.—3 y 3. Trígono cerebral.—4 y 4. Hipocampo.—5 y 5. Cinta del hipocampo.—6 y 6. Plexos coróides.—7 y 7. Cuerpos estriados.

cuerpo calloso.—El *posterior* se inserta en el dorso del trígono.—La *extremidad superior* es puntiaguda.—La *inferior* tiene el aspecto de una espátula.

4.º Trígono cerebral ó bóveda de tres ó cuatro pilares. (Figs. 125, 128 y 131).

Definicion.—Llámase así *una pieza impar del armazon interior del cerebro, casi toda blanca y de figura de un triángulo isósceles, situada en la línea media de los ventrículos inferiores, delante del agujero de Monro y de las capas ópticas, y separadas de estas últimas por la tela coroídea y el hipocampo.*

Division.—Admitimos en el trígono *una cara anterior* y *otra posterior, una base* y *un vértice.*

La *cara anterior* recibe la insercion del borde posterior del septum lúcidum.—La *posterior* descansa sobre la tela coroídea que cubre las capas ópticas.—La *base* mira arriba y se confunde con el cuerpo calloso. De cada uno de sus ángulos nace una lámina que constituye los *pilares superiores* del órgano, los cuales, dirigiéndose hácia la superficie del hipocampo, forman la capa cortical de esta circunvolucion profunda del cerebro.—El *vértice* se suelda tambien al cuerpo calloso; limita por delante el agujero de Monro, y envia otras dos prolongaciones, que componen los *pilares inferiores.* Estos pasan por debajo de la comisura cerebral inferior; se encorvan atrás y arriba; atraviesan el espesor de las capas ópticas por los lados del ventrículo medio, y terminan en el tubérculo pisiforme.

5.º Hipocampo ó cuernos de Ammon. (Figs. 128 y 131).

Definicion —El hipocampo *es una circunvolucion interior del cerebro, blanca por su superficie externa y gris por la interna, de figura de las astas de la vaca, situada en el suelo de la parte inferior de los ventrículos laterales, y sigue ocupando la porcion refleja de las mismas cavidades.*

Division.—Los cuernos de Ammon tienen *una cara anterior* y *otra posterior, una extremidad superior* y *otra inferior.*

La *cara anterior* es plana por abajo y convexa por arriba.—La *posterior* es tambien plana por abajo, cóncava en lo restante de su extension, y descansa sobre la tela coroídea que cubre las capas ópticas.—La *extremidad superior* es curvilínea; ocupa el

fondo del saco del lóbulo mastoídeo, y la lámina blanca que la cubre forma en su borde cóncavo una orla, llamada *cinta ó ténia del hipocampo,* de la cual nace el plexo coróides.—La *extremidad inferior* es recta; se une á la del lado opuesto, y está colocada detrás de la parte media del trígono.

6.º Cuerpos estriados ó acanalados. (Figs. 125 y 130).

Definicion.—Damos este nombre á *dos eminencias nerviosas piriformes, de color gris y atravesadas por las fibras blancas longitudinales del istmo que van á perderse en los hemisferios, situadas en el fondo de las regiones inferiores de los ventrículos laterales, en direccion oblicua de arriba abajo y de fuera adentro, y constituyen el núcleo intra-ventricular de los mismos cuerpos estriados.*

Division.—Suponemos que cada uno de estos órganos tienen *una cara externa* y *otra interna, una base* y *un vértice.*

La *cara externa* es lisa y convexa, hallándose limitada por un surco, que forma el ángulo de union del fondo con la bóveda del ventrículo.—La *interna* es tambien lisa y convexa, y se encuentra separada de la capa óptica y del cuerno de Ammon por otro surco oblicuo hácia dentro y abajo, en el cual flota el *plexo coróides.* En la profundidad de este surco distinguimos la *cinta semicircular,* especie de cordon aplanado, que se pierde en la inmediacion del orificio de Monro, y que, contorneándose por fuera del nervio óptico hasta un centímetro de distancia de su quiasma, compone un manojo circular alrededor de la extremidad terminal del istmo, para dar paso á las fibras de ésta que penetran en los hemisferios.—La *base* corresponde al saco inferior del ventrículo.—El *vértice* desaparece en la entrada de la porcion refleja de la misma cavidad cerebral.

7.º Tela coroídea y plexo coroides. (Figs. 128 y 131).

Definicion de la tela coroídea.—Llámase así *una expansion vascular que procede de la pia-madre, cuando ésta penetra en el cerebro por la gran hendidura de este órgano, cuya expansion, colocándose entre la capa óptica y el cuerno de Ammon, termina detrás de la cinta del hipocampo, para dar lugar al siguiente.*

Definicion del plexo coróides.—Damos este nombre *á una*

especie de cordon rojo y granugiento, suspendido del borde externo de la tela coroídea, y que, extendiéndose desde la base de los cuerpos estriados hasta el fondo del saco del lóbulo mastoídeo, sostiene una red vascular con muchos glóbulos calcáreos, y da orígen á la gran vena de Galeno.

DIVISION.—Dicho plexo tiene *una cara anterior* y *otra posterior, una extremidad inferior* y *otra superior.*

Las *caras anterior* y *posterior* se asimilan á la forma de los órganos vecinos.—La *extremidad inferior* es la más voluminosa; se continúa insensiblemente con la tela coroídea; ocupa la cisura oblicua que atraviesa la region respectiva del ventrículo, y establece union con el plexo del lado opuesto, formando un cordon vascular que pasa por detrás del trígono, y salva el agujero de Monro.—La *superior* es delgada, y flota por la superficie del asta del hipocampo, para entrar en el saco del lóbulo mastoídeo.

C. *Estructura del cerebro.*

La masa cerebral está compuesta, como la del cerebelo, de *sustancia gris* y *blanca.*

La *sustancia gris* se extiende por toda la superficie del cerebro, penetrando hasta la profundidad de los pliegues que circunscriben sus muchas circunvoluciones, constituyendo la *capa cortical*, que es susceptible de descomponerse en otras varias, separadas por laminitas finísimas de materia blanca, siendo una de éstas la que forma la película exterior de las eminencias cerebrales.

Segun Baillarger y Köliker las capas grises y blancas de la corteza del órgano que nos ocupa se encuentran sobrepuestas por el órden siguiente: 1.° *Película blanca superficial.* 2.° *Capa gris.* 3.° *Primera capa blanca.* 4.° *Capa rojo-amarilla ó porcion externa.* 5.° *Segunda capa blanca.* 6.° *Capa rojo-amarilla ó porcion interna.* En todas éstas se distinguen células con pigmento y con varias prolongaciones, para ponerse en comunicacion con los tubos tenuísimos de los hemisferios, cuyas células son tanto más pequeñas y raras, cuanto más pálidas son las capas.

La *sustancia blanca* está oculta en el espesor de los medios

esferóides, constituyendo un núcleo enorme, que ha recibido por su forma el nombre de *centro oval de Vicq d'Azyr,* núcleo que, unido al del esferóide opuesto por intermedio del cuerpo calloso, compone el *centro oval de Vieussens.* Esta masa blanca envia un manojo de tubos á cada circunvolucion, de una manera semejante á como lo hace la del cerebelo.

Cuando se expone el cerebro á la accion del ácido nítrico, y se deseca convenientemente, notamos con facilidad que la sustancia blanca está formada de tubos ó fibras finas y divergentes en todos sentidos, las cuales corresponden por su extremidad concéntrica al centro del hemisferio y por la excéntrica ó periférica á la cara interna de la corteza gris de las circunvoluciones.

Tratando de inquirir cómo estas fibras se relacionan con las del istmo, distinguimos, prévias preparaciones delicadas, que marchan por el espesor del cuerpo estriado, en donde aparecen bajo el aspecto de un núcleo prolongado, que recibe el nombre de *doble centro semicircular de Vieussens.* De este sitio pasan hácia fuera de la cavidad ventricular, extendiéndose hasta el centro del hemisferio, en cuyo punto se continúan con una parte de los tubos que lo constituyen.

Las *fibras transversales* que componen el cuerpo calloso se pierden por sus extremidades en la sustancia blanca de dichos hemisferios, dirigiéndose las unas adelante y atrás y arriba las otras.

Diferencias del cerebro.—Los *hemisferios* del *Buey* son más anchos por arriba, y su forma es casi cónica.—Las *circunvoluciones* tienen más extension, pero son en menor número.—Los *ventrículos* no presentan nada de particular; sólo notamos que la cinta del hipocampo es mucho más ámplia.

El *Cerebro del Cerdo* presenta ménos eminencias que el de los rumiantes.

El mismo órgano del *Perro,* del *Gato* y del *Conejo* posee un número menor de circunvoluciones que el de los didáctilos y los paquidermos. Su volúmen se reduce hácia los lóbulos anteriores, y en la extremidad de los hemisferios forman una especie de espolon, que se aloja en la fosa etmoidal.—El *cuerpo estriado* es más grande, y su superficie ofrece un color gris.—Los *lóbulos olfatorios* del perro tienen un desarrollo extraordinario.

ARTÍCULO XXXVI.

De los nervios ó cordones nerviosos.

Definicion.—Damos este nombre *á unos órganos que, bajo forma de cordones blancos y de diferente espesor, parten de cada lado y á igual distancia del eje céfalo-raquídeo, los cuales, ramificándose hasta el infinito, terminan en los diversos órganos de la economía animal, y están destinados á la conductibilidad y á la escitabilidad, ó á lo que Vulpian ha llamado neurilidad.*

Division.—Los nervios se distinguen en *craneales, raquídeos* y *gran simpático.*

§ I. NERVIOS CRANEALES, ENCEFÁLICOS Ó CEREBRALES.

Definicion.—Llámanse así *doce pares de cordones blancos que, naciendo ordenadamente de derecha é izquierda del cráneo, se distribuyen por las diferentes partes de la cabeza.*

La clasificacion de los nervios craneales ha experimentado muchas modificaciones. Los autores antiguos sólo admitieron erróneamente siete pares. Willis fué el primero que estableció sobre base, al parecer indestructible, una nomenclatura fundada en la sucesion de los orificios ósteo-fibrosos que han de salvar los cordones para dirigirse afuera de la cavidad del cráneo, y como estos orificios son nueve, de aquí el número de pares que admitió. A fines del siglo XVIII, Sœmmering y Vicq d'Azyr demostraron que la clasificacion de Willis era susceptible de objeciones. Presenta, en efecto, dos grandes inconvenientes: consiste el primero en colocar entre los nervios encefálicos al suboccipital, que pertenece á la série de los espinales; estriba el segundo en confundir bajo un mismo nombre nervios muy diferentes por su distribucion y usos. Estos dos últimos autores y Haller eliminaron al nervio suboccipital, y desdobla-

ron el sétimo par de Willis, descomponiendo el octavo en tres distintos.

Division. —A ejemplo de Haller, Soemmering y Vicq d'Azyr, admitimos *doce pares de nervios encefálicos,* que son, contados de abajo arriba en los solípedos y de delante atrás en el hombre:

Primer par ó nervios olfatorios.
Segundo par ó nervios ópticos.
Tercer par ó nervios motores oculares comunes.
Cuarto par ó nervios patéticos.
Quinto par ó nervios trigéminos.
Sexto par ó nervios motores oculares externos.
Sétimo par ó nervios faciales.
Octavo par ó nervios auditivos.
Noveno par ó nervios gloso-faríngeos.
Décimo par ó nervios pneumogástricos.
Undécimo par ó nervios accesorios ó espinales.
Duodécimo par ó nervios hipoglosos grandes.

Estos nervios difieren mucho entre sí. Sin embargo, presentan caractéres que son comunes á algunos de ellos, y que permiten dividirlos en los *tres grupos* siguientes:

1.° Nervios de sensibilidad especial, que comprenden el.....	Primer par ó nervios olfatorios. Segundo par ó nervios ópticos. Octavo par ó nervios auditivos.
2.° Nervios motores ó de simple raiz, que abrazan el.....	Tercer par ó nervios motores oculares comunes. Cuarto par ó nervios patéticos. Sexto par ó nervios motores oculares externos. Sétimo par ó nervios faciales. Undécimo par ó nervios accesorios ó espinales. Duodécimo par ó nervios hipoglosos grandes.
3.° Nervios mixtos ó de doble raiz, que abarcan el.....	Quinto par ó nervios trigéminos. Noveno par ó nervios gloso-faríngeos. Décimo par ó nervios pneumogástricos.

Describiremos los nervios encefálicos por el órden primeramente expuesto, prévia insercion de un cuadro sinóptico, en el cual no sólo pueden leerse dichos cordones, sino tambien los ramos que de ellos emanan.

LOS DOCE PARES DE NERVIOS CRANEALES Ó ENCEFÁLICOS RECIBEN LOS NOMBRES SIGUIENTES:

- PRIMER PAR Ó NERVIOS OLFATORIOS.
- SEGUNDO PAR Ó NERVIOS ÓPTICOS.
- TERCER PAR Ó NERVIOS ÓCULO-MOTORES COMUNES.
- CUARTO PAR Ó NERVIOS PATÉTICOS.
- QUINTO PAR, NERVIOS TRIGÉMINOS Ó TRI-FACIALES, que se dividen en...
  - Rama ó nervio oftálmico, que da...
    - El nervio surciliar ó frontal.
    - El nervio lagrimal.
    - El nervio nasal ó púlpebro-nasal.
  - Rama ó nervio maxilar anterior, que emite.....
    - El nervio orbitario.
    - El gran nervio palatino ó palatino inferior.
    - El nervio estafilino ó palatino superior.
    - El nervio nasal ó esfeno-palatino.
    - Los ramos dentarios anteriores.
    - Los ramos suborbitarios.
  - Rama ó nervio maxilar posterior, que produce
    - El nervio masetérico, que emite.....
      - Ramos para el masétero.
      - El temporal profundo posterior.
      - El temporal profundo medio.
      - Filetes al terigoideo externo.
    - El nervio bucal, que despide.....
      - Ramo orbitario del crotafitas ó temporal profundo anterior.
      - Ramitos para la glándula molar.
      - Filetes para la mucosa labial.
    - El nervio temporal.
    - El nervio lingual.
    - El nervio milo-hioídeo.
    - Los ramos dentarios posteriores.
    - Los nervios mentonianos y del labio posterior.
- SEXTO PAR Ó NERVIOS MOTORES OCULARES EXTERNOS.
- SÉTIMO PAR, NERVIOS FACIALES Ó PEQUEÑOS SIMPÁTICOS, que dan origen á.....
  - El nervio petroso superficial grande.
  - El nervio petroso superficial pequeño.
  - El filete del músculo del estribo.
  - La cuerda del tímpano ó nervio tímpano-lingual.
  - El ramo anastómico del pneumogástrico.
  - El nervio del estilo-hioídeo.
  - El nervio del digástrico.
  - El nervio del querato-hioídeo grande.
  - El ramo cervical.
  - Los filetes para la parótida y la bolsa gutural.
  - El nervio auricular posterior.
  - El nervio auricular medio.
  - El nervio auricular anterior.
  - El plexo subzigomático ó union de las ramas del facial con el temporal superficial.
- OCTAVO PAR ÓNERVIOS AUDITIVOS, divididos en.....
  - Rama anterior, limácea ó mayor.
  - Rama posterior, vestibular ó menor.
- NOVENO PAR ÓNERVIOS GLOSO-FARÍNGEOS, de los cuales salen.....
  - Ramitos linguales.
  - El ramo de Jacobson con sus ramos petrosos profundos grande y pequeño.
  - Los filetes de comunicacion con el gánglio cervical anterior ó superior.
  - El ramo para el plexo carotídeo.
  - El ramo faríngeo que, con el del pneumogástrico, forman un plexo en la bolsa gutural.
- DÉCIMO PAR, PNEUMOGÁSTRICOS Ó VAGOS, que envian...
  - El ramo anastómico del facial.
  - Los filetes de comunicacion con el gánglio cervical anterior.
  - El ramo laríngeo con su rama esofágica.
  - El nervio laríngeo superior con sus ramos ascendentes y descendentes y con el laríngeo externo.
  - Los filetes de comunicacion con el gánglio cervical posterior.
  - El nervio laríngeo inferior, recurrente ó traqueal recurrente.
  - Los ramos del plexo bronquico.
  - Los cordones esofágicos superior é inferior.
- ONCE PAR ÓNERVIOS ESPINALES, que abandonan
  - Uno ó dos filetes plexiformes para el gánglio cervical anterior.
  - Un ramo grueso para el músculo esterno-maxilar.
  - Un ramo para el mastóido-humeral.
  - Varios ramitos para el trapecio cervical.
- DOCE PAR ÓNERVIOS HIPOGLOSOS GRANDES, que despiden.
  - Ramo anastómico con el primer par cervical.
  - Filetes para el gánglio cervical anterior y para el plexo gutural.
  - Filetes para los músculos milo-hioídeo, basio-gloso y genio-hioídeo.
  - Ramas terminales ó motrices de la lengua.

1.º Primer par ó nervios olfatorios. (Figs. 123, 124, 128 y 129.

Definicion.—El primer par cerebral *es el que está representado por un lóbulo grisáceo contínuo con los hemisferios por dos pedículos ó raíces blancas, las cuales, suministrando en su extremidad inferior una borla de filetes que atraviesan los orificios de la lámina cribosa del etmóides, y distribuyéndose en la pituitaria que tapiza el fondo de las cavidades nasales, constituyen la parte esencial del aparato de la olfacion.*

Division.—El nervio del olfato puede dividirse en *dos porciones,* llamadas *intra-craneana* é *intra-nasal.*

Porcion intra-craneana ó lóbulo olfatorio.—Es contínuo con el encéfalo por dos raices blancas, *externa* é *interna.*—La *primera* nace de una eminencia nerviosa cerebral, que circunda por fuera al lóbulo mastoídeo.—La *segunda* se prolonga de abajo arriba; penetra en la cisura inter-lobular por debajo del quiasma de los nervios ópticos, y se confunde con las circunvoluciones de los hemisferios. Las fibras que componen estas dos raices se juntan en su mayor parte con las del cuerpo estriado, y terminan en las células que forman la sustancia gris del mismo.

Las extremidades inferiores de las dos raices expresadas se unen en ángulo agudo, y constituyen una cinta ancha terminada por un abultamiento ganglionar ovalado, que se aloja en la fosa etmoidal.

Porcion intra-nasal.—Se halla representada por un número variable de filetes nerviosos que, arrancando de la cara posterior ó gris del gánglio etmoidal, y atravesando los orificios de la lámina cribosa, se distribuyen en la membrana pituitaria. Estos filetes son blandos en su orígen; pero cuando salvan dichos orificios, se proveen de un neurilema que procede de la dura-madre. Una vez dentro de la cavidad nasal se dividen en dos manojos, *menor* y *mayor.*—El *primero* sigue un camino descendente, y se ramifica en la parte más elevada de la cara respectiva del tabique divisorio de las narices.—El *segundo* se distribuye en la mucosa que cubre las láminas óseas que componen las conchas etmoidales, formando hermosos pinceles que se mezclan con las divisiones de la rama etmoidal de la arteria oftálmica.

2.º Segundo par ó nervios ópticos. (Figs. 124, 126, 128 y 129).

Definicion.—El nervio óptico *es un cilindro grueso y blanco, situado en la cara posterior del cerebro y debajo de la glándula pituitaria, cuyo cilindro, tomando orígen en las capas ópticas y en los tubérculos cuadrigéminos, aplicándose al del lado opuesto en la cara interna del esfenóides para constituir el quiasma, saliendo del cráneo por el conducto de su mismo nombre, y atravesando la esclerótica y la coróides, termina en la cavidad del globo del ojo, constituyendo la membrana retina, que es el agente principal de la vista.*

Division.—Dicho nervio presenta *tres porciones* distintas, llamadas *superior* ó de *orígen, media* ó *quiasma* é *inferior* ó *terminal.*

Porcion superior ó de orígen.—El segundo par encefálico nace de los cuerpos geniculados de las capas ópticas y de los tubérculos cuadrigéminos por una cinta blanca, que se dirige de delante atrás y de abajo arriba, para contornear el pedúnculo cerebral. Esta cinta se estrecha gradualmente en su trayecto; camina oblicua de arriba abajo y de fuera adentro, y cuando llega á la fosita óptica del esfenóides, adquiere la forma de un cordon grueso y cilíndrico.

Porcion media, comisura ó quiasma.—Colocado dicho cordon en la fosita óptica, se une al del lado opuesto, y dan lugar á una anastómosis en codo denominada *quiasma, union, cruzamiento ó comisura de los nervios ópticos,* la cual da insercion en su cara profunda á una lámina gris, descrita con el calificativo de *raiz gris del segundo par encefálico,* y que sólo está destinada á cerrar la extremidad inferior del tercer ventrículo.

El carácter de esta obra no nos consiente la exposicion de las diferentes teorías emitidas acerca del modo de unirse los dos cilindros del quiasma. Nos limitaremos, pues, á manifestar lo que han demostrado las disecciones más delicadas y las anatomías comparada y patológica.

La mayor parte de los tubos internos del cilindro óptico derecho pasan al izquierdo y vice versa. Las fibras externas son las que se continúan por el mismo tronco desde su orígen hasta su terminacion.

Porcion inferior ó terminal.—Principia en la misma co-

misura; se desvia afuera y abajo; entra en el conducto de su nombre; sale por el orificio inferior de este tubo óseo; colócase entre los cuatro manojos del músculo recto posterior; experimenta una estrangulacion en el momento en que alcanza al punto más declive del polo oculto del globo del ojo; horada la esclerótica y la coróides, y se ensancha en la cara interna de la última, para constituir la *retina*. (Fig. 156).

La porcion inferior del nervio óptico está cubierta por un *doble neurilema*, mientras que la superior y media se hallan desprovistas de envolturas protectoras.—El *neurilema externo* es una vaina fibrosa blanca que procede de la dura-madre, y que se extiende desde el orificio de salida del conducto antedicho hasta la esclerótica.—El *neurilema interno* emana de la aracnóides, y envia una multitud de tabiques destinados á separar los tubos nerviosos.

3.° Tercer par ó nervios motores oculares comunes.
(Figs. 124 y 132).

Definicion.—El nervio motor ocular comun *está representado por un cordon de poco espesor, situado debajo del puente de Varólio y encima de la glándula pituitaria; cuyo cordon, tomando origen en los pedúnculos del cerebro, saliendo del cráneo por el conducto supesfenoidal mediano, y perforando la vaina ocular, se ramifica en la mayor parte de los músculos del ojo, para desempeñar el oficio que su nombre indica.*

Division.—El tercer par encefálico se halla formado de *tres porciones* llamadas *superior* ó *de origen, media* ó *supesfenoidal* é *inferior* ó *terminal*.

Porcion superior ó de origen.—El nervio que nos ocupa emana de los pedúnculos cerebrales, de cerca de la cisura interpeduncular, y á igual distancia del tubérculo pisiforme y de la protuberancia. En su nacimiento presenta siete ú ocho raices que, caminando por el espesor de dichos pedúnculos, y dirigiéndose arriba y atrás, se pierden en la sustancia de dos núcleos unidos en su línea media, y que Stilling ha encontrado delante del borde inferior del mesocéphalo.

Porcion media ó supesfenoidal.—De la fusion de las expresadas fibras resulta un tronco aplanado, que primero se dirige afuera, caminando luego adentro y abajo para entrar en el

conducto supesfenoidal mediano, en union del sexto par y de la rama oftálmica del trigémino, y sale del cráneo por el hiato orbitario.

FIGURA 132.—*Nervios del ojo del Caballo.* *

Porcion inferior ó terminal.—Fuera del cráneo y en el fondo de la órbita, el nervio que describimos atraviesa la vaina ocular, y se divide inmediatamente en varios ramos destinados al órbito-palpebral, á los rectos superior, interno é inferior y al oblicuo pequeño. De todos estos ramos ninguno es tan largo como el que se distribuye en el último músculo, puesto que, despues de recorrer el sitio de su principal destino, se dirige afuera, y cursa por debajo del recto inferior.

4.° Cuarto par ó nervios patéticos. (Figs. 124 y 132).

El nervio patético es el más delgado de todos los craneales. Nace de la cinta de Reil y de cerca del punto más elevado de los tubérculos cuadrigéminos, por dos raices cortas que alcanzan al borde inferior de la válvula de Vieussens, en donde existen algunas células que componen un núcleo particular; se dirige afuera, atrás y abajo para adquirir una situacion superficial; sigue acompañado de la rama anterior del trigémino hasta la entrada de los conductos supesfenoidales; camina por el más pequeño; sale del cráneo por el hiato orbitario; perfora la vaina ocular; cursa por la cara profunda del oblicuo grande; se distribuye en su sustancia, y constituye el principal escitante de la contractilidad involuntaria de este músculo.

---

* 1. Rama oftálmica del quinto par.—2. Nervio pálpebro nasal.—3. Nervio lagrimal.—3.' Rama temporal de este nervio.—4. Nervio surciliar.—5. Nervio óculo-motor externo.—6. Nervio patético.—8, 9, 10 y 11. Ramas del óculo-motor comun.—12. Nervio maxilar anterior.—13 y 14. Ramas orbitarias de este nervio.

5.º Quinto par ó nervios trigéminos.

(Figs. 124, 125, 126, 132, 133, 134, 135 y 137).

Definicion.—El trigémino ó *trifacial de Chaussier es el nervio más voluminoso de todos los encefálicos, situado al lado de la extremidad del arco de la protuberancia, debajo del sétimo y octavo pares, y compuesto de dos raices unidas por el gánglio de Gasser, cuyo nervio emite tres ramas que se subdividen en varios ramos secundarios, destinados á la neurilidad de muchos órganos de la cabeza.*

Division.—La complicada constitucion del trifacial, la variedad de oficios que desempeña y sus múltiples relaciones con el gran simpático, nos obligan á describirlo con alguna detencion. Estudiaremos, pues, en el gran nervio encefálico *una raiz sensitiva* y *otra motora*, el *gánglio de Gasser*, la *rama oftálmica*, la *maxilar anterior* y la *maxilar posterior*.

Raiz sensitiva ó mayor.—Es curvilínea, aplanada de delante atrás, y de un centímetro de longitud. Emana de la extremidad del arco del puente de Varólio y de cerca del pedúnculo cerebeloso medio; camina atrás y abajo hasta la porcion inferior del agujero rasgado, y penetra en el gánglio de Gasser. Siguiendo á dicha raiz por el espesor del mesocéphalo, distinguimos con fácilidad que las fibras que la componen se dividen en *dos manojos, superior* ó *inferior*.—El *primero* pasa por delante de la protuberancia para continuarse con los cuerpos restiformes, y, por consecuencia, con los cordones superiores de la médula.—El *segundo* se hace divergente, y sus tubos terminan en una masa de células, situada al nivel de los pedúnculos cerebelosos inferiores y próxima al cordon intermedio del bulbo. Las fibras de este manojo, ó las células que las reciben, se comunican con varios nervios cerebrales, y especialmente con los pneumogástrico, gloso-faríngeo, hipogloso, facial y auditivo.

Raiz motora ó menor.—Presenta la forma de una cinta estrecha, que parte del mesocéphalo y del lado interno de la raiz sensitiva; camina hácia abajo; pasa por detrás del gánglio de Gasser; cruza diagonalmente de dentro afuera á este abultamiento nervioso, y se adhiere de la manera más íntima con las fibras del nervio maxilar posterior. Los tubos que constituyen la raiz que nos ocupa atraviesan la protuberancia, y se

pierden en un núcleo de sustancia gris, situado cerca de la línea media de aquella.

Gánglio de Gasser ó semilunar.—Este abultamiento nervioso tiene la figura de su nombre, y su concavidad mira arriba y adentro. Se halla situado en medio de la sustancia fibro-cartilaginosa que obtura parcialmente el agujero rasgado, y que fracciona esta abertura irregular en varios orificios secundarios. La cara anterior del gánglio se encuentra protegida por la duramadre, que recibe á la vez algunos filetes eferentes del mismo nudo nervioso.

De dicho abultamiento parten *dos ramas.*—La *primera,* despues de recorrer la cisura externa de la cara intra-craneana del esfenóides, se divide en *otras dos,* que reciben el nombre de *rama ó nervio oftálmico* y de *rama ó nervio maxilar anterior.*—La *segunda* se dirige atrás y afuera del cráneo por el agujero rasgado, y constituye la *rama ó nervio maxilar posterior.*

Rama ó nervio oftálmico de Willis.—Es la menor de las tres, y nace del gánglio de Gasser por un tronco comun á ella y á la maxilar anterior. Entra en el conducto supesfenoidal mediano con los óculo-motor comun y externo, y ántes de abandonar el tubo óseo, produce *tres nervios* llamados *frontal ó surciliar, lagrimal* y *nasal ó pálpebro-nasal.*

Estos tres cordones salen por el hiato orbitario, y despues de perforar la vaina ocular, se distribuyen del modo siguiente.

El *nervio frontal ó surciliar* es un ramo voluminoso y aplanado, que marcha casi paralelamente al músculo oblicuo grande del ojo; salva el agujero de su nombre con la arteria respectiva, y se divide en ramitos divergentes que, uniéndose al auricular anterior, se pierden en la piel del párpado superior y en la de la frente.

El *nervio lagrimal* está formado de varios filetes que ascienden entre la vaina ocular y los músculos elevador del párpado y recto superior, y termina en la glándula lagrimal. Uno de estos filetes perfora dicha vaina por detrás de la apófisis orbitaria; sube por la superficie externa de la apófisis zigomática, y se fracciona en hilos secundarios, anastomosándose los unos con los del nervio auricular anterior para formar el plexo del mismo nombre, y terminando directamente los otros en los músculos y tegumentos respectivos de la oreja.

El *nervio nasal ó pálpebro nasal* describe una curva, como la arteria oftálmica, para entrar con ella en el cráneo por el agujero orbitario; recorre la cisura etmoidal que aloja á este vaso; atraviesa la lámina cribosa, y se divide en dos filetes, que se distribuyen en las paredes de la fosa nasal. Antes de salvar el agujero orbitario, el nervio que venimos describiendo envia un ramo largo que camina por el fondo de la órbita; alcanza al ángulo grande del ojo, y se esparce por el saco y conductos lagrimales, por el cuerpo eligrotante y por el párpado inferior, produciendo además las raices sensitivas del gánglio oftálmico.

Rama ó nervio maxilar anterior.—Es la verdadera continuacion del tronco anterior emanado del gánglio de Gasser. Considerando, pues, á este nervio como parte integrante del gánglio, y haciendo caso omiso de la rama oftálmica, descrita ya como una division colateral del mismo, principiaremos manifestando: que ocupa primero la cisura de la cara interna del esfenóides, esculpida ó practicada en el lado externo de la gotera cavernosa; se separa de la rama oftálmica; recorre el conducto mayor supesfenoidal; sale por el hiato orbitario; franquea con la arteria maxilar interna el espacio lleno de materia adiposa que existe entre dicho hiato y el orígen del conducto supmáxilo-dentario; camina por el tubo ósco, y salva su orificio inferior para perderse en la cara.

Los ramos que brotan del cilindro nervioso que nos ocupa son los siguientes: 1.º *Ramo orbitario.* 2.º *Gran nervio palatino ó palatino inferior.* 3.º *Nervio estafilino ó palatino superior.* 4.º *Nervio nasal ó esfeno-palatino.* 5.º *Nervios dentarios.* 6.º *Ramos suborbitarios.* Los cinco primeros se consideran como colaterales, y los últimos como terminales.

El *ramo orbitario* sale de la rama madre en el interior del conducto supesfenoidal; horada la vaina ocular con los filetes del nervio oftálmico, y se divide en dos ó tres ramitos que, llegando al ángulo externo del ojo, y pasando por entre el ribete fibroso de la órbita y la superficie externa de los músculos oculares, no sólo se distribuyen en los párpados, sino tambien en la piel de las regiones inmediatas.

El *gran nervio palatino ó palatino inferior* parte del maxilar anterior, al nivel del hiato orbitario, en union del nasal y del estafilino; recorre el conducto de su nombre con la arteria pa-

lato-labial, y acompaña á este vaso hasta cerca del orificio incisivo. En el interior del expresado conducto da *dos* ó *tres* filetes que, saliendo por orificios particulares, se distribuyen en la cara bucal de la válvula estafilina. Fuera del conducto óseo forma una red plexiforme alrededor de la arteria, y envia filamentos á los tejidos blandos del paladar y á las encias.

El *nervio estafilino* ó *palatino superior* está representado por varios filetes, ordinariamente anastomosados con los del que acabamos de describir. Dichos filetes siguen á la arteria satélite por la cisura de su nombre; contornean hácia delante la apófisis terigoídea, y penetran en el velo del paladar para perderse en su capa adenóide, en sus membranas fibrosa y mucosa y en los músculos faringo y palato-estafilinos.

El *nervio nasal* ó *esfeno-palatino* es más grueso que el precedente, y nace del mismo tronco que los dos anteriores. Acompaña á la arteria del mismo nombre por el agujero nasal, y entra en la cavidad de la nariz, dividiéndose en dos ramos que se distribuyen en la mucosa que tapiza sus paredes.

Los *ramos dentarios* son un conjunto de filetes que emanan de la rama madre en la mayor parte de su trayecto intra-maxilar, los cuales, penetrando en los alvéolos y en las cavidades internas de los dientes, constituyen el elemento sensible de la pulpa de estos órganos sólidos.

Dichos ramos pueden dividirse en *tres grupos*.—Los del *primero* (nervios dentarios posteriores en el hombre) nacen del tronco productor ántes de su entrada en el conducto óseo; recorren este tubo; emiten divisiones á la última y penúltima muelas, y algunos ramitos pasan directamente al seno de la protuberancia maxilar, para perderse en la mucosa que lo cubre.—Los del *segundo* (nervios medios en el hombre) brotan de la rama madre á su paso por detrás de las raices de los dientes molares; penetran en las cavidades de estos, excepto en los dos últimos, y dan algunos filamentos á la membrana de los senos respectivos.—Los del *tercero* (nervio dentario anterior en el hombre) parten de un ramo que despide el cilindro nervioso ántes de su salida del tubo óseo, cuyo ramo, despues de seguir un trayecto bastante largo por el espesor del hueso supmaxilar, produce los filetes destinados á los colmillos y á los incisivos.

Los *ramos suborbitarios* ó *terminales* son un conjunto de cor-

doncitos delgados dispuestos en forma de pincel, los cuales, divergiendo desde el momento en que abandonan el orificio inferior del conducto supmáxilo-dentario, cursando por la cara profunda de los músculos supmáxilo y supnaso-labiales y del piramidal de la nariz, y anastomosándose con un grueso cordon procedente del nervio facial, distribuyen sus finas divisiones en los órganos contráctiles expresados, en los hollares y en el labio anterior.

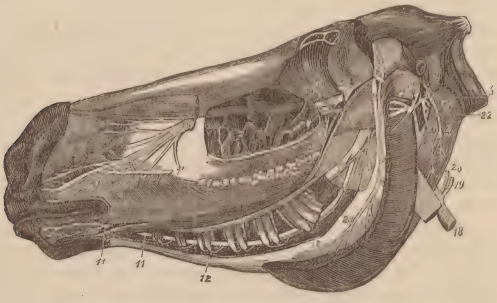

FIGURA 133.—*Vista general de los nervios maxilar anterior y posterior.* (CHAUVEAU).

Rama ó nervio maxilar posterior.—Es una cinta que sale del cráneo por el agujero rasgado; alcanza pronto al lado interno de la articulacion de la mandíbula; adquiere en este sitio la forma cilíndrica; camina hácia abajo, pasando por entre los

* 1. *Nervio facial.*—2. Origen del nervio auricular posterior.—3. Filetes para el músculo estilo-hioideo.—4. Ramo para el digástrico.—5. Tronco del nervio auricular anterior.—6. Origen del filete cervical.—7. Plexo formado por el concurso del facial y del nervio subzigomático ó temporal superficial.—7.' Rama de este plexo unida á los nervios suborbitarios.—15, 11 y 11. *Nervio maxilar posterior.*—8. Nervio subzigomático ó temporal superficial.—9 y 9. Nervio masetérico.—10. Nervio lingual.—12 y 12. Ramos dentarios.—13. Nervio milo-hioideo.—14. Nervio bucal.—15. *Nervio maxilar anterior.*—16. Ganglio esfeno-palatino.—17. Nervio estafilino.—18. Arteria carótida primitiva.—19. Tronco de la occipital.—20. Tronco de la carótida interna.—21. Carótida externa.—22. Tronco de la auricular posterior abrazado por un ángulo del facial.—23. Tronco de la temporal superficial.—24. Arteria maxilar interna.—25. Tronco de la temporal profunda anterior.—26. Ramo orbitario de la dentaria anterior.—27. Arteria bucal.—28. Arteria dentaria posterior.

dos músculos terigoídeos; se coloca entre el externo y la cara profunda del maxilar posterior; llega á la entrada del conducto submáxilo dentario; recorre todo el tubo óseo; sale por el orificio mentoniano, y termina produciendo los nervios de este último nombre.

La rama expresada despide de la gran curva que traza en su camino los *ocho cordones* siguientes: 1.° *Nervio masetérico.* 2.° *Nervio bucal.* 3.° *Nervio del músculo terigoídeo interno.* 4.° *Nervio temporal superficial* ó *subzigomático.* 5.° *Nervio lingual.* 6.° *Nervio milo-hioídeo.* 7.° *Ramos dentarios.* 8.° *Nervios mentonianos.* Los cuatro primeros parten del orígen de la rama y los dos siguientes del punto en que ésta abandona á los dos músculos terigoídeos; los dentarios se escapan del trayecto intra óseo, y los mentonianos constituyen los ramos terminales.

El *nervio masetérico* arranca del tronco principal, en el momento de su salida del cráneo; contornea la cara anterior de la juntura témporo-maxilar; salva la escotadura sigmoídea de la mandíbula; desciende por debajo del masétero, y se distribuye en este músculo. El nervio que describimos emite en su orígen *dos filetes* que, ascendiendo por la cara interna del crotáfitas, constituyen el *nervio temporal profundo posterior.* Ántes de atravesar la expresada escotadura envia *otro ramito* á este último órgano contráctil, representando el *nervio temporal profundo medio.*

El *nervio bucal* es más grueso que el masetérico, y nace del mismo punto que éste ó de un poco más allá, llevando en el borde superior el gánglio *ótico* ó *de Arnold.* Dicho nervio camina hácia abajo; atraviesa el terigoídeo externo; llega al punto más alto de la glándula molar anterior; se coloca debajo de la mucosa del carrillo, y desciende hasta la comisura de los labios, recorriendo la glándula molar posterior y el borde correspondiente del músculo alvéolo-labial. En su trayecto el órgano que nos ocupa emite las divisiones siguientes: *filetes al terigoídeo externo; un ramo* á la porcion orbitaria del crotáfitas, que representa el *nervio temporal profundo anterior; ramitos* para la glándula molar anterior y para la mucosa bucal, y *filamentos terminales,* que se distribuyen en la comisura de los labios.

El *nervio del músculo terigoídeo interno* emana de delante del

nervio maxilar posterior, formando un solo manojo con los dos precedentes; cruza hácia fuera la direccion de la arteria maxilar interna; baja por entre la rama que lo produce y el peristafilino externo, distribuyéndose en la sustancia del órgano que le da nombre.

El *nervio temporal superficial* ó *subzigomático* nace de detrás de la rama maxilar posterior; colócase con la arteria respectiva al lado interno de la articulacion de la mandíbula, entre ésta y la bolsa gutural; camina abajo y afuera; pasa por entre la parótida y el borde tuberoso de dicho hueso; contornea el cuello del mismo órgano sólido; llega á la cara externa de la juntura expresada, y despues de proporcionar filetes á las partes con las cuales se relaciona, termina anastomosándose con el sétimo par cerebral.

El *nervio lingual* ó *hipogloso pequeño* es el más grueso de los que proceden de delante de la rama madre, en el momento en que ésta abandona el intersticio de los músculos terigoídeos, y forma con la misma un ángulo agudo. Dicho nervio describe entonces una curva de concavidad anterior; baja tortuoso por entre el masétero interno y la cara correspondiente del maxilar; alcanza á la base de la lengua, colocándose debajo de la mucosa bucal; desciende entre el milo-hioídeo y el estilo-gloso; contornea el borde posterior de este último músculo, abrazando al conducto de Wharton; penetra en el espacio que separa al geni-gloso de los estilo y basio-glosos; cursa flexuoso hasta el extremo libre de aquella, y emite ramitos, tambien flexuosos, que atraviesan por su espesor, para perderse exclusivamente en la mucosa de sus partes media y anterior, proporcionándolas la sensibilidad táctil y gustativa. Ántes de que el nervio hipogloso pequeño penetre en la masa lingual emite: 1.° Ramitos plexiformes para la mucosa correspondiente, que nacen del nervio principal al nivel del pilar superior del órgano del gusto. 2.° Más abajo y detrás uno ó dos filetes que siguen retrógrados al conducto de Wharton hasta el parenquíma de donde salen. 3.° Una rama sublingual, cuyas divisiones se pierden en la glándula del mismo nombre y en la membrana que la cubre.

El nervio de que venimos tratando recibe además, cerca de su orígen, al *tímpano lingual* ó *cuerda del tambor,* cuya descripcion corresponde al sétimo par encefálico.

El *nervio milo-hioídeo* toma orígen del lado opuesto del precedente; desciende como él entre el terigoídeo interno y el maxilar posterior; llega al borde superior del músculo de su nombre, y pasa por fuera de este órgano, esparciéndose por su superficie externa con la arteria sublingual.

Los *ramos dentarios* pueden dividirse en *dos órdenes: unos* que van á las muelas, y *otros* que penetran en las cavidades internas de los colmillos y de los incisivos.

Los *nervios mentonianos* ó *ramos terminales* tienen mucha analogía con los suborbitarios. Salen por el orificio inferior del conducto submáxilo-dentario, y se distribuyen en los tejidos del labio posterior.

6.° Sexto par ó nervios oculares motores externos.
(Figs. 124, 132 y 135).

Este cordon nace por cinco ú ocho raices convergentes, de entre la pirámide del bulbo y su manojo lateral; camina hácia abajo, pasando por detrás del nudo del encéfálo; se aplica al lado interno del nervio maxilar anterior; atraviesa el conducto supesfenoidal que aloja á la rama oftálmica del trigémino y al nervio óculo-motor comun; sale por el hiato orbitario, y va á repartir sus divisiones á los músculos rectos posterior y externo del ojo.

7.° Sétimo par, nervios faciales ó simpático pequeño.
(Figs. 124, 125, 126, 133, 134 y 135).

Definicion.—El nervio facial *es, despues del trigémino, el más complejo de todos los cerebrales, situado inmediatamente encima de la protuberancia y en el extremo de la cinta transversal; cuyo nervio, tomando orígen en el surco que separa el puente de Varólio y la expresada cinta, penetrando en el hiato auditivo interno en union con el octavo par, recorriendo el acueducto de Falopio, y saliendo del cráneo por el orificio estilo-mastoídeo, emite un número considerable de ramos, destinados á la neurilidad de diferentes partes de la cabeza y del cuello.*

Division.—Suponemos que el sétimo par encefálico está dividido en *tres porciones,* llamadas *interna* ó *de orígen, media* ó *inter-ósea* y *externa* ó *facial.*

Porcion interna ó de orígen.—Siguiendo al pequeño sim-

pático por el espesor del bulbo, distinguimos con facilidad que el único manojo que presenta en su origen aparente entra en el surco que separa el mesocéphalo y la cinta transversal; perfora casi toda la sustancia de la médula oblongada, pasando por entre la raiz mayor del trigémino; llega cerca del fondo del ventrículo superior, y se divide en *dos órdenes de filetes: unos* que se pierden en las células que componen el núcleo de su nombre, y *otros* que, caminando más allá de la línea media, terminan en los protoblastos del núcleo del lado opuesto.

Porcion media ó inter-ósea.—En el momento en que el facial se desprende del bulbo, se dirige afuera cubierto á manera de una teja por el nervio acústico; atraviesa el hiato auditivo interno; entra en el acueducto de Falopio, describiendo un codo dirigido adelante y abajo; recorre este conducto óseo; cursa por detrás de la caja timpánica, formando otra curva de concavidad superior, y sale del cráneo por el orificio estilo-mastoídeo.

Los ramos que emanan del facial en su trayecto intra-óseo son los siguientes: 1.º *El nervio petroso superficial grande.* 2.º *El nervio petroso superficial pequeño.* 3.º *El filete del músculo del estribo.* 4.º *La cuerda del tambor.* 5.º *El ramo anastómico del pneumogástrico.*

El *nervio petroso superficial grande* es un cordon de bastante espesor, que nace del codo del facial para ingerirse en el gánglio de Meckel. Este cordon nervioso parece que brota de un pequeño abultamiento, llamado *gánglio geniculado,* el cual descansa en el vértice del codo que describe el sétimo par, despues de su entrada en el acueducto de Falopio, asimilando al facial á un nervio mixto á expensas de un filete delgado, que recibe el nombre de *nervio intermedio ó de Wrisberg,* cuyo filete se halla comprendido entre el sétimo y octavo pares, y viene directamente del bulbo para perforar la parte superior del gánglio geniculado. El nervio intermedio de Wrisberg arranca, pues, del codo del pequeño simpático, formando con el tronco que le produce un ángulo obtuso abierto hácia fuera; penetra en el hiato de Falopio, que es un orificio practicado en el espesor de la roca, y delante del agujero redondo y del caracol; llega al interior del seno cavernoso; recibe una rama del plexo ganglionar bañado por la sangre del mismo seno; se aloja en la cisura vidiana; recorre el conducto del mismo nombre; sale por el hiato orbitario, y se

divide en dos ramitos que penetran en el gánglio de Meckel, constituyendo su raiz motora y su filete simpático.

El *nervio petroso superficial pequeño* es un filamento delgado que emana del facial y de un poco más afuera del precedente; atraviesa tambien la roca de atrás adelante, y termina en el nudo ótico, representando su raiz motora.

El *filete del músculo del estribo* consiste en un ramito muy corto que abandona el sétimo par á su paso por encima del músculo del estribo.

La *cuerda del tambor* ó *nervio tímpano lingual* nace tambien del sétimo par, cerca del punto de la salida de éste por el orificio estilo-mastoídeo, formando con el tronco que lo produce un ángulo muy obtuso; penetra en la caja timpánica por un agujero particular; camina desde la pared posterior á la anterior de esta cavidad, describiendo una curva dirigida hácia arriba, y pasando por entre el mango del martillo y la rama larga del yunque; surge del oido medio por un conducto practicado en el límite de las porciones mastoídea y petrosa del hueso de la sien; marcha abajo y adelante, y despues de seguir un corto trayecto por debajo del músculo terigoídeo externo y por fuera de la bolsa gutural, se une al nervio lingual, para perderse en la mucosa del órgano del gusto.

El *ramo anastómico del pneumogástrico* es un filete delgado, cuya descripcion corresponde al par vago.

Porcion externa ó facial.—El nervio de que venimos hablando sale del acueducto de Falopio por el orificio estilo-mastoídeo; cursa por la cara profunda de la parótida y la bolsa gutural; contornea al cuello del cóndilo del maxilar; llega á la superficie externa del masétero, y termina por dos ó tres ramas que, unidas á las del nervio temporal superficial del trigémino, componen el *plexo subzigomático*.

De dicha porcion del pequeño simpático emanan los *nueve ramos* siguientes: 1.° *Nervio del estilo-hioídeo*. 2.° *Nervio del digástrico*. 3.° *Nervio del querato hioídeo grande*. 4.° *Ramo cervical*. 5.° *Filetes para la parótida y la bolsa gutural*. 6.° *Nervio auricular posterior*. 7.° *Nervio auricular medio*. 8.° *Nervio auricular anterior*. 9.° *Plexo subzigomático*.

El *nervio del estilo-hioídeo*, el *del digástrico* y el *del querato-hioídeo grande* nacen por un mismo manojo al nivel del aguje-

ro estilo-mastoídeo, y despues de recorrer un trayecto muy corto, se distribuyen en los músculos de sus mismos nombres.

El *ramo cervical* toma orígen en la mitad de la porcion subparotídea del facial; atraviesa el parenquíma glandular; desciende por debajo del músculo parótido-auricular; sigue el curso de la gotera yugular hasta cerca del apéndice traqueliano del esternon; recibe filetes de refuerzo de las ramas inferiores del segundo, tercero, cuarto, quinto y sexto pares cervicales, y esparce la mayor parte de sus divisiones en la sustancia del cutáneo del cuello.

Los *filetes para la parótida* y *la bolsa gutural* son notables por su gran número y por su extraordinaria tenuidad.

El *nervio auricular posterior* arranca del nivel del orificio estilo-mastoídeo; asciende por debajo de la parótida, acompañando á la arteria de su nombre, y termina en los músculos respectivos de la oreja.

El *nervio auricular medio* sale del mismo punto que el precedente; sube, atravesando la gran glándula salival, por cerca de la base del cartílago cuenca; perfora á este cono cartilaginoso, y se distribuye en la membrana ceruminosa y en las fibras carnosas que tiene este tegumento en su cara adherente.

El *nervio auricular anterior* es el más grueso y largo de los tres auriculares, el cual parte del lado opuesto al del ramo cervical; atraviesa de abajo arriba el tejido parotídeo; llega á la cara externa de la apófisis zigomática; establece en este punto union con el nervio lagrimal; camina adelante por debajo del músculo parieto-auricular externo; cruza la direccion de las ramas terminales del nervio surciliar; salva el orificio de este último nombre; desciende verticalmente en la órbita hasta más allá del ángulo nasal del ojo, en donde se mezcla con divisiones superficiales del pálpebro-nasal, y agota sus filamentos en los manojos carnosos de los lágrimo y supnaso-labiales. El órgano que nos ocupa, además de los muchos filetes que abandona en el tortuoso trayecto que recorre, es notable por la mezcla reticulada que verifica con los ramos oftálmicos, constituyendo el *plexo auricular anterior*.

El *plexo subzigomático* resulta de la anastómosis que forman las dos ó tres ramas terminales del sétimo par con el nervio temporal superficial. Los cordones que emanan de este plexo

cursan por debajo del cutáneo de la cabeza y por la cara externa del masétero; llegan al borde inferior del último músculo, y se dividen en varios ramos divergentes que, despues de anastomosarse con los de los nervios maxilares anterior y posterior, se pierden en el tejido de los carrillos, de los labios y de las narices.

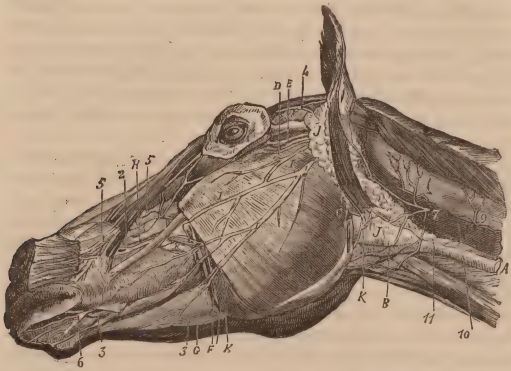

FIGURA 134.—*Nervios superficiales de la cabeza.* *

8.° Octavo par ó nervios auditivos, acústicos ó laberínticos.
(Figs. 124, 125, 126 y 135).

DEFINICION.—El nervio acústico *es un cordon blanco, corto y poco consistente, situado en las partes laterales del bulbo y encima del facial; cuyo cordon, partiendo del fondo del ventrículo superior y de los cuerpos restiformes por dos raices que com-*

* 1, 1 y 1. Ramas principales del plexo subzigomático.—2. Ramo de este plexo que se anastomosa con las divisiones terminales del nervio maxilar anterior.—3 y 3. Ramo que se junta á las divisiones análogas del nervio maxilar posterior.—4. Nervio auricular anterior.—5 y 5. Nervios suborbitarios ó ramas terminales del nervio maxilar anterior.—6. Nervios mentonianos ó ramas terminales del nervio maxilar posterior.—7. Ramos superficiales de la rama inferior del segundo par cervical.—8. Asa atloídea.—9. Ramos superficiales de la rama inferior del tercer par cervical.—10. Filete que se une al ramo cervical del facial.—11. Ramo cervical del facial.—A. Vena yugular.—B. Vena facial.—C. Vasos máxilo-musculares.—D. Arteria transversal de la cara.—E. Vena satélite de este vaso.—F. Arteria facial ó maxilar externa.—G. Arteria coronaria posterior.—H. Arteria coronaria anterior.

ponen luego un sólo manojo, fraccionándose pronto en dos ramas distintas, que penetran por los orificios del hiato auditivo interno, y terminando bajo forma de pequeños pinceles en diferentes puntos del laberinto, constituye el agente de la audicion.

Division.—En el octavo par estudiaremos su *origen*, su *trayecto* y su *terminacion*.

Origen.—Está representado por *dos raices:* una *anterior* y otra *posterior*.—La *primera* es un manojo aplicado al del precedente, que se le ve salir del núcleo situado en el espesor del cuerpo restiforme.—La *segunda* nace del fondo del ventrículo del bulbo; dirígese afuera, contorneando al pedúnculo cerebeloso superior, y se une á la primera en el lado de la médula oblongada.

Trayecto.—Construido el cordon, se destaca del bulbo bajo forma de un canal corto y blando, que cubre al facial á manera de una teja; llega al hiato auditivo interno, y se fracciona en *dos ramas:* una *anterior, limácea* ó *gruesa*, y otra *posterior, vestibular* ó *delgada*, cuyas divisiones atraviesan por los orificios practicados en el fondo del expresado hiato, para penetrar en el laberinto.

Terminacion.—Los *cordoncitos* procedentes de la rama limácea alcanzan á la base del caracol, y se descomponen en un número considerable de filamentos que, agrupándose en pinceles, terminan en las vueltas de la lámina espiral de esta seccion del laberinto y en el órgano de Corti.—Los *cordoncitos* que vienen de la rama vestibular se desdoblan tambien en filetes, para constituir borlitas que se adhieren á las granulaciones calcáreas de las paredes del saquito, á las del utrículo y á las ampollas de los conductos semicirculares.

9.° Noveno par ó nervio gloso-faríngeo. (Figs. 124, 125, 135 y 137).

Definicion.—El nervio gloso-faríngeo *es un cordon largo y de bastante espesor, situado encima del auditivo y en el espacio inter-maxilar; cuyo cordon, tomando origen por ocho ó diez finas raices que vienen del cuerpo restiforme y del intersticio que separa á éste del manojo lateral del bulbo, saliendo del cráneo por un orificio particular del agujero rasgado, y describiendo una curva entre la gran rama del hioides y la bolsa gutural, no sólo produce la sensibilidad general y gustativa á los*

dos tercios superiores de la lengua, sino que excita las contracciones de los músculos faríngeos.

DIVISION.—En el noveno par estudiaremos su *orígen*, su *trayecto* y su *terminacion*.

Origen.—Consiste en *dos órdenes de raices: seis ó siete* salen del espesor del cuerpo restiforme, y *tres ó cuatro* vienen del intersticio que separa á este cuerpo y al manojo lateral del bulbo. Estos dos órdenes de filamentos, cuando llegan al fondo del ventrículo cerebeloso, se juntan temporalmente á la rama motriz del trigemino, y muy pronto componen un solo cordon que sale del cráneo por un orificio particular del agujero rasgado superior, atravesando un abultamiento grisáceo, que ha recibido el nombre de *gánglio petroso ó de Andersch*.

Trayecto y terminacion.—Cuando el nervio que nos ocupa abandona el gánglio y el orificio expresados, describe una curva de concavidad anterior, pasando primero por entre el punto más elevado de la gran rama hioídea y la bolsa gutural, y despues entre ésta y el músculo masétero interno; se aplica á la arteria maxilar externa; alcanza á la base de la lengua; camina por debajo del músculo basio-gloso, y termina en las papilas de la mucosa que cubre la parte superior del órgano del gusto.

Además de los filamentos que se distribuyen en la lengua, proporciona los *cuatro nervios* siguientes: 1.° *Ramos de Jacobson*. 2.° *Filetes de comunicacion con el gánglio cervical anterior*. 3.° *Rama para el plexo carotídeo*. 4.° *Ramo faríngeo*.

El *ramo de Jacobson* es un filete delgado que sale del gánglio de Andersch; camina retrógrado para entrar en la caja timpánica por un orificio de la porcion tuberosa del temporal; se esparce por la mucosa del oido medio, y envia al nervio petroso superficial dos ramitos de refuerzo, llamados *petrosos profundos grande* y *pequeño*.

Los *filetes de comunicacion con el gánglio cervical anterior* son en número de *dos ó tres*, los cuales están frecuentemente representados por un solo filamento.

La *rama para el plexo carotídeo* es un nervio que camina por encima de la bolsa gutural, para llegar á la extremidad anterior de la carótida primitiva, desde cuyo punto sus filetes, en union con los procedentes del gánglio antedicho, se dirigen al vaso expresado, á la carótida externa, á la arteria occipital, á

la pared de la referida bolsa y al borde posterior del hipogloso grande.

El *ramo faríngeo* parte del nivel de la arteria de este nombre, y en union de los filetes faríngeos del pneumogástrico y de un ramito del hipogloso, forman un verdadero plexo en la pared superior de la posboca y debajo de la bolsa gutural.

10. Décimo par, nervio vago ó pneumogástrico.

(Figs. 124, 125, 135, 136 y 137).

Definicion.—El pneumogástrico *es un cordon nervioso grueso y muy largo, situado encima del gloso-faríngeo y en la parte lateral de la médula oblongada, y que, partiendo por dos raices distintas del suelo del ventrículo cerebeloso y del centro del manojo respiratorio del bulbo, saliendo del cráneo por el agujero occípito-esfeno-temporal, despues de haber atravesado el gánglio yugular ó de Ehrenritter, y prolongándose hasta más allá del estómago, produce un número considerable de ramos, que no sólo se distribuyen en esta víscera, sino tambien en el esófago, en la faringe, en el pulmon, en los brónquios, en la tráquea y en la laringe, dependiendo de él los movimientos de todos estos órganos, las secreciones y los fenómenos sensitivos.*

Division.—En el décimo par estudiaremos tambien un *orígen*, un *trayecto* y una *terminacion*.

Orígen.—En el nacimiento del nervio vago distinguimos *dos órdenes de raices:* unas *sensitivas* y otras *motoras*.—Las *primeras* parten de una pequeña masa de sustancia gris que se encuentra en el suelo del ventrículo cerebeloso, un poco más arriba del núcleo del gloso-faríngeo, y en la cual parece que se pierden las fibras del cordon ántero-lateral del bulbo ó manojo respiratorio de Bell. Dichas fibras abandonan el mismo bulbo, describiendo una curva de convexidad anterior; marchan transversalmente hácia fuera, y salen del cráneo por un orificio particular del agujero occípito-esfeno-temporal, penetrando en el espesor del *gánglio yugular ó de Ehrenritter,* que está situado en la sustancia cartilaginosa que obtura el referido agujero.—Las *segundas* han sido consideradas como una porcion del nervio accesorio de Willis, y han recibido el nombre de *raiz interna ó bulbaria del espinal.* Están situadas un poco más arri-

ba que las primeras; emanan del centro del manojo respiratorio; se hallan separadas de las raices sensitivas por un ramo venoso; difieren de éstas por su disposicion anastómica; convergen hácia el agujero rasgado superior, perforándole por una ó dos aberturas especiales; cursan por la cara posterior del abultamiento nervioso siguiente, y se juntan á las raices sensitivas para formar un cordon único.

El *gánglio yugular* ó *de Ehrenritter* es voluminoso, prolongado y plano, el cual, no sólo comunica con la raiz externa del undécimo par y con el gloso-faríngeo, por medio de un filete aferente y de otro eferente que va al gánglio de Andersch, sino tambien con el facial, constituyendo lo que en otro sitio hemos llamado *ramo anastómico del pneumogástrico.*

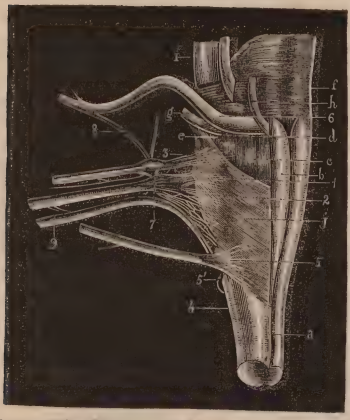

FIGURA 135.—*Origen de los nervios que emanan del bulbo raquídeo, y en particular del pneumogástrico, del espinal, del hipogloso y del gloso-faringeo.*—(TOUSSAINT).

Éste consiste en un cordon de bastante espesor, y sale del mismo nudo nervioso, cruzando la direccion del ramo de Jacobson; atraviesa la porcion tuberosa del temporal; llega al acueducto de Falopio; encuentra al pequeño sim-

* a. Bulbo.—b. Pirámide.—c. Abultamiento que simula la oliva.—d. Surco lateral posterior. —e. Surco que limita por arriba el manojo respiratorio de C. Bell.—f. Cuerpo restiforme.—g. Nervio acústico.—h. Id. óculo-motor externo.—i. Id. trigémino.—j. Fibras arqueadas del bulbo.—4. Nervio pneumogástrico.—2. Raiz interna del espinal.—3. Gloso-faringeo.—4. Cordon medular del espinal.—5 y 5.' Raices del hipogloso grande.—6. Nervio facial,—7. Gánglio yugular.—8. Anastómosis del pneumogástrico con el facial.—9. Ramo del espinal que viene de la rama externa y va al pneumogástrico.

pático, cerca del punto en que este nervio emite la cuerda del tambor, y se divide en *dos órdenes de filamentos,* de los cuales unos recorren retrógrados al facial hasta cerca de su orígen, formando una parte del gran nervio petroso, y descienden otros siguiendo el curso de las fibras del mismo par, para esparcirse en la membrana que cubre al conducto auditivo interno.

Trayecto.—El pneumogástrico abandona al gánglio yugular; continúa su camino íntimamente unido al espinal en una extension de dos centímetros; desciende por detrás de la bolsa gutural y por cerca del gánglio cervical anterior; sigue adherido al cordon intermedio del gran simpático, acompañando á la carótida primitiva hasta la entrada del pecho; adquieren estos dos nervios su independencia recíproca, y el par vago atraviesa por entre los nudos linfáticos que existen en la abertura traqueliana del torax. En el largo trayecto que recorren los dos pneumogástricos, se comportan de la manera siguiente: El *derecho* no toca al esófago en la region cervical, y cuando se halla en el pecho contornea oblicuamente á la arteria axilar de debajo afuera y de delante atrás; marcha luego entre la pleura mediastínica y por el lado respectivo de la tráquea, y termina en el orígen de los brónquios.—El *cordon izquierdo* toca al esófago en la parte ínfero-posterior de la region cervical, y pasa tambien en la cavidad torácica por debajo del tronco vascular; pero en vez de contornearlo para aplicarse á la tráquea, queda unido á este vaso y alcanza á la raiz del pulmon, cruzando ántes hácia fuera la bifurcacion de la aorta primitiva.

Siete nervios da el décimo par en su prolongado camino: 1.° *Filetes de comunicacion con el gánglio cervical anterior.* 2.° *Ramo faríngeo.* 3.° *Nervio laríngeo superior.* 4.° *Filetes de comunicacion con el gánglio cervical posterior.* 5.° *Nervio laríngeo inferior.* 6.° *Ramos del plexo brónquico.* 7.° *Ramos de los cordones esofágicos.* Los cinco primeros son *colaterales,* y los dos últimos se consideran como *terminales.*

Los *filetes del gánglio cervical anterior* son muy delgados, y proceden algunas veces del cordon siguiente.

El *ramo faríngeo* es un nervio sensitivo-motor, que nace del pneumogástrico al nivel del centro de este último gánglio. Camina adelante y abajo; serpea por el lado de la bolsa gutural, y termina en la parte súpero-posterior de la faringe, formando un

plexo en union con el del mismo nombre del noveno par. El ramo que venimos describiendo envia un grueso filete, que se esparce por la superficie de los constrictores faríngeos medio y posterior; abandona una division de refuerzo al laríngeo externo, y constituye la *rama esofágica del nervio faríngeo*. Éste se extiende desde la entrada del esófago hasta su terminacion, distribuyéndose en la membrana carnosa del mismo órgano.

El *nervio laríngeo superior* es voluminoso, y nace de un poco más abajo, siguiendo una direccion análoga á la del precedente; llega al lado de la laringe; salva el orificio practicado debajo del apéndice del borde superior del cartílago tiróides, y se ramifica en la mucosa supglótica, comunicándola la gran sensibilidad que la caracteriza. Cuando este nervio se halla en la cara interna del cartílago expresado, presenta *dos órdenes de ramos:* los *primeros* ó *ascendentes* terminan en la base de la lengua, en las dos caras del cartílago epiglótico, en las paredes laterales de la faringe y en la mucosa de los aritenóides y en la esofágica; los *segundos* ó *descendentes* se distribuyen en los músculos tiro-aritenoídeo y crico-aritenoídeo, unién-

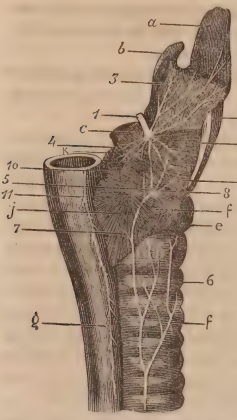

FIGURA 136.—*Distribucion de los nervios en la laringe del Caballo.*—(TOUSSAINT).*

* a. Base de la lengua.—b. Epiglótis.—c. Aritenóides.—d. Cartílago tiróides cortado para manifestar las partes que cubre.—e. Cartílago cricoides.—f. Tráquea.—g. Esófago.—h. Músculo tiro-aritenoídeo.—j. Músculo crico-aritenoídeo posterior.—k. Músculo aritenoídeo.—1. Nervio laríngeo superior.—3. Ramas del laríngeo superior que van al epiglótico y á la lengua.—4. Ramas del laríngeo superior que van al esófago —5. Anastomosis muy fina y múltiple entre los dos laríngeos.—6. Ramos traqueales.—7. Rama del músculo crico-aritenoídeo posterior.—8. Nervio laríngeo inferior, con su rama del músculo crico-aritenoídeo lateral.—9. Rama del músculo tiro-aritenoídeo y de la mucosa subyacente.—10. Rama del músculo aritenoídeo.—11. Rama esofágica del nervio faríngeo, que, con frecuencia, procede del laríngeo externo.

dose á las ramas venosas del recurrente para formar una red parecida á la anastómosis de Galeno.

En su orígen, y ántes de penetrar en la laringe, el órgano que nos ocupa emite un filete motor llamado *nervio laríngeo externo,* que se ramifica en los músculos crico-faríngeo y cricotiroídeo, recibiendo á la vez algunos filamentos de refuerzo procedentes del gánglio cervical anterior y del ramo esofágico del nervio faríngeo. La anastómosis de este último con el laríngeo externo constituye lo que algunos anatómicos llaman *nervio esofágico superior,* porque va al punto más alto de la túnica carnosa del órgano conductor de los alimentos.

Los *filetes de comunicacion con el gánglio cervical posterior* son uno ó dos cordoncitos muy delgados, que penetran en este abultamiento rosáceo del trisplánico.

El *nervio laríngeo inferior, recurrente ó traqueal recurrente* arranca del plexo traqueal, que está formado por la mezcla del pneumogástrico con el gran simpático en la cavidad torácica; sigue retrógrado á lo largo de la tráquea hasta la laringe, y termina en los músculos aritenoídeo y tiro-aritenoídeo y en la mucosa subglótica. En su largo trayecto envia ramitos colaterales que se pierden en las túnicas mucosa y carnosa de dicho conducto y del esófago. Los *esofágicos recurrentes* son todos sensitivos, y componen *cinco grupos.*—Los del *primero* y *segundo* nacen del lado izquierdo y de las inmediaciones del cayado de la aorta; ascienden por los lados de la tráquea, y van á la porcion del esófago comprendida entre este tubo y la porcion torácica del músculo largo del cuello.—Los del *tercer grupo* son en mayor número, y proceden de un ramo que nace al nivel de los troncos braquiales, el cual forma á los lados de la tráquea una especie de plexo con los del segundo grupo; se une íntimamente al esófago y acompaña á este órgano hasta unos veinte centímetros más allá de la primera costilla.—Los del *cuarto grupo* están representados por un ramo prolongado, que sale á la distancia de cinco ó seis centímetros del primer arco costal; emite varios ramitos traqueales; asciende por el lado del tubo ternilloso aerífero, tocando al borde del esófago, y se pierde á quince ó veinte centímetros ántes de su llegada á la faringe.—Los del *quinto grupo* consisten en un cordoncito que se destaca del recurrente al nivel del punto en donde termina el ramo del

cuarto grupo, y se pierde en el orígen del conducto esofágico.

El *plexo brónquico* resulta formado por varias ramas que salen del nervio vago , cuando éste se coloca debajo de las raices pulmonares. Dichas ramas reticuladas rodean á las divisiones de los brónquios, acompañándoles hasta su terminacion y dotándoles de sensibilidad y contractilidad.

Los *cordones esofágicos* son la verdadera continuacion de los pneumogástricos hasta el estómago. Estos cordones envian ramos al plexo brónquico; siguen á lo largo del esófago, y se fraccionan cada uno inmediatamente en una *rama superior* y en otra *inferior*. Las cuatro ramas resultantes se anastomosan dos á dos á corta distancia de su orígen, y dan lugar á un *cordon esofágico superior* y á otro *inferior*, los cuales caminan por entre las dos láminas del mediastino posterior y muy próximos al esófago; abandonan algunos ramitos á este conducto; despiden filetes de comunicacion; atraviesan la abertura del pilar derecho del diafragma, y penetran en la cavidad abdominal.—El *cordon superior* pasa por el lado izquierdo del cardias con la arteria gastro-pulmonar; envia numerosos filamentos, que se unen á las divisiones simpáticas de la gástrica, y termina en el saco grande del estómago y en el plexo solar.—El *cordon inferior* se dirige hácia el lado derecho del cardias; forma un plexo en la corvadura pequeña del ventrículo, y emite numerosos ramitos que se pierden en las paredes del saco glanduloso del mismo órgano.

11. Undécimo par, nervios espinales ó accesorios de los pneumogástricos de Willis. (Figs. 124, 135 y 137).

Definicion.—El nervio espinal *es un cordon muy largo y de grosor variable, situado en el conducto raquídeo y en la entrada de la cavidad del cráneo, cuyo cordon, tomando orígen en el bulbo braquial, engrosándose gradualmente por las raices que recibe del manojo infero-lateral de la médula de la region del cuello, y saliendo por el agujero rasgado superior, excita la contractilidad de los músculos esterno-maxilar, mastóido-humeral y trapecio cervical.*

Division.—El undécimo par consta de *tres porciones*, que llamaremos *intra-raquídea, craneal* y *externa* ó *terminal*.

Porcion intra-raquídea.—En el interior del conducto raqui-

diano el nervio espinal está representado por un cordon de setenta á ochenta centímetros de longitud, que principia por una punta muy delgada en la sustancia del bulbo braquial; recorre de atrás adelante la médula de la region del cuello; colócase en el espacio que dejan las raices de los pares de la misma region; recibe filetes de refuerzo del manojo ínfero-lateral de la masa nerviosa, y llega al bulbo considerablemente engrosado.

Porcion craneal.—Cuando el undécimo par entra en la cavidad del cráneo, describe una curva para alcanzar al agujero rasgado superior; admite en este punto algunos ramitos moto-

FIGURA 137.—*Nervios profundos de la cabeza del Mulo.* *

* 1. Nervio maxilar anterior en su salida por el agujero rasgado.—2. Tronco del nervio masetérico.—3. Tronco del nervio subzigomático.—4. Nervio bucal.—5. Nervio lingual.—6. Cuerda del tímpano.—7. Nervio maxilar posterior cortado hácia el punto en que entra en el conducto máxilo-dentario.—8. Tronco del nervio milo-hioideo.—9. Nervio terigoideo.—10. Nervio gloso-faríngeo.—11. Rama faríngea de este nervio.—12. Rama lingual del mismo.—13. Nervio pneumogástrico.—14. Ramo laríngeo superior de este nervio.—15. Ramo faríngeo del mismo.—16. Nervio accesorio de Willis ó espinal.—17. Nervio hipogloso grande.—18. Origen del cordon cervical del gran simpático.—19. Este mismo unido al pneumogástrico.

res del pneumogástrico; se junta al gánglio yugular, prestándose mútuamente filamentos, y sale de dicha cavidad acompañado del nervio vago.

Porcion externa ó terminal.—El nervio espinal sigue unido al décimo par en una extension de dos centímetros; se separa de éste, formando un ángulo agudo, en cuya área está comprendido el hipogloso grande; camina hácia atrás; pasa por debajo del punto más alto de la glándula maxilar; llega al borde superior del mastóido-humeral, recorriéndole hasta delante de la espalda, y marcha ascendente y oblicuo, para situarse en la cara interna del trapecio cervical.

Los nervios que abandona en su largo trayecto son los siguientes: 1.° *Uno ó dos filetes* plexiformes, para el gánglio cervical anterior. 2.° *Un ramo grueso* que termina en el músculo esterno-maxilar. 3.° *Otro ramo* destinado á la porcion inferior del mastóido-humeral. 4.° *Varios filamentos* que se pierden en el trapecio antedicho.

12. Duodécimo par ó nervios hipoglosos grandes.
(Figs. 124, 135 y 137).

Llámase así un cordon grueso y corto, situado detrás de la médula oblongada y al nivel de la línea de insercion de las raices espinales inferiores. Toma orígen en la cara posterior del bulbo y en un pequeño gánglio fusiforme, por diez ó doce fibras convergentes, que pronto componen un sólo manojo; atraviesa la dura-madre; sale del cráneo por el agujero condiloídeo del occipital; comunica con el primer par del cuello por medio de un ramo transverso; salva el espacio que dejan el espinal y el pneumogástrico; desciende por la superficie de la bolsa gutural; se relaciona con el gánglio cervical anterior del gran simpático por varios filetes que concurren á formar el plexo gutural; cruza hácia fuera á la arteria carótida externa; camina adelante y abajo por el lado de la faringe y de la laringe; recibe en este punto un ramito del primer par del cuello; pasa por la parte interna del músculo querato-hioídeo grande; prolóngase entre los milo-hioídeo y basio-gloso, dándoles algunos filamentos y uno al genio-hioídeo, y termina por una série de ramas análogas á las del nervio lingual, para perderse con éstas en las masas carnosas del órgano del gusto, excitando su contractilidad.

Diferencias de los nervios craneales.—La gran analogía que presentan los nervios encefálicos en los demás animales domésticos, nos autoriza para hacer caso omiso de todas aquellas particularidades que no tienen, en nuestro concepto, resultado práctico alguno.

Los *nervios motores oculares* de los *carniceros* se mezclan con el filete de la rama oftálmica en medio de los músculos del ojo.

El *trigémino* de los *rumiantes* presenta el *nervio pálpebro-nasal* distribuido en la mayor parte de los músculos del ojo, y el *palatino inferior* relativamente más voluminoso.—El *quinto par* del *Cerdo* tiene anastomosado el *nervio pálpebro-nasal* de la rama oftálmica con un motor del ojo en la cara profunda del músculo recto externo.—El *nervio maxilar anterior* sale del cráneo por la hendidura esfenoidal grande, y penetra inmediatamente en el conducto máxilo-dentario respectivo. La *rama estafilina* de este último cordon pasa pronto por debajo de la tuberosidad alveolar, y se divide en varios ramos: uno de estos recorre la cisura estafilina, y forma el *nervio palatino superior;* otros atraviesan la bóveda palatina á diferentes alturas, constituyendo los *nervios palatinos medios,* y los restantes entran en el conducto óseo del mismo nombre en union del *nervio palatino inferior ó palato-labial.*—El *trigémino* del *Perro* y del *Gato* tiene dividida la rama que produce el *nervio temporal superficial* en varios cordoncitos en el borde tuberoso de la mandíbula: de los cuales unos se juntan á la rama media del facial, y otros acompañan al nervio auricular anterior. El *nervio maxilar posterior* del *Perro* emite además, inmediatamente de su salida del cráneo, una rama que desciende por las fauces, acompañando á la arteria facial, y cuando llega al borde posterior del milo-hioídeo, se divide en dos ramos: uno queda unido á este músculo, siguiéndole hasta cerca de la sínfisis de la barba, y otro camina de dentro afuera y de abajo arriba, para alcanzar la cara externa del masétero, y se anastomosa con la rama inferior del siguiente.

El *sétimo par* de los *rumiantes* produce en la mitad de su trayecto subparotídeo un *nervio auricular anterior,* y cuando llega al centro del borde superior del masétero, se divide en dos ramas: la *rama posterior* camina oblicuamente de arriba abajo

y de atrás adelante, y termina al nivel del agujero de la barba como en el caballo; la *rama anterior* cruza la parte media del zigómato-maxilar, anastomosándose con la que precede; recibe un filete del temporal superficial, y se mezcla con los ramos suborbitarios del quinto par.—El *nervio facial* del *Cerdo* se divide debajo de la parótida en *tres ramas principales: una* camina hácia delante de la oreja; *otra* cruza el masétero por cerca de la apófisis zigomática, uniéndose á la posterior, y se pierde en medio de los filamentos suborbitarios del nervio maxilar anterior; la *tercera* marcha de arriba abajo por la cara profunda de la parótida; llega al espacio inter-maxilar; pasa á la superficie externa del expresado músculo, y termina con la media.—El *facial* del *Perro* y del *Gato,* inmediatamente de su salida del cráneo por el hiato auditivo externo, se divide en *cuatro ramas:* la *primera* es la más pequeña; se dirige de arriba abajo, atravesando dicha glándula, y constituye el *ramo cervical;* las *otras tres* reciben los nombres de *anterior, media y posterior.* La *anterior* es la más gruesa; se dirige á la frente; cursa por encima del ojo, describiendo una curva, y acaba hácia el ángulo interno de este órgano. En su trayecto produce un ramo auricular, ramitos musculares, y filetes que se mezclan con los surciliares de los nervios oftálmicos. La *media* acompaña al conducto de Stenon hasta la superficie del carrillo; llega al nivel del borde inferior del masétero; se anastomosa con divisiones de la siguiente, y termina en el extremo de la nariz y en el labio respectivo. La *posterior* pasa por la cisura maxilar; recibe en este punto al ramo sensitivo que la envia el quinto par; emite filetes para la rama media, y se distribuye en el labio correspondiente.

El *nervio gloso-faringeo* de los *rumiantes* comunica con el décimo par, un poco despues de su salida por el agujero rasgado.

El *pneumogástrico* de dichos animales está formado en su orígen por dos órdenes de raices como en el caballo, y es más grueso en toda su extension. Las *raices sensitivas* nacen de una placa elipsóide situada encima del manojo respiratorio; son en número de quince ó veinte, y se hallan frecuentemente enlazadas entre sí. Las *raices motoras* tienen más grosor que en los solípedos, y ántes de unirse á las sensitivas, pasan por un nudo particular. El *gánglio yugular* es más voluminoso; recibe tambien un filete del gloso-faríngeo, y da otro á este ner-

vio y á la rama externa del espinal. El *plexo ganglionar* no existe. El *nervio faríngeo* tiene mucho volúmen, y la division que envia al esófago es la mayor de todas las que emite en su trayecto. El *laríngeo externo* parte de un poco más arriba que el laríngeo superior. *Este último* es muy grueso, y comunica con el trisplánico, con los faríngeos y con el laríngeo externo. Los recurrentes se colocan en la gotera formada por la tráquea y el esófago, y están separados de la arteria carótida y del cordon comun al simpático y al pneumogástrico, á causa de la gran amplitud del conducto alimenticio. Los *cordones esofágicos* se hallan en completa armonía con el volúmen, forma y número de los estómagos.—El *par vago* del *Cerdo* presenta en el punto de union con el inter-costal comun un abultamiento grisáceo, que tiene mucha analogía con el *plexo gangliforme* del hombre.—El *décimo par* de los *carniceros* ofrece las raices sensitivas como los rumiantes, y las motoras se encuentran divididas en dos órdenes de filetes. Los posteriores se unen á la raiz medular del espinal, y abandonan á este nervio al nivel del gánglio yugular para adherirse á él. El *plexo gangliforme* está más marcado que en el hombre, y constituye un nudo fusiforme y prolongado, en cuyo espesor se distinguen algunos tubos blancos.—El *pneumogástrico* del *Conejo* posee un plexo gangliforme como el de los carniceros, y tiene un nervio cardíaco, llamado por M. Cyon *nervio depresor de la circulacion*. Este órgano nace por dos raices: una viene del décimo par, y otra del laríngeo externo. Desciende á lo largo del cuello y por el lado del cordon cervical del gran simpático; recibe en la entrada del pecho algunos ramitos del primer gánglio torácico, y se pierde en la sustancia del corazon.

El *nervio espinal* de los *rumiantes*, además de relacionarse con las raices motoras del par vago, se divide en *dos ramas* al nivel de la extremidad inferior de la apófisis transversa del atlas. La *superior* es un poco más voluminosa que el espinal del caballo, y se comporta como en este mamífero. La *inferior* camina atrás y abajo; atraviesa el músculo esterno-suboccipital; llega al esterno-maxilar, y se divide en varios ramos, de los cuales unos terminan en la parte más elevada de este músculo, y otros alcanzan al esternon, distribuyendo sus filetes en el mismo esterno-maxilar y en el esterno-suboccipital.—El *espinal*

del *Cerdo* y de los *carniceros* difiere poco del de los solípedos.

El *nervio hipogloso grande* de los *rumiantes* comunica por medio de un cordon con el primer par cervical, y un poco más abajo emite un ramo muy largo, que desciende siguiendo á la arteria carótida.—El *duodécimo par* del *Cerdo*, cuando llega cerca de la base de la lengua, abandona un filete que se pierde en el músculo genio-hioídeo.—El de los *carniceros* envia una rama larga, que pasa por el lado de la laringe, y se distribuye en los músculos de la cara inferior de la tráquea.

§ II. NERVIOS RAQUÍDEOS, VERTEBRALES, ESPINALES Ó MEDULARES. (Figs. 119, 120, 121 y 144).

Definicion.—Llámanse así *unos cuarenta y dos ó cuarenta y tres pares de cordones muy cortos y de diferente espesor, los cuales, tomando orígen por varios filetes en las células de las astas grises de la médula espinal, convergiendo hácia los lados de esta masa nerviosa bajo aspecto de dos órdenes de raices que perforan aisladamente la dura-madre, reuniéndose luego para formar un sólo manojo provisto de un gánglio, y saliendo del conducto raquídeo por los orificios de conjuncion, proporcionan la neurilidad á los músculos espinales y á los tegumentos que los cubren, á las partes laterales é inferiores del tronco, á las columnas de sostén, y emiten los ramitos que alimentan al gran simpático.*

Division.—Los nervios raquídeos se distinguen en *ocho cervicales, diez y siete dorsales, seis lumbares, cinco sacros* y *seis ó siete coccígeos*. Estudiaremos, primero, estos cinco grupos de pares de nervios, pasando despues á la descripcion de los llamados *compuestos*, que comprenden: el *diafragmático*, el *plexo braquial ó cérvico-dorsal* y el *plexo lumbo-sacro ó crural*.

Con objeto de facilitar el complicado estudio de los nervios expresados, conceptuamos oportuno la insercion de un cuadro sinóptico, en el cual, no sólo pueden leerse dichos órganos, sino tambien las ramas y ramos que de ellos emanan.

LOS NERVIOS RAQUÍDEOS, VERTEBRALES, ESPINALES Ó MEDULARES COMPRENDEN ESTOS DOS GRUPOS:

- **1.º Los cuarenta y dos pares espinales, que se dividen en.**
  - Ocho pares cervicales, que dan.....
    - Un filete para los senos y cuerpos vertebrales.
    - Una rama superior, que forma el plexo cervical profundo.
    - Otra rama inferior, que compone el plexo cervical superficial.
  - Diez y siete pares dorsales, que emiten.....
    - Un filete para los senos y cuerpos vertebrales.
    - Una rama superior, que se divide en muscular y cutánea.
    - Otra inferior, que da.....
      - Las ramas esternales.
      - Las ramas asternales.
      - El nervio perforante inter-costal.
  - Seis pares lumbares, que despiden....
    - Un filete intra-raquídeo.
    - Una rama superior.
    - Otra inferior.
  - Cinco pares sacros, que dejan.....
    - Un filete intra-raquídeo.
    - Una rama superior.
    - Otra rama inferior.
  - Seis ó siete pares coccígeos, representados por
    - Dos cordones á cada lado, colocados.....
      - Uno debajo de los músculos depresores de la cola.
      - Otra debajo de los músculos sacro-coccígeo-laterales.
- **2.º Los nervios compuestos, que son el.....**
  - Nervio diafragmático, formado por
    - Una rama del sexto par cervical.
    - Otra rama del plexo braquiál.
    - Un ramo inconstante del quinto par del cuello.
    - Las ramas diafragmáticas.
  - Plexo braquial, compuesto de las ramas del sexto, sétimo y octavo pares cervicales y de los dos primeros dorsales, produciendo
    - La rama del angular y del romboideo.
    - La rama del dentellado grande ó torácica superior.
    - Las ramas de los pectorales ó torácicas inferiores.
    - La rama subcutánea torácica.
    - La rama del gran dorsal.
    - El nervio axilar ó circunflejo.
    - Las ramas del adductor del brazo.
    - Las ramas del subescapular.
    - El nervio supescapular.
    - El nervio braquial anterior ó músculo-cutáneo.
    - El nervio radial con sus tres manojos.
    - El nervio cúbito-cutáneo, que da.
      - El nervio braquial cutáneo interno.
      - El manojo para los músculos de la region radial posterior.
      - La rama cutánea.
      - La del nervio plantar externo.
    - El nervio cúbito-plantar, terminado en plantares.....
      - Interno.... Anterior.
      - Externo... Medio.
      - Posterior.
    - Los nervios ilíaco-musculares ó para los psoas.
    - El nervio crural, que envia.....
      - Un pincel al triceps.
      - El accesorio del safeno interno.
      - El safeno interno.
    - El nervio obturador.
    - El nervio ciático pequeño, representado por los gluteos anteriores ó ilio-musculares, y los posteriores ó isquio-musculares.
  - Plexo crural, constituido por los dos últimos pares lumbares y los tres primeros sacros, el cual emite.....
    - El nervio ciático grande ó femoro-poplíteo grande, que despide.....
      - El nervio ciático poplíteo externo ó femoro-poplíteo pequeño, que termina formando...
        - El nervio músculo-cutáneo.
        - El tibial anterior.
        - La rama cutánea peronea.
        - El nervio accesorio del safeno externo.
      - La rama de los músculos de la region coxal inferior.
      - La rama de los músculos crurales posteriores.
      - El nervio safeno externo.
      - El manojo de los músculos tibiales posteriores.
      - Los nervios plantares, que se dividen como los del miembro anterior.

1.º Nervios cervicales. (Figs. 119, 134 y 144).

Cada uno de los pares nerviosos del cuello, lo mismo que los de las otras regiones del espinazo, además de producir *un filete* que penetra en el conducto raquídeo para esparcirse por los senos y por los cuerpos vertebrales, se fraccionan en *dos ramas: superior* é *inferior*.

Ramas superiores.—La *primera* de éstas pasa por el orificio anterior del atlas con la arteria cerebro-espinal; llega al espacio que separa al oblicuo pequeño de la cabeza y á los rectos superiores; se divide en varios ramos divergentes, y termina en los tres músculos expresados, en la extremidad anterior del complexo grande y en los cérvico y parieto-auriculares. El ramo que va á estos últimos órganos sube por el lado interno de la oreja para distribuirse en la piel que la cubre.—La *segunda* pasa por debajo del oblicuo grande de la cabeza; abandona cordoncitos á este músculo y al pequeño; se dirige hácia atrás, y fina como las ramas siguientes.—La *tercera, cuarta, quinta, sexta, sétima* y *octava* disminuyen gradualmente de grosor; perforan los inter-transversales del cuello, y se fraccionan en *ramos superficiales* y *profundos*. Los *primeros* son rudimentarios en los últimos pares, y se quedan en la cara interna del esplenio. Los *segundos* son voluminosos; cruzan el transverso-espinal de la misma region, y ascienden por entre el complexo grande y el ligamento cervical hasta cerca del borde superior de esta enorme lámina elástica. Los dos órdenes de ramos que venimos describiendo verifican mútuas anastómosis por medio de filamentos secundarios, y dan lugar á lo que Girard ha denominado *plexo cervical profundo*.

Ramas inferiores.—Aumentan de volúmen desde la primera hasta la última, y componen *dos grupos de ramas* distintos.—Las *seis primeras* cubren de divisiones reticuladas á las partes laterales é inferiores del cuello y á los músculos axilares, y constituyen el *plexo cervical superficial*, que se halla atravesado por el undécimo par encefálico y por un filete cervical del facial.—Las *dos últimas* se unen con las precedentes, por medio de un filamento que va al encuentro de la sexta y de la sétima, y concurren á la formacion del *plexo braquial*.

Conocida la disposicion general de los pares nerviosos cervi-

fisis espinosas de las vértebras dorsales, pasando por entre el transverso y el filo-espinales, y el *otro* se dirige afuera, atravesando la sustancia de este último músculo.

Ramas inferiores.—Son más gruesas y largas que las superiores, y en su origen envian filetes á la porcion dorsal del gran simpático. Dichas ramas pasan primero por fuera de la cabeza de la costilla posterior; llegan al borde convexo de la anterior; recorren los espacios correspondientes; descienden por entre la pleura y los inter-costales internos ó por el espesor de estas láminas carnosas, y se distribuyen de la manera siguiente: Las *ramas de las costillas esternales* perforan los músculos pectorales, prestándoles algunos filetes, y se pierden en la piel de la region axilar; las *ramas de las costillas asternales* pasan por entre el transverso y el recto del abdómen, y terminan en las masas musculares y en el tegumento externo. Todas las ramas que nos ocupan abandonan en su trayecto numerosos filetes á los órganos vecinos, y emiten además en la mitad de su longitud un ramo muy grueso llamado *nervio perforante inter-costal,* que despues de horadar los órganos contráctiles de las paredes del pecho, desciende por debajo del paniculo carnoso, para esparcirse por entre sus manojos. Los perforantes anteriores se anastomosan con la rama subcutánea torácica del plexo braquial.

La *rama inferior del primer par dorsal* contribuye á formar el mismo plexo, proporcionando al propio tiempo un ramo inter-costal muy delgado, que se pierde en el músculo externo de este nombre á bastante distancia del esternon.

La *rama inferior del segundo par* concurre tambien á la composicion del plexo braquial por medio de un ramo poco voluminoso.

3.º Nervios lumbares. (Figs. 119, 120 y 144).

Ramas superiores.—Tienen una disposicion semejante á la de las dorsales; son más gruesas que éstas, y se distribuyen en los músculos y tegumentos de los lomos y de la grupa.

Ramas inferiores.—Comunican todas entre sí, y prestan varios filetes al gran simpático, los cuales pasan al traves de los manojos del psoas pequeño, para llegar al punto de su destino.

La *rama inferior del primer par* se halla alojada en el inter-

valo que separa la última costilla y la primera apófisis transversa lumbar, entre el cuadrado y el psoas grande; marcha abajo y atrás; sigue por el espacio que dejan el transverso y el oblicuo pequeño del abdómen; despide algunos filamentos á estos órganos contráctiles, y se pierde en el recto del vientre. Al nivel del borde superior del ílio-abdominal emite un ramo perforante, que está destinado á la piel del ijar y al panículo carnoso.

La *segunda* se halla dispuesta lo mismo que la primera; recorre un trayecto análogo, y se distribuye en la sustancia del oblicuo pequeño del vientre. De uno de sus ramos terminales parte con mucha frecuencia un filete delgado, que va á unirse á otro de los nervios inguinales procedente de la tercera rama. Además, la que venimos describiendo produce dos nervios perforantes que, dirigiéndose adelante y adentro del muslo, se esparcen por el vacío y por la region crural interna.

La *tercera (ramas abdómino-genitales* y *fémoro-genitales* en el hombre) marcha hácia fuera, pasando por encima del psoas; abandona filetes á este músculo, y se pierde en los del ijar. Los cordones perforantes que da, son casi siempre en número de *tres: uno inguinal interno* y *dos externos*. Estos nervios parten generalmente del nivel del agujero de conjuncion; cursan por fuera del peritoneo; caminan atrás y abajo; entran en el conducto de su nombre, recorriéndole en toda su extension, y colocándose uno en su lado interno y dos en el externo; dejan algunos ramitos al cremáster y á las masas carnosas del abdómen, y agotan sus filamentos en las envolturas testiculares, en el forro del pene y en la piel de la ingle. El inguinal interno suele recibir un ramo de refuerzo que viene de la siguiente.

La *cuarta rama (fémoro-cutánea del plexo lumbar* del hombre) perfora el psoas pequeño; sitúase en el intersticio que separa á éste y al grande; serpea por entre el peritoneo y la aponeurosis lumbo-ilíaca; llega al ángulo de la cadera; desciende por dentro y delante del fascia lata; acompaña á las divisiones de la arteria circunfleja ilíaca hasta la rótula, y termina en el tegumento de la babilla. En su orígen la cuarta lumbar despide los nervios siguientes: 1.° *Un ramo* grueso y corto para el psoas grande. 2.° *Una rama* voluminosa, que concurre á la formacion del plexo lumbo-sacro. 3.° *Un filete* que se une al nervio inguinal interno emanado del tercer par.

La *quinta* y *sexta ramas* son más voluminosas que las precedentes; se unen entre sí y con los tres primeros pares sacros, concurriendo á la constitucion del plexo crural.

4.º Nervios sacros. (Figs. 119, 120 y 144).

Comprendemos en este grupo, no sólo los cuatro cordones que salen por los orificios del sacro, sino tambien el que sale por el agujero de conjuncion practicado entre este hueso y la última vértebra lumbar.

Ramas superiores.—Están representadas por unos nervios pequeños que salvan los orificios supsacros, para perderse en todos los tejidos de la grupa.

Ramas inferiores.—Son unos troncos nerviosos que disminuyen de grosor del primero al último, los cuales salen del conducto sacro, dirigiéndose abajo y atrás por los lados de la pélvis; emiten cerca de su orígen un filete que va á mezclarse con el plexo pelviano ó hipogástrico, y proporcionan ramos cortos y múltiples, que comunican con el gran simpático.

La *primera, segunda* y *tercera ramas inferiores* marchan hácia la abertura sciática grande, y forman una banda nerviosa que compone la porcion pelviana del plexo lumbo-sacro.

La *cuarta* y *quinta* se hallan unidas en su orígen por medio de un filete anastómico; no van directamente al manojo formado por los tres primeros pares, y caminan por el lado de la pélvis y por el espesor de su gran ligamento.—La *cuarta* emite además el *nervio pudendo interno*. Este cordon nace de entre las dos raices del cuerpo cavernoso, contorneando la arcada isquiática, y uniéndose con el del lado opuesto; desciende tortuoso por el borde dorsal de la verga, mezclado con la red venosa suppeniana; llega á la cabeza del órgano eréctil, y termina reticulado en el tejido de ésta y en la mucosa que la protege. El nervio pudendo interno produce en su trayecto pelviano: *dos filetes* delgados, que se pierden en los músculos y en la piel de la region perineo-anal; *ramos* largos y flexuosos, cuyas últimas divisiones penetran en el cuerpo cavernoso y en el conducto de la uretra. Estos ramos, así como el nervio principal, reciben cordoncitos anastómicos de una de las ramas isquio-musculares del plexo lumbo-sacro.—La *quinta* constituye el *nervio anal* ó *hemorroidal*. Este órgano, ántes de su salida de la pélvis,

envia un ramo al elevador del ano; se dirige atrás por encima del precedente, y acaba en el músculo esfínter y los tegumentos que lo protegen.

5.° Nervios coccígeos. (Figs. 119, 120 y 144).

Los *seis ó siete pares* coccígeos están representados por *dos cordones dobles laterales,* que se hallan colocados: *uno* debajo de los músculos depresores de la cola, y *otro* debajo de los sacro-coccígeos laterales. Dichos cordones resultan formados por las ramas superiores é inferiores de los pares correspondientes; se extienden hasta la punta del apéndice posterior del tronco, y dejan en su camino varios filetes musculares y cutáneos.

6.° Nervio diafragmático ó frénico. (Fig. 80).

Llámase así un cordon de bastante grosor, compuesto por una rama del sexto par cervical, por otra del plexo braquial y por un ramo inconstante del quinto.

La del sexto par atraviesa de dentro afuera la porcion inferior del escaleno; da un ramo á dicho plexo; desciende oblicuamente hácia atrás, pasando por la superficie de este órgano contráctil, y se une con la del expresado plexo en la entrada del pecho. Esta última es más gruesa, y procede exclusivamente del sétimo par cervical.

Constituido el cordon frénico, entra en la cavidad torácica por la abertura traquelial; cursa por el lado interno de la arteria axilar junto con el pneumogástrico; admite con frecuencia en este punto un filete del gran simpático; serpea por debajo de la pleura; llega al lado de la base del corazon; recorre un espacio de doce á catorce centímetros de longitud, por entre las dos láminas del mediastino posterior, y ántes de alcanzar al centro diafragmático, se fracciona en varios filamentos de diferente espesor, que se pierden en los pilares y en la circunferencia del tabique tóraco-abdominal.

7.° Plexo braquial ó cérvico-dorsal. (Figs. 119 y 138).

Definicion.—Damos este nombre *á un enorme manojo nervioso, ancho y corto, situado entre la pared del pecho y la cara interna del miembro anterior, compuesto por las ramas inferiores de los pares cervicales sexto, sétimo y octavo y por las*

de los dos primeros dorsales; cuyas ramas, convergiendo hácia el punto de contacto del escaleno y el largo del cuello, anastomosándose recíprocamente, y saliendo del torax por el intersticio que separa á las dos porciones de aquel músculo, por delante de la primera costilla y por fuera de la arteria y vena vertebrales,

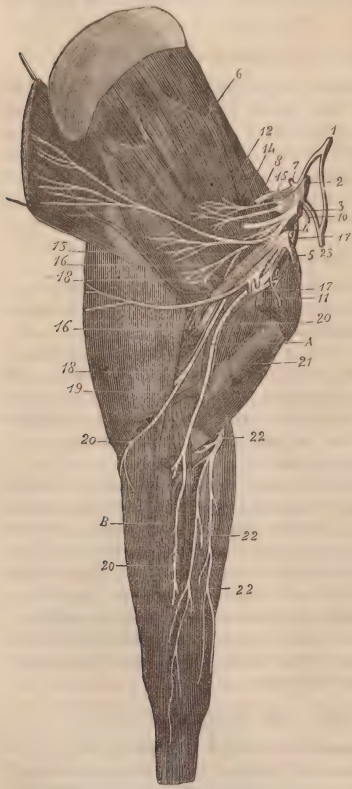

FIGURA 138.—*Nervios del plexo braquial del Caballo.*—(CHAUVEAU).

* 1. Ramo diafragmático del sexto par cervical, proporcionando una rama al plexo braquial.—2. Sétimo par cervical.—3. Octavo par cervical.—4. Primer par dorsal.—5. Segundo par dorsal.—6. Rama del músculo gran dorsal.—7. Rama del angular y del romboídeo.—8. Rama torácica superior ó del dentellado gran de.—9. Rama subcutánea torácica, dando origen á tres ramas torácicas inferiores.—10 y 11. Otras dos ramas torácicas inferiores.—12. Nervio del adductor del brazo.—13. Nervio axilar.—14. Nervios subescapulares.—15. Nervio supescapular. 16. Nervio radial.—17. Nervio braquial anterior.—18 y 18. Nervio cubital.—19. Rama cutánea interna del mismo.—20, 20 y 20. Nervio mediano. 21. Su rama anti-braquial músculo-cutánea.—22, 22 y 22. Ramos superficiales de esta rama.—A. Arteria humeral.—B. Arteria radial posterior.

FIGURA 139.—*Nervios externos del miembro anterior del Caballo.*—(CHAUVEAU.)

produce un número considerable de nervios, destinados en su mayor parte á las masas carnosas y tegumentos del remo torácico.

CONSTITUCION.—El plexo braquial está formado por los *tres últimos pares cervicales* y los *dos primeros dorsales.*

El *sexto par del cuello* no proporciona al manojo mas que un filete, que procede aún del nervio diafragmático.—Los *pares sétimo* y *octavo* envian exclusivamente sus ramas inferiores al expresado plexo.—El *primer par dorsal* presta toda su rama respectiva, excepcion hecha de un ramito, que compone el nervio inter-costal primero.—El *segundo par del dorso* no da mas que una pequeña parte de su rama inferior, invirtiéndose casi toda en la formacion del inter-costal correspondiente.

DIVISION.—El plexo del miembro anterior sale, como hemos dicho ántes, por el intersticio de las dos porciones del escaleno, y cuando llega á la cara interna de la espalda, produce los *catorce ner-*

* 1. Nervio supescapular.—2. Nervio axilar (no marcado).—3 y 3. Nervio radial.—4. Ramo superficial del nervio músculo-cutáneo.—5. Nervio cubital.—6. Su rama cutánea terminal.—A. Arteria radial anterior.

vios siguientes: 1.° *Ramas diafragmáticas.* 2.° *Rama del angular y del romboídeo.* 3.° *Rama del dentellado grande ó torácica superior.* 4.° *Ramas de los pectorales ó torácicas inferiores.* 5.° *Rama subcutánea torácica.* 6.° *Rama del gran dorsal.* 7.° *Nervio axilar.* 8.° *Ramas del adductor del brazo.* 9.° *Ramas del subescapular.* 10. *Nervio supescapular.* 11. *Nervio braquial anterior ó músculo-cutáneo.* 12. *Nervio radial.* 13. *Nervio cúbito-cutáneo ó cubital.* 14. *Nervio cúbito-plantar ó mediano.*

Ramas diafragmáticas. (Fig. 138).—Véase la descripcion del nervio frénico.

Rama del angular y del romboídeo. (Fig. 138).—Llámase así un nervio formado exclusivamente por el sexto par cervical, y que dividiéndose pronto en varios filetes, no sólo se distribuye en la sustancia de los músculos de su nombre, sino tambien en la del gran dentellado.

Rama del dentellado grande ó torácica superior.—Esta rama (fig. 138), llamada por Cárlos Bell *nervio respirador,* se halla representada por *dos ramos* que parten del manojo comun del plexo braquial.—El *primero* emana del sexto par cervical.—El *segundo* viene del sétimo y se une al primero, atravesando ántes el último manojo carnoso del escaleno superior. La cinta única que resulta de la fusion de estos dos ramos nerviosos se dirige atrás para alcanzar á la superficie del referido dentellado, y termina esparciéndose en la sustancia de este órgano.

Ramas de los pectorales ó torácicas inferiores.—Las ramas nerviosas destinadas á estos músculos son *cinco.* (Figura 138).—La *primera* emana del sétimo y del sexto pares cervicales. El ramo que viene de este último, cuando llega á la cara interna del esterno-aponeurótico, se bifurca en *anterior* y *posterior,* y distribuye sus divisiones en la sustancia del mismo órgano contráctil.—La *segunda* nace de los nervios braquial anterior y cúbito-plantar, cuyas dos raíces se anastomosan en arcada debajo de la arteria axilar, formando un solo nervio que pasa por entre las dos porciones del pectoral profundo; abandona algunos ramitos al esterno-trocantiniano; camina hácia atrás, y acaba muy delgado en la cara externa del pectoral superficial.—Las *otras tres* parten generalmente del tronco que compone la rama subcutánea torácica; marchan por entre el dentellado grande y el pectoral mayor; se dirigen abajo y atrás,

y finan en el último músculo. Una de dichas ramas sigue el trayecto de la vena subcutánea torácica, y verifica varias anastómosis con la siguiente.

Rama subcutánea torácica. (Fig. 138).—Es un cordon grueso y largo, que arranca con el nervio cubital del plexo del miembro anterior. Esta importante rama abandona pronto al nervio referido; camina abajo y atrás por la cara interna del extensor largo del antebrazo y del panículo carnoso; continúa su marcha por debajo de la vena antedicha, y llega hasta el ijar. En su trayecto emite ramos al mismo panículo, y en la cara interna de este músculo produce ramos que se enlazan con muchos de los perforantes inter-costales, constituyendo un extenso plexo. Una de las divisiones del órgano que nos ocupa, en union de un perforante voluminoso, contornea el borde inferior del gran dorsal, y se dirige adelante para perderse en el cutáneo de la espalda.

Rama del gran dorsal. (Fig. 138).—Es un nervio largo y de espesor variable, formado por filetes procedentes en su mayor parte del octavo par del cuello; cuyo nervio, dirigiéndose atrás y arriba, se distribuye en la cara interna del músculo de su nombre.

Nervio axilar ó circunflejo. (Figs. 138 y 139).—Consiste en un cordon grueso que viene directamente del octavo par cervical; camina atrás y abajo, serpeando por la cara interna del subescapular; penetra en el intersticio que separa á este músculo y al adductor del brazo, cruzando la direccion de la arteria de aquel nombre; pasa por detrás de la articulacion escápulo-humeral con la circunfleja; cursa por entre el abductor corto del brazo y los extensores grueso y corto del antebrazo; llega debajo del abductor largo, y se divide en varios ramos divergentes, que animan á los órganos contráctiles expresados, al mastóido-humeral y á la piel de la region braquial.

Ramas del adductor del brazo. (Fig. 138).—Nacen en union del precedente del octavo parcervical; se dirigen hácia atrás, recorriendo la superficie de la masa carnosa principal de la region escapular interna, y terminan en la sustancia del músculo que las da nombre.

Ramas del subescapular. (Fig. 138).—Son dos nervios cortos que emanan ordinariamente del sétimo par cervical, los cua-

les caminan atrás y abajo, y se fraccionan en varios ramitos, que penetran en los manojos del músculo de su nombre.

Nervio supescapular. (Figs. 138 y 139).—Es un cordon muy grueso y corto, formado por los pares cervicales sexto y sétimo. Dicho cordon camina atrás por entre los músculos angular, esterno-escapular y supespinoso; colócase en el intersticio que separa á este último órgano y al subescapular; contornea el borde anterior del omoplato, para situarse en la cara externa del mismo hueso; abandona algunos filetes al anti-espinoso; cruza transversalmente la espina acromion; asciende por la fosa subespinosa, y se pierde en la masa carnosa que la ocupa.

Nervio braquial anterior ó músculo-cutáneo. (Figs. 138 y 139).—Este nervio procede del sétimo y octavo pares cervicales; sigue por el lado interno de la articulacion de la espalda; cruza en ángulo agudo la arteria axilar; comunica con el nervio mediano, por medio de un ramo ancho y corto que pasa por debajo del expresado vaso formando un asa; baja por delante de dicho nervio hasta el nivel de la bifurcacion del coraco-humeral; salva el espacio que dejan las dos ramas de este músculo, al cual da algunos filetes, y se divide en ramos ascendentes y descendentes, que terminan en el flexor largo del antebrazo, enviando á la vez un filamento, que concurre á la formacion de uno de los torácicos anteriores.

Nervio radial. (Figs. 138 y 139).—Es el cordon más voluminoso que emana del plexo del miembro anterior. Nace principalmente del primer par dorsal; marcha atrás y abajo; pasa por la cara interna de los músculos subescapular y adductor del brazo, en cuyo trayecto se halla separado de la arteria humeral por el nervio cubital; llega al nivel de la humeral profunda; se coloca entre el extensor grueso y el flexor corto del antebrazo con las divisiones de este vaso; alcanza á la parte anterior de la juntura del codo en donde encuentra la arteria radial, y produce dos ramos que penetran en la sustancia del extensor oblicuo del metacarpo.

En el largo y tortuoso camino que recorre el nervio radial despide *tres órdenes de manojos.*—El *primer manojo* está compuesto de varios ramos que salen del tronco nervioso, ántes de que éste abandone la cara interna del miembro torácico, para pasar por debajo de la masa olecranoídea, los cuales se frac-

cionan en filamentos *ascendentes* y *descendentes*. Los *primeros* llegan á los extensores largo y mediano, y alcanzan frecuentemente al ángulo inferior del grueso. Los *segundos* rodean el tendon comun al gran dorsal y al adductor del brazo, y van á perderse en el mismo extensor grueso.—El *segundo manojo* se halla representado por algunos filetes, que no sólo se esparcen en los extensores corto y pequeño del antebrazo, sino en la piel de esta region.—El *tercer manojo* consiste en un conjunto de ramos que emanan de la porcion anti-braquial del nervio que nos ocupa, y que terminan en los extensores recto del metacarpo y anterior y lateral de los falanges.

Nervio cúbito-cutáneo ó cubital. (Figs. 138 y 139).—Es ménos voluminoso que el radial, y está formado principalmente por filetes que proceden de los pares dorsales. Marcha hácia abajo por detrás de la arteria humeral y hasta más allá de la profunda; cruza la direccion de este último vaso; colócase entre los extensores largo y mediano del antebrazo; llega al lado interno del codo, pasando por encima del epicóndilo y cubierto por la banda cubital del flexor oblicuo del metacarpo; sigue por el borde posterior de este músculo hasta cerca del hueso corvo, y se divide en *dos ramas:* una llamada *cutánea,* y otra que, en union de la que viene del nervio mediano, constituye el *plantar externo.*—La *primera* atraviesa el espacio comprendido entre los tendones terminales de los flexores externo y oblicuo del metacarpo, y produce filamentos ascendentes y descendentes, que se distribuyen en la piel del antebrazo, en la de la cara anterior de la rodilla y en la del lado externo de la caña.—De la *segunda* hablaremos más adelante.

El nervio cubital emite en su trayecto *dos manojos* de ramos colaterales.—El *primero* sale del tronco nervioso por encima de la arteria epicondiloídea; marcha atrás y abajo por entre el extensor largo del antebrazo y el esterno-aponeurótico; abandona filetes á este último músculo, y lo atraviesa para esparcirse en el tegumento del antebrazo, constituyendo el *nervio braquial cutáneo interno.*—El *segundo* parte del nivel del epitrócleo, y está destinado á las robustas masas carnosas de la region radial posterior, excepto á los flexores externo é interno del metacarpo.

Nervio cúbito-plantar ó mediano. (Fig. 138).—Es un enor-

me cordon constituido por fibras que vienen de los pares dorsales y del octavo cervical. Camina atrás hasta el tronco de la axilar, formando en este punto una anastómosis en asa con el braquial anterior, en la cual se halla comprendido el expresado tronco vascular; cursa por delante de la arteria humeral; sigue descendiendo por la cara interna del miembro con la rama principal de esta arteria, ó sea con la radial posterior; llega á la articulacion del codo, tocando á su ligamento funicular interno; cruza en ángulo agudo la direccion de su vaso satélite, para hacerse posterior; vuelve á adquirir su posicion primitiva debajo de dicha juntura; continúa más superficialmente su trayecto anti-braquial, y cuando se encuentra próximo al tercio inferior del antebrazo, se bifurca, produciendo los *nervios plantares*.

Tres ramas colaterales despide el nervio mediano en su largo y variado viage.—La *primera* emana del tronco nervioso ántes de su llegada á la arteria axilar, constituyendo una de las de orígen del nervio torácico destinado al pectoral superficial.—La *segunda* es un cordon que nace del nivel de la mitad del cuerpo del húmero, y que en el hombre está representado por la porcion del *nervio músculo-cutáneo,* que va al músculo braquial anterior y á la piel del antebrazo. Dicho cordon pasa por debajo del coraco-radial, y se divide pronto en *dos ramos: uno* que termina en aquel órgano contráctil, y *otro* que cursa á lo largo del biceps para alcanzar á la superficie interna del miembro, en cuyo punto se fracciona en dos filetes principales que, serpeando por la cara externa de la aponeurosis anti-braquial con las divisiones de las venas subcutáneas, se pierden en los tejidos subcarpianos.—La *tercera* consiste en varios filamentos que parten del tronco nervioso á diferentes alturas del antebrazo y especialmente de debajo del codo, los cuales se distribuyen en los flexores interno del metacarpo y los dos falangianos.

Los *nervios plantares* ó *terminales* del cúbito-cutáneo se distinguen en *interno* y *externo*.—El *primero* está aplicado á la arteria colateral de la caña, y sigue con el vaso á lo largo del tendon perforante, hasta cerca del menudillo, en cuyo punto se trifurca, produciendo las *ramas digitales*. En el camino que recorre el nervio que describimos emite varios ramos metacarpianos cutáneos, y uno anastómico de refuerzo que, partiendo del

tronco principal al nivel de la mitad del cuerpo de dicho órgano sólido, marcha por detrás de los tendones flexores, y se identifica con el que sigue.—El *segundo ó nervio plantar externo* resulta formado por la fusion de *dos ramas: una* que procede del nervio cubital, y *otra* que emana del mediano. Esta última recibe á la primera cerca del borde superior del hueso corvo, despues de haber pasado por debajo de la extremidad inferior del flexor oblicuo del metacarpo. Así constituido el cordon nervioso, desciende por un conducto estrecho practicado entre las fibras de la vaina carpiana, por fuera de los tendones respectivos, y acompañando á la vena colateral externa de la caña y á una arteriola que concurre á formar la arcada vascular subcarpiana; llega cerca de la extremidad superior del gran metacarpiano y al lado interno de la cabeza del peroné correspondiente; envia una *rama palmar profunda* á la cara posterior del ligamento suspensor del menudillo, destinada á la porcion carnosa de los músculos inter-óseos; continúa su camino vertical á lo largo del tendon perforante, abandonando algunos filetes cutáneos ó superficiales; recibe el ramo de refuerzo que le proporciona el nervio plantar interno, y termina trifurcado como éste.

Las *ramas digitales, colaterales del dedo ó terminales de los nervios plantares* (fig. 140) son *tres en cada lado,* y por su posicion relativa, se denominan *anterior, media* y *posterior.*—La *rama anterior* desciende desde el nivel de los sesamoideos por delante de la vena, y distribuye sus divisiones en la piel de la cara anterior del dedo y en el rodete de la membrana queratógena.—La *rama media* nace del mismo punto que la anterior; está colocada entre la vena y la arteria; se anastomosa con las otras dos, y especialmente con la primera, y termina en el expresado rodete y en el tejido podofiloso.—La *rama posterior* es la más larga y gruesa de las tres digitales; parece la verdadera continuacion del nervio plantar, y marcha aplicada detrás de la arteria. Acompaña á este vaso hasta cerca de la apófisis basilar del tejuelo; cursa por la cisura pre-plantar, y penetra en el tejido laminoso del dedo y en el espesor del hueso del tercer falange. En su trayecto abandona los ramos siguientes: 1.° *Divisiones* que se pierden en la cara posterior de los tendones flexores y en el espolon. 2.° *Un ramo* satélite de la arteria de la

almohadilla plantar. 3.° *Un filete* que, tomando orígen en la cara profunda del cartílago lateral del dedo, camina adelante hasta la rama anterior del círculo coronario arterial, y se confunde en la red venosa profunda del expresado cartílago. 4.° *Una pequeña division* podofilosa, cuyo nacimiento está al mismo nivel y detrás del filete precedente, la cual desciende por la apófisis retrosa; envia filamentos á la almohadilla plantar; perfora la sustancia de la placa ternillosa, y termina en la porcion ántero-lateral de la membrana queratógena. 5.° *Un ramo* pre-plantar. 6.° *Un manojo* de filetes enlazados alrededor de la arteria ungular plantar, los cuales, no sólo penetran con este vaso

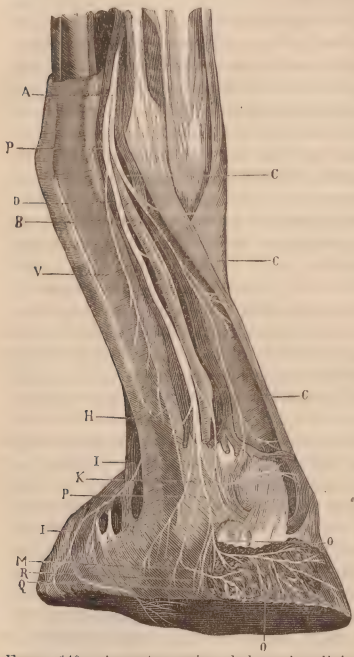

FIGURA 140.—*Aparato nervioso de la region digital del Caballo.*—(BOULEY).*

* A. Punto de eferencia del nervio plantar por encima de los sesamoídeos.—P, P. Nervio plantar.—B. Rama media.—C, C, C. Rama anterior.—D. Arteria digital.—H. Division nerviosa no constante, destinada á los bulbos cartilaginosos.—I, I. Ramas de la almohadilla plantar.—K. Rama transversa coronaria.—M. Division podofilosa.—O, O. Rama pre-plantar.—Q. Ramo descendente en la cisura de los patilobes.—R. Ramitos arteriales que acompañan á la arteria digital en la cisura plantar.—V. Vena, cuya existencia no es constante, y que sigue al nervio plantar en todo su trayecto falangiano.

en el interior del tejuelo, sino que algunos retrógrados se enlazan con los del lado opuesto.

Diferencias del nervio diafragmático y del plexo braquial.—Los nervios compuestos presentan en los dos tercios superiores del miembro una disposicion muy semejante á la de los solípedos. Todo lo contrario acontece en la última seccion del remo, debido, sin ningun género de duda, al mayor número de dedos que poseen los demás animales domésticos. Esto sentado, expondremos exclusivamente los caractéres más culminantes que ofrecen los referidos cordones, con las ramas y ramos que de ellos emanan.

El *nervio diafragmático* del *Carnero* está formado por un solo filete procedente del ramo que el sexto par del cuello proporciona al plexo cérvico-dorsal.

El *plexo braquial* de todos los *rumiantes* tiene las mismas ramas que el del caballo; pero son más gruesas y flexuosas.—El del *Cerdo* se halla dividido en tres manojos llamados *anterior, medio* y *posterior*.—El de los *carniceros* está formado por los cuatro últimos pares cervicales y por el primero dorsal.

El *nervio del dentellado grande* de los *rumiantes* no tiene el filete que en el caballo viene del sexto par; atraviesa el escaleno, y recibe un filamento de la rama del angular, la cual nace de dicho par.—El del *Cerdo* es muy largo y grueso.

La *rama del gran dorsal* y el *nervio axilar* de los *rumiantes* se encuentran formando en su orígen un solo tronco unido tambien á una de las dos que posee el *nervio subescapular*. La segunda rama de este último es libre en toda su extension, y termina en el músculo de su nombre con algunos filetes procedentes del *supescapular*.

El *braquial anterior* ó *músculo-cutáneo* de los *rumiantes* y del *Cerdo* no presenta nada de particular.—El de los *carniceros* se halla constituido por un filamento del sexto par cervical y por las ramas voluminosas que emanan de sétimo. El *nervio músculo-cutáneo* está situado delante de la arteria axilar, y cuando llega al nivel de la articulacion escápulo-humeral, se divide en dos ramas, una que se pierde en la masa del biceps, y otra que acaba por un ramo recurrente en el músculo braquial anterior, y por un filete muy delgado, que se hace subcutáneo cerca del codo, y desciende por el borde interno del antebrazo, para

distribuirse en las inmediaciones del carpo. La rama que une el nervio músculo-cutáneo al mediano se halla colocada un poco más abajo de la parte media del húmero, en vez de encontrarse cubierta por la arteria axilar, como en los monodáctilos.

El *nervio radial* de los *rumiantes*, cuando llega al nivel del músculo gran dorsal, se fracciona en tres ramas: la primera penetra en el extensor largo del antebrazo; la segunda atraviesa el mediano, y la tercera pasa por entre éste y el grueso. Cuando el nervio radial ha contorneado el brazo de dentro afuera, y se encuentra en el intersticio que separa el braquial anterior y la masa olecranoídea, emite: 1.° *Ramos musculares* cortos, que terminan debajo de los extensores del metacarpo y de los falanges. 2.° *Un ramo sensitivo,* que sale del intersticio expresado; se hace subcutáneo; llega delante del antebrazo, y se divide en dos ramos secundarios que, descendiendo paralelamente á la vena subcutánea mediana, acaban: uno en la circunferencia del carpo, y otro que, extendiéndose desde la cara anterior de la caña hasta el menudillo, se bifurca en dos filetes para formar los *nervios colaterales dorsales de los dedos.* Además este último ramo abandona un tercero, que atraviesa el espacio inter-digital, y se anastomosa con los *colaterales palmares.*—El del *Cerdo* es muy parecido al de los rumiantes.—El del *Perro* está exclusivamente formado por el octavo par cervical; recibe filamentos del mediano, del cubital y del axilar, y él da algunos á estos tres cordones nerviosos. Cuando llega al intersticio del triceps y del braquial anterior, y á unos cuatro centímetros por encima de la cara externa del codo, produce *dos órdenes de ramas* terminales. La *rama muscular* pasa por debajo de los músculos de la parte anterior del antebrazo. La *rama cutánea* se fracciona inmediatamente en dos cordoncitos. El más pequeño se dirige adentro; salva el pliegue de la articulacion húmero-radial; camina aplicado al borde interno de la vena subcutánea mediana, y acaba en la mitad inferior del antebrazo para distribuirse en el pulgar y en el borde interno del índice. El más grande marcha por fuera del expresado vaso; proporciona un ramito recurrente hácia el pliegue del brazo, y cuando llega al nivel del carpo, produce tres filetes destinados al primero, segundo y tercer espacios inter-metacarpianos, cuyos filetes se bifurcan en el orígen de los dedos, para componer

los *nervios colaterales dorsales*. El primer nervio metacarpiano envia á su vez un filamento al del cubital que constituye el *colateral dorsal externo del dedo pequeño*.—El del *Gato* tiene la *rama interna* aplicada á la *externa*. *Aquella* marcha por el borde interno del metacarpo, y envia un ramito al pulgar, para constituir el *nervio colateral dorsal interno del índice*. *Ésta* franquea la cara anterior del carpo; se coloca en el orígen del tercer espacio inter-óseo, y despide en este punto tres ramos metacarpianos. El externo es muy fino; camina oblicuamente hácia fuera, y establece anastómosis con la rama dorsal del cubital entre los dedos primero y segundo.

El *nervio cúbito-cutáneo* ó *cubital* de los *rumiantes* camina unido al mediano hasta cerca de la mitad del brazo. El doble cordon resultante está situado en la superficie de la arteria humeral, presentando estos nervios hasta el carpo la misma disposicion que en el caballo. El cubital no recibe en este punto ningun ramo del mediano, y forma el *nervio plantar externo* ó *inter-óseo palmar del primer espacio*, que se encuentra en el borde externo de los tendones flexores. Este último nervio se halla reforzado al nivel del menudillo por un filete procedente del plantar interno; da ramitos al espolon, y se prolonga hasta la caja córnea, constituyendo el *nervio colateral externo* del dedo externo.—El *cubital* del *Cerdo* emite una rama cerca de la parte media del brazo que se dirige hácia el olécranon, y produce varias divisiones musculares; contornea el antebrazo de dentro afuera; llega encima del hueso corvo, y termina en *dos ramas*. *Una de éstas* sigue por el borde externo de los tendones flexores, y continúa su marcha descendente, confundiéndose con el colateral del dedo externo. *La otra* se coloca en la cara anterior del metacarpo, y fina bifurcada para dar lugar á los *nervios colaterales dorsales de los dos dedos externos*.—El del *Perro* está unido al mediano hasta el cuarto inferior del antebrazo; llega debajo del codo, y hácia la extremidad terminal de la arteria cubital se divide en *una rama dorsal* y en *otra palmar*. La *primera* se hace subcutánea; cursa por fuera de las regiones radial y metacarpiana, y compone el *nervio dorsal externo del dedo pequeño*. La *segunda* franquea la vaina carpiana; abandona al nivel del trapezóide un ramo que pasa por la superficie de los músculos palmares, para constituir el

colateral palmar externo del auricular, y al nivel de la arcada palmar profunda se divide en *ocho ramos* terminales. Los *menores* distribuyen sus divisiones en los músculos rudimentarios del pulgar, en los del dedo pequeño y en los inter-óseos. Los *mayores* son *tres,* y siguen á las arterias inter-óseas, para bifurcarse al nivel de los dedos en *nervios colaterales palmares.* Los dos ramos internos se anastomosan con los respectivos del mediano. Resulta de esta disposicion que el nervio cubital emite: filamentos á la cara palmar de todos los dedos, excepto en el borde interno del índice.—El del *Gato* se divide tambien en *ramas dorsal* y *palmar;* pero la distribucion no se verifica de la misma manera que en el perro. La *rama dorsal* llega al nivel del carpo, y se divide en dos filetes. Uno de estos compone el *colateral dorsal externo del dedo pequeño.* El otro alcanza al primer espacio inter-óseo; recibe un ramo del radial, y produce inmediatamente los *colaterales dorsales interno del dedo pequeño* y *externo del anular.* La *rama palmar* no se extiende á todos los dedos como en el perro, sino que pasa por dentro del hueso pisiforme, y despide varios filetes: algunos de estos terminan en los músculos de los dedos pequeño y pulgar; otro sigue á lo largo de aquel dedo, y constituye el *nervio colateral palmar externo,* y uno de los más prolongados se aloja en el primer espacio inter-metacarpiano, emitiendo el *filete del rodete grueso de la pata* y los *colaterales palmares interno del dedo pequeño* y *externo del dedo anular.*

El *nervio cúbito-plantar* ó *mediano* de los *rumiantes* está continuado por el *plantar interno* ó *inter-óseo palmar del tercer espacio,* y hácia el tercio inferior del metacarpo produce *tres ramas.* La *primera* refuerza al nervio plantar externo. La *segunda* va al espacio inter-digital, en donde se bifurca para formar los *nervios colaterales palmares interno del dedo externo* y el *externo del dedo interno.* La *tercera* proyecta algunos filamentos al espolon, y en la region digital constituye el *colateral interno* del *dedo interno.*—El del *Cerdo* presenta casi la misma disposicion que en los solípedos y que en los rumiantes hasta el carpo; pero más allá de este punto camina por debajo de los tendones flexores de los falanges, dejando ramitos á los músculos inter-óseos palmares, y cuando llega cerca de los dos dedos rudimentarios, se divide en *cuatro ramas:* las *dos superio-*

res ó *menores* componen los nervios colaterales de los dedos rudimentarios. Las *dos inferiores* ó *mayores* alcanzan al espacio inter-digital principal, constituyendo los *colaterales de los dos dedos grandes*.—El del *Perro* camina unido al cubital por detrás de la arteria humeral; admite á corta distancia de la articulacion del codo un filamento del músculo-cutáneo; sigue á la arteria radial hasta el tercio inferior del antebrazo y por debajo del borde posterior del tendon del gran palmar; atraviesa la vaina carpiana; envia *una rama* que forma los *colaterales palmares interno del pulgar* y *externo del indice*, y se fracciona en *tres ramos* que presentan la disposicion siguiente. El *primero* está anastomosado con el cubital en la superficie de la arcada palmar, y se pierde en una arteria; los *otros dos* reciben un filete cubital hácia el orígen de los dedos, y terminan bifurcados para dar lugar al *colateral palmar interno del anular* y á los *colaterales del medio* y *del indice*. El *segundo* emite á su vez un ramito delgado, que se esparce en el lóbulo interno y en el medio de la almohadilla gruesa de la pata.—El del *Gato* pasa por el conducto óseo practicado en la extremidad inferior del húmero; llega debajo de la arcada carpiana, y se divide en *tres ramas*. La *interna* está destinada al rudimento del pulgar y al borde palmar interno del índice. La *media* desciende por el tercer espacio inter-óseo; anima al rodete grueso de la pata, y se desdobla para formar los *colaterales palmares externo del índice é interno del medio*. La *externa* camina por el segundo espacio inter-metacarpiano, y da los *colaterales palmares externo del medio é interno del anular*.

8.º Plexo crural ó lumbo-sacro. (Fígs. 140, 141 y 142).

Definicion.—Damos este nombre *á dos gruesos troncos nerviosos aislados, pero comunicantes, situados encima del psoas pequeño y al nivel de la abertura sciática grande, y compuestos de los últimos pares lumbares y de los primeros sacros; cuyos troncos, dividiéndose en varias ramas de diámetros menores, se distribuyen principalmente en los diversos órganos del miembro posterior*.

Division y constitucion.—El plexo crural está formado de *una porcion anterior* y de *otra posterior*, las cuales se hallan separadas por la arteria ilíaca interna, y enlazadas por uno ó dos

filetes que van del primer par sacro al nervio obturador.—La *porcion anterior* ó *plexo lumbar* es un tronco grueso y corto, compuesto por los dos últimos pares lumbares, y por un ramito del cuarto par, situado encima del psoas pequeño, en direccion oblicua de delante atrás, y despide los *tres cordones* siguientes: 1.º *Nervios iliaco-musculares.* 2.º *Nervio crural.* 3.º *Nervio obturador.* La *porcion posterior* ó *plexo sacro* es más ancha que la precedente, y está constituida por la reunion de las ramas inferiores de los tres primeros sacros, las cuales salen por los agujeros anchos de este nombre; pasan por debajo de los vasos de la misma region; caminan por el lado de la pélvis, colo-

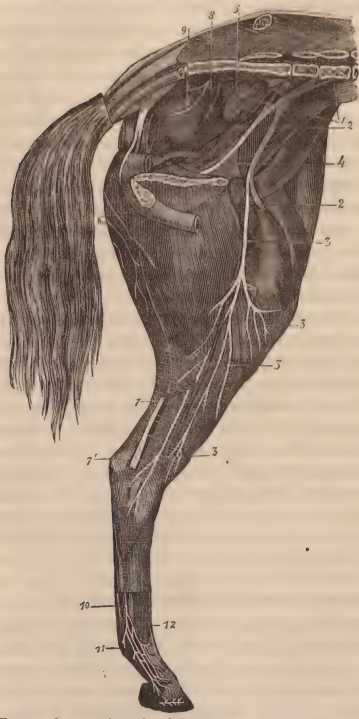

FIGURA 141.—*Plexo lumbo-sacro y nervios internos del miembro posterior del Caballo.* — (CHAUVEAU). *

* 1. Plexo lumbo-sacro.—2 y 2. Nervio femoral anterior.—3, 3, 3 y 3. Nervio safeno interno.—4. Nervio obturador.—5. Manojo de origen del nervio ciático grande.—6. Ramos superficiales del nervio ciático pequeño.—7 y 7.' Nervio ciático grande.—8. Nervio pudendo interno.—9. Nervio hemorroidal ó anal.—10. Nervio plantar interno.—11 y 12. Sus ramificaciones digitales.

cándose al nivel de la gran abertura sciática, y producen el *nervio sciático pequeño* y el *sciático grande.*

Describiremos, pues, cada uno de los cordones que emanan de las dos porciones del plexo lumbo-sacro por el órden de su enumeracion.

Nervios ilíaco-musculares.—Están representados por varios ramitos que se pierden en las masas carnosas sublumbares. El principal acompaña á la arteria ilíaco-muscular al traves de la sustancia del psoas que la da nombre.

Nervio crural ó femoral anterior. (Fig. 141).—Es el mayor de los que emanan del plexo lumbar. Desciende por entre los psoas pequeño y grande hasta la extremidad cónica comun á este último músculo y al ilíaco; camina por debajo del adductor largo de la pierna, y termina formando un pincel nervioso, que está destinado á la masa del triceps crural.

Cuando el nervio femoral pasa por la cara profunda de dicho adductor, abandona *dos cordones* prolongados, que merecen descripcion especial. Nos referimos á la *rama músculo-cutánea* y al *nervio safeno interno.*—La *primera* tiene mucha analogía con el manojo que en el hombre comprende las *músculo-cutáneas* del crural, y que en veterinaria recibe el nombre de *accesoria del safeno interno.* Esta rama se coloca en el intersticio practicado entre los dos adductores del muslo; cruza oblicuamente á los vasos crurales; sale del expresado intersticio hácia la mitad de dicha region, y despide numerosos filamentos que rodean á la arteria y á la vena safenas.—La *segunda* ó *nervio safeno interno* (fig. 141) serpea por entre el adductor largo de la pierna y el ísquio-tibial externo, siguiendo paralelamente á la primera, que se encuentra más adentro y atrás; adquiere una situacion subcutánea, y en su terminacion produce varios filetes que se mezclan con los del nervio accesorio. Las dos ramas nerviosas de referencia se comunican por varias anastómosis profundas y superficiales; abandonan ramitos á los adductores, al psoas ilíaco y al tegumento de la bragada, y algunos acompañan á la vena safena hasta el pliegue del corvejon. Acontece frecuentemente que el safeno y su nervio accesorio no forman mas que un solo cordon, cuyas divisiones se comportan del modo que acabamos de exponer.

Nervio obturador. (Fig. 141).—Nace del plexo lumbar, ca-

minando por debajo del peritoneo y por el lado interno de los vasos ilíacos; acompaña á la arteria obturatriz hasta la cara superior del púbis; pasa con este vaso por debajo del músculo interno de su nombre; salva el agujero oval; marcha por entre las masas carnosas crurales profundas, y distribuye sus ramos terminales en el obturador externo, en los adductores del muslo, en el pectíneo, y en el adductor corto de la pierna. El ramo que va á este último órgano contráctil es el más largo, el cual, saliendo del intersticio que existe entre el pectíneo y el adductor pequeño, se pierde en la superficie de aquella region.

FIGURA 142.—*Porcion posterior del plexo lumbo-sacro del Caballo.*—(CHAUVEAU).

Sciático pequeño. (Figs. 141 y 142).—Está representado por varios cordones nerviosos, que salen de la pélvis por el punto más alto de la escotadura sciática grande, los cuales se han denominado *glúteos anteriores* y *posteriores.*

Los *nervios glúteos anteriores* ó *ilio-musculares* (fig. 142) son cuatro ó cinco ramos que parten aislados ó por grupos de la porcion posterior del plexo lumbo-sacro, y especialmente de las dos primeras ramas sacras, saliendo de la cavidad pelviana con los vasos de su nombre por la referida escotadura. Los

---

* 1. Manojo de union de los tres primeros pares sacros.—2, 3, 4 y 5. Nervios glúteos anteriores ó porcion del sciático pequeño.—6, 6.' y 8. Nervios glúteos posteriores ó porcion del sciático pequeño.—7 y 9. Ramos que atraviesan el ligamento sacro-sciático, y que establecen comunicacion entre las ramas glúteas posteriores y las divisiones del nervio pudendo interno.—10, 11, 12 y 13. Nervio sciático grande y sus ramas crurales.—14. Nervio fémoro-popliteo pequeño.—15. Su ramo cutáneo ó la rama cutánea peronea.

principales se pierden en la sustancia del glúteo medio, y uno de ellos pasa por el cuello del ílion y por encima del pequeño de las ancas, para perderse entre los robustos manojos de este último.

Los *nervios glúteos posteriores* ó *isquio-musculares* (fig. 142) se distinguen en *superior* é *inferior*.—El *primero* sale por la escotadura tantas veces citada en compañía del nervio gran sciático; pasa por la cara externa del ligamento ancho de la pélvis; camina por entre esta lámina fibrosa y el músculo glúteo medio; desciende por debajo de la porcion anterior del largo vasto, y produce varios ramos, que se esparcen por los manojos carnosos de este último órgano. En el trayecto que recorre abandona *un filete* delgado para la porcion inferior del grande de las ancas, y *un ramo* que, contorneando el borde posterior del mismo músculo, se distribuye delante del mediano.—El *segundo* está situado debajo del primero, y parece que nace del borde interno del tronco nervioso antedicho. Pasa por fuera del ligamento sacro-sciático; marcha hácia atrás, serpeando por debajo de la extremidad superior del largo vasto y atravesándole por encima de la tuberosidad isquiática; baja, siguiendo profundamente el punto más alto del semi-tendinoso; adquiere una situacion superficial, cruzando por entre ésta y aquella gran masa contráctil, y reparte sus filamentos terminales en la piel de la nalga. Además emite ramos colaterales destinados á reforzar las divisiones del nervio pudendo interno, y envia tambien filetes á la rama larga del músculo ísquio-tibial medio.

Nervio sciático grande ó fémoro-poplíteo grande. (Figuras 141 y 142).—Es una ancha cinta que sale de la pélvis por la gran escotadura sciática; cursa por entre la cara externa del ligamento ancho de la articulacion sacro-iliaca y el glúteo medio; pasa por la insercion fija del profundo; llega detrás de los músculos gemelos de la pélvis y del cuadrado crural; desciende describiendo una curva de concavidad anterior por entre la especie de vaina carnosa formada por el largo vasto, el semi-tendinoso, el semi-membranoso y el adductor grande del muslo; toca á la extremidad superior de la pierna; camina por el espacio que dejan los vientres del gastronémios y por delante del perforado; continúa su marcha descendente hasta el hueco del corvejon y por debajo de la aponeurosis tibial; sigue

por el borde interno de la vaina fibrosa que refuerza al tendon de Aquiles, y termina al nivel del calcáneo, produciendo los *nervios plantares interno* y *externo*. (1)

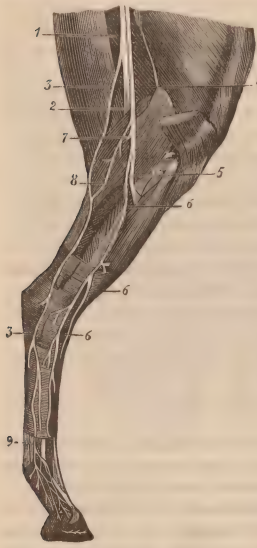

FIGURA 143. — *Nervios externos del miembro posterior del Caballo.* *

Del trayecto de la gran cinta sciática salen los *cinco nervios* siguientes: 1.° *Sciático poplíteo externo*. 2.° *Rama para los músculos de la region coxal inferior*. 3.° *Rama para los músculos crurales posteriores*. 4.° *Safeno externo*. 5.° *Manojo voluminoso para los músculos de la region tibial posterior*.

Describiremos primero estas *ramas colaterales*, pasando despues á las *terminales* representadas por los *nervios plantares*.

El *nervio sciático-poplíteo externo* ó *fémoro-poplíteo pequeño* (fig. 143) parte del sciático grande al nivel de los gemelos de la pélvis; camina adelante y abajo; sigue por entre el largo vasto y el gastronémios; llega al lado externo de la extremidad superior de la pierna y detrás del ligamento funicular de la articulacion respectiva, y acaba formando el *nervio músculo-cutáneo* y el *tibial anterior*.—El *primero* (fig. 143) pasa por debajo de la aponeurosis comun; envia un paquete de ramos al exten-

(1) La porcion del nervio sciático grande que se extiende desde los vientres del bifémoro-calcanoídeo hasta la corredera del calcáneo, se llama en el hombre *nervio sciático poplíteo interno*, el cual es continuado por el tibial posterior, que termina en filetes plantares.

* 1 y 2. Nervio sciático grande.—3 y 3. Nervio safeno externo.—4. Nervio sciático poplíteo externo.—5. Nervio tibial anterior.—6, 6 y 6. Nervio músculo-cutáneo.—7. Origen de la rama cutánea peronea.—8. Rama accesoria del nervio safeno externo.—9. Nervio plantar externo con sus divisiones, que cubren á la arteria y á la vena digitales.

sor lateral de los falanges; continúa su marcha descendente por entre este músculo y el fémoro-pre-falangiano hasta la mitad de la tibia; atraviesa la fascia expresada y, colocado debajo de la piel, llega á la cara anterior del metatarso, para perderse en el tegumento cutáneo de esta region.—El *segundo* (fig. 143) va por delante del primero y por el lado del punto más elevado de la pierna; cursa cubierto por el órgano contráctil últimamente referido; deja algunos ramos cortos á las masas carnosas; camina hasta el pliegue del corvejon, aplicándose al lado externo de los vasos tibiales anteriores; sigue á la arteria pédia en su porcion metatarsiana; abandona á este tubo satélite al nivel del menudillo, y acaba en la piel de la parte lateral del dedo.

Además de las dos ramas terminales que acabamos de describir, el nervio sciático poplíteo externo produce un solo cordon colateral, llamado por Chauveau *rama cutánea peronea* (figura 142.15), la cual nace de la cinta productura un poco más arriba del bifémoro-calcanoídeo; atraviesa la extremidad inferior del largo vasto, y despide ramos divergentes que se esparcen por la piel de la pierna. En su situacion profunda dicha rama emite *un filete* descendente que va á reforzar al safeno externo. Este filete, que debiera llamarse *nervio accesorio del safeno externo* (fig. 143.8), procede algunas veces del mismo sciático poplíteo.

La *rama de los músculos de la region coxal inferior* es larga y delgada. Arranca del sciático al nivel del centro de la cresta supcotiloídea; desciende con el tronco nervioso que la produce por detrás de la articulacion coxo-femoral, y distribuye sus filamentos terminales al obturador interno, á los gemelos de la pélvis y al cuadrado crural. El más largo y grueso se queda en este último músculo. El del obturador interno entra en la cavidad pelviana por la escotadura sciática pequeña, y asciende hasta cerca de la juntura sacro-ilíaca.

La *rama de los músculos crurales posteriores* es gruesa y de poca longitud. Brota del codo que describe el sciático al nivel de los gemelos antedichos, y se divide inmediatamente en varios ramos que reparten sus filamentos en la porcion corta del largo vasto, en la parte media é inferior del semi-tendinoso y en el semi-membranoso. Algunos de los destinados á este músculo serpean por entre sus manojos y por los del adductor grande

del muslo, perdiéndose en la sustancia de los mismos órganos.

El *nervio safeno externo* (fig. 143.3) es un cordon muy largo, que nace á cinco ó quince centímetros del punto en que el sciático grande se coloca entre el gastronémios; desciende por la superficie del vientre externo de esta gran masa carnosa, por debajo de la fascia que la protege y hasta el orígen del tendon de Aquiles; recibe á su nervio accesorio; continúa su iniciada marcha por la cara profunda de dicha fascia y por el hueco del corvejon con la vena safena respectiva; sigue por el lado correspondiente del metatarso, y despide varios filetes que se esparcen por el dedo.

El *manojo de los músculos tibiales posteriores* está representado por varios cordoncitos que emanan del punto en que el sciático pasa por entre el bifémoro-calcanoídeo, y se distribuyen en los músculos del plano superficial. Los del plano profundo reciben un ramo único, largo y grueso, que baja por entre el perforado y el gemelo interno.

Los *nervios plantares* (figs. 140, 141 y 143) se dividen en *interno* y *externo*. Los dos penetran en la vaina tarsiana; caminan por detrás del tendon perforante con las arterias de su nombre, y cuando llegan á la extremidad superior del metatarso, se separan el uno del otro para dirigirse al lado que les corresponde.—El *interno* (fig. 141.10) se coloca delante del referido tendon, recorriendo el borde posterior del peroné respectivo.—El *externo* (fig. 143.9) cursa por entre la misma cuerda fibrosa y el metatarsiano rudimentario del propio lado. Ambos descienden hasta el menudillo, fraccionándose en *ramas digitales* como en el miembro anterior.

Diferencias del plexo lumbo-sacro.—Las que presenta el *plexo crural* en los demás animales domésticos son de poca importancia en los dos tercios superiores del miembro abdominal; lo contrario de lo que acontece en la seccion inferior del mismo remo.

El *plexo lumbo-sacro* de los *rumiantes* está formado por dos pares lumbares y por tres sacros, como el del caballo; pero el tercero sólo da un filete que se une al segundo, dirigiéndose abajo y adelante.—El del *Cerdo* ofrece la misma constitucion, siempre que consideremos como rama sacra la que sale por el agujero de conjuncion formado por la primera pieza del hueso

de este nombre y la última vértebra lumbar.—El de los *carniceros* se compone de los cuatro últimos pares lumbares y de los dos primeros sacros.

El *nervio crural* de los *rumiantes* tiene mucha analogía con el de los solípedos.—El del *Cerdo* presenta un *safeno interno* largo y grueso. En su orígen tiene más espesor que la rama que termina en los músculos anteriores del muslo; desciende por la cara interna del metatarso, y forma el *colateral dorsal del dedo interno.*—El de los *carniceros* nace con el *obturador* de los pares lumbares cuarto, quinto y sexto, y no ofrece nada de particular en su distribucion. Su rama safena interna es muy larga; baja por el lado respectivo del tarso; se aplica al cuarto metatarsiano y compone el *colateral dorsal correspondiente del cuarto dedo.*

El *sciático grande* de los *rumiantes* se parece al de los solípedos, y sus ramas terminales ó *nervios plantares* carecen de la anastómosis transversal que une á los dos cordones en la parte posterior del metatarso. La *rama músculo-cutánea* del sciático poplíteo externo es gruesa y larga; desciende por la cara anterior de la caña hasta cerca de la juntura del menudillo, y se bifurca para dar lugar á los *nervios colaterales dorsales de los dedos.* El *nervio tibial anterior* tiene dos ramas paralelas á los vasos tibiales. Una de éstas camina por la region metatarsiana; llega al fondo del surco que separa á los dos cóndilos del hueso de este nombre; se divide en ramos que constituyen los *colaterales profundos de los dedos,* y de estos últimos emanan filetes destinados á la superficie de la region digital.

El *sciático grande* del *Cerdo* es voluminoso y redondeado, y presenta las particularidades siguientes: 1.° La *rama músculo-cutánea* del sciático poplíteo externo alcanza al metatarso, y se fracciona en *tres cordones,* que van á formar los *colaterales dorsales de los dedos.* 2.° El *nervio tibial anterior* desciende por entre los dos metatarsianos principales, y cuando llega al nivel de los dedos rudimentarios, despide filamentos que se anastomosan con los plantares. 3.° Estos nervios son de diferente espesor. El pequeño ó externo da los *colaterales de los dos dedos externos.* El interno ó grande baja por entre los dos dedos principales; se bifurca en este punto, y un poco más arriba envia *un ramo al dedo interno.*

El *sciático grande* de los *carniceros* difiere ostensiblemente del del caballo, y tiene mucha analogía con el del hombre.

Esta enorme cinta nerviosa, cuando llega detrás de la articulacion fémoro-tibial, se divide en dos ramas: el *sciático popliteo externo* y el *sciático popliteo interno.*—El *primero* pasa á la superficie del gemelo respectivo; penetra entre los músculos flexor largo comun de los dedos y el peroneo lateral largo, y se desdobla, produciendo la *rama músculo-cutánea* y el *nervio tibial anterior.* La *músculo-cutánea* desciende por debajo del último órgano contráctil hasta cerca del tercio inferior de la pierna; se hace superficial; sigue con una vena por el intersticio comprendido entre este órgano carnoso y el tibial anterior, y produce en el mismo punto un ramito que se dirige afuera, para formar el *nervio colateral dorsal externo del primer dedo.* Dicha rama camina por delante del corvejon; llega á la extremidad superior del metatarso, y compone *tres ramos* terminales: el ramo externo da lugar á los *colaterales dorsales internos del primer dedo* y al *externo del segundo;* el ramo medio constituye los *colaterales dorsales interno del segundo dedo* y *externo del tercero;* el ramo interno emite los *colaterales dorsales interno del tercer dedo* y *externo del cuarto.* El *nervio tibial anterior* acompaña á la arteria del mismo nombre; baja á lo largo de la tibia, y se bifurca cerca del tarso. La rama externa de esta bifurcacion termina en las articulaciones tarsianas. La interna recorre el espacio inter-metatarsiano; se anastomosa con el ramo correspondiente del músculo-cutáneo, al nivel de las articulaciones metatarso-falangianas respectivas, y distribuye sus divisiones en las mismas partes que este último nervio.—El *segundo* representa la porcion del sciático grande, que en el caballo se encuentra detrás de la articulacion fémoro-tibial; cuya porcion es continuada por el *nervio tibial posterior* y terminada por los *dos plantares.* En su trayecto el *sciático popliteo interno* (externo de los solípedos) envia filetes articulares, musculares y cutáneos, entre los cuales se encuentra el *safeno externo,* que toma orígen por dos ramos, y acaba detrás del maléolo y en la cara externa del tarso. Los *nervios plantares* son uno *externo* y otro *interno.*—El *primero* pasa por entre los dos tendones de los flexores de los dedos; abandona en este sitio un filete que constituye el *colateral plantar externo del primer dedo;* pasa

por fuera del flexor profundo; se coloca pronto debajo del corto, y produce varios *ramos musculares* y *digitales*. Estos últimos son en número de *tres:* siguen cada uno por el espacio interóseo correspondiente; se bifurcan al nivel de las articulaciones metatarso-falangianas; reciben filetes del plantar interno, y forman el *colateral plantar interno del primer dedo,* el *interno* y *externo del segundo,* el *interno* y *externo del tercero,* y el *externo del cuarto.*—El *segundo* recorre el borde interno del tendon del músculo flexor superficial de los falanges; llega á la parte media del metatarso; abandona un filete delgado, que compone el *colateral plantar interno del cuarto dedo;* cruza oblicuamente la direccion del primer dedo; camina por la cara profunda del tendon ántes expresado, y emite en este punto *tres filetes,* uno para cada espacio inter-metatarsiano. Estos filetes comunican con los ramos terminales del plantar externo al nivel de las articulaciones metatarso-falangianas, y los dos primeros dejan *fibras nerviosas* al rodete grueso de la pata.

§ III. GRAN SIMPÁTICO. (Figs. 119 y 144).

SINONÍMIA.—*Nervio inter-costal de Willis.—Nervio trisplánico de Chausier.—Sistema nervioso de la vida orgánica de Bichat.—Sistema nervioso ganglionario ó vegetativo de muchos autores.—Gran nervio anastómico de nosotros.*

DEFINICION.—Damos el nombre de gran nervio anastómico *al que se encuentra representado por dos cordones muy largos y continuos, situados debajo, á derecha é izquierda de la columna vertebral, compuestos de tubos que vienen de casi todos los nervios cerebro-espinales y de células ganglionarias agrupadas en los puntos de aferencia y eferencia de las fibras que los constituyen; cuyos cordones, extendiéndose bajo aspecto de un rosario desde la base del cráneo hasta la terminacion de la region sacra, proporcionan la neurilidad á innumerables órganos, y especialmente á las vísceras.*

DIVISION.—A fin de facilitar el estudio del gran simpático, lo dividimos en *cinco porciones,* que llamaremos *cefálica, cervical, dorsal, lumbar* y *sacra,* insertando préviamente un cuadro sinóptico, en el cual, no sólo exponemos estas porciones, sino tambien sus gánglios con los ramos aferentes y eferentes.

EL GRAN SIMPÁTICO ESTÁ FORMADO DE LAS CINCO PORCIONES SIGUIENTES:

- **1ª PORCION CEFÁLICA, que consta de.....**
  - Gánglio oftálmico, con ramos.....
    - Aferentes..
      - Sensitivo ó del nervio pálpebro-nasal.
      - Motores, que son dos ramitos del tercer par cerebral.
    - Eferentes ó filetes que salen del gánglio, formando los nervios ciliares.
  - Gánglio esféno-palatino ó de Meckel, con ramos...
    - Aferentes..
      - Sensitivos ó del nervio esféno-palatino.
      - Motores, representados por el vidiano.
    - Eferentes, que son cuatro..
      - Filetes, que van á los vasos oftálmicos, á los músculos oblícuos del ojo y al cuerpo ciliognotante.
      - Ramitos, que comunican con el nervio esféno-palatino.
      - Un manojo de filetes, que se unen á éste.
      - Otro manojo, que penetra en los dos conductos supesfenoidales mayores.
  - Gánglio de Arnold ó ótico, que tiene ramos .....
    - Aferentes..
      - Sensitivos, unidos al nervio bucal.
      - Motores ó del petroso superficial.
    - Eferentes, que son..
      - Un filete superior para el músculo interno del martillo.
      - Otro inferior para los tergoideos, peristafilinos y trompa de Eustaquio.
- **2ª PORCION CERVICAL, representada por el.....**
  - Gánglio cervical anterior, con sus ramos.....
    - Aferentes, que vienen del...
      - Gloso-faringeo.....
      - Pneumogástrico.....
      - Espinal.....
      - Hipogloso.....
      - Primer par cervical...
      - Todos estos filetes componen el plexo gutural.
    - Eferentes, que se dividen en.
      - Ramas de la arteria carótida interna, y que forman el plexo cavernoso.
      - Manojo carotídeo inferior, para la carótida primitiva.
      - Filetes gúturales y faringeos, que componen el plexo faringeo.
  - Cordon intermedio, que solo pone en comunicacion á los dos gánglios del cuello.
  - Gánglio cervical posterior, con ramos.....
    - Aferentes, que son..
      - Este último cordon.
      - El nervio satélite de la arteria vertebral.
      - La rama del octavo par cervical.
      - Los filetes emanados del pneumogástrico.
    - Eferentes, que componen los
      - Nervios cardiacos, que constituyen los plexos bronquicos y traqueal.
      - Nervios mediastinicos.
- **3ª PORCION DORSAL, formada por.....**
  - Diez y siete gánglios y el cordon dorsal, que presentan ramos.....
    - Aferentes, que son uno ó tres de los nervios dorsales para cada gánglio.
    - Eferentes, representados por
      - Filetes, que se pierden en las pleuras.
      - El nervio esplánico grande, que va al gánglio semilunar, y éste da.....
        - El plexo solar.
        - El plexo gástrico.
        - El plexo hepático.
        - El plexo esplénico,
        - El plexo mesentérico anterior.
        - El plexo renal y anterenal.
        - El plexo lumbo-aórtico.
      - El nervio esplánico pequeño, que penetra en el plexo solar ó en el renal y anterenal.
- **4ª PORCION LUMBAR, compuesta de....**
  - Seis gánglios y del cordon lumbar, ofreciendo ramos.....
    - Aferentes, que proceden de los pares lumbares.
    - Eferentes, que son..
      - Los filetes para el plexo lumbo-aórtico.
      - El plexo mesentérico posterior.
      - Los ramos que van al plexo mesentérico anterior.
      - El plexo testicular.
      - El plexo hipogástrico ó pelviano.
- **5ª PORCION SACRA, que tiene**
  - Cuatro gánglios con el cordon sacro y los ramos.....
    - Aferentes, que vienen de las ramas inferiores de los pares sacros.
    - Eferentes, que son ramitos finos destinados al tejido conectivo de la region subsacra.

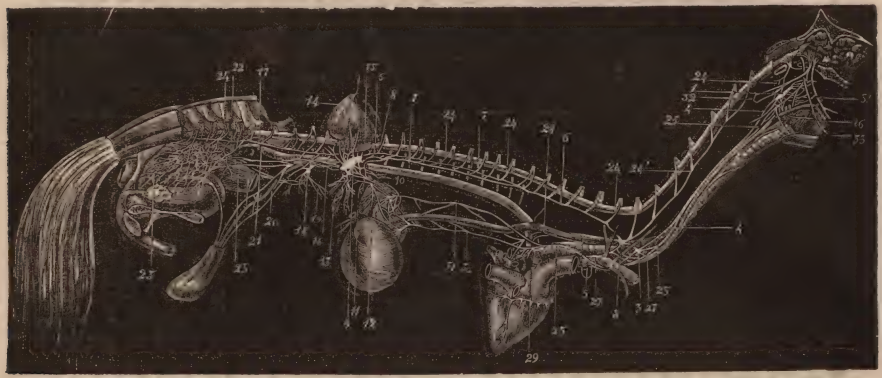

FIGURA 144.— *Vista general y en parte teórica del gran simpático, con la médula espinal fuera de su estuche huesoso en las regiones cervical, dorsal y lumbar.* *

* De 1 á 2. *Porcion cervical de la cadena simpática.*—1. Ganglio cervical anterior, en medio del plexo gutural.—2. Ganglio cervical posterior.—3. Ganglio cervical medio, que no es constante.—4. y 4. Cordon cervical intermedio, intimamente unido, en su parte media, al pneumogástrico.—5. Nervios cardiacos.—6 y 6. *Porcion dorsal de la cadena simpática.*—7 y 7. Nervio esplánico grande.—8. Nervio esplánico pequeño.—9. Ganglio semilunar, centro del plexo solar.—10. Porcion de la arteria hepática rodeada por su plexo.—11. Arteria esplénica con su plexo.—12. Arteria gástrica con su plexo.—13. Arteria mesentérica anterior con su plexo.—14. Riñon levantado por medio de una herina, y recibiendo al plexo renal.—15. Cápsula anterenal con su plexo.—16. Plexo lumbo-aórtico.—17. *Porcion lumbar de la cadena simpática.*—18. Plexo mesentérico posterior.—19. Ramos de este plexo que van al mesentérico anterior.—20. Plexo testicular.—21. Ramos que van al plexo pelviano.—22. *Porcion sacra de la cadena simpática.*—23 y 23. Plex ı pelviano.—24, 24, 24 y 24. Ramos aferentes para el simpático, procedentes de los pares raquídeos.—24.' Cordon que recibe los filetes de seis pares cervicales y satélite de la arteria vertebral.—25, 25 y 25. Nervio pneumogástrico.—26. Nervio faríngeo superior (se ve el ramo faríngeo que viene del vago, un poco mas abajo).—27 y 27. Nervio faríngeo inferior derecho.—28. Id. izquierdo en el punto que contorneu el cayado de la aorta.—29. Nervios del plexo hipogástrico.

1.° Porcion cefálica del gran simpático.

Damos este nombre á la que se halla representada por *tres pequeños abultamientos grisáceos,* situados en las regiones profundas de la extremidad anterior del tronco, los cuales, no sólo reciben ramitos de casi todos los pares craneales, sino que despiden otros muchos que componen varios nervios y plexos destinados á diferentes órganos de la cabeza.

Esto sentado, diremos que la porcion cefálica del inter-costal comun está formada por los *filetes de comunicacion* de la mayor parte de los nervios cerebrales y por *tres gánglios* anejos al quinto par encefálico, denominados *esfeno-palatino, oftálmico* y *ótico.* Algunos admiten el *submaxilar* y el *naso-palatino;* pero su existencia en los animales domésticos es puramente hipotética.

Gánglio oftálmico.—Este abultamiento agrisado es tan pequeño, que con frecuencia se escapa á nuestras investigaciones. Se encuentra entre el nervio de su mismo nombre y el nacimiento de la rama del tercer par cerebral destinada al músculo oblicuo pequeño del ojo.

Dicho abultamiento nervioso, como todos los del gran simpático, tiene *ramos aferentes* y *eferentes.*

Los *ramos aferentes* son de *dos orígenes.*—La *raiz sensitiva* es la más larga; procede del nervio pálpebro-nasal, y comunica con el gánglio cervical anterior por medio de un filamento que aquella recibe del plexo cavernoso.—La *raiz motora* está generalmente formada de dos ramitos cortos que emanan del tercer par encefálico.

Los *ramos eferentes* son *cinco* ú *ocho filetes* que salen de delante del gánglio y del nervio ántes expresado, cuyos filetes, colocándose alrededor del cordon óptico, terminan en la esclerótica, constituyendo los *nervios ciliares.*

Gánglio esfeno-palatino ó de Meckel.—Es el mayor de los cefálicos, fusiforme ó fraccionado en tres pequeñas masas, situado en el espacio que separa los hiatos orbitario y maxilar, y adherido á los nervios maxilar anterior y esfeno-palatino por medio de divisiones finísimas y reticuladas.

Los *ramos aferentes* vienen tambien de *dos orígenes.*—Los *sensitivos* consisten en nnmerosas fibras que proceden del ner-

vio esfeno-palatino, y que penetran en el punto más alto del gánglio.—Los *motores* están representados por el *nervio vidiano*, que une el abultamiento que nos ocupa al cervical anterior.

Los *ramos eferentes* son de *cuatro variedades:* 1.º *Numerosos filamentos* que brotan en ángulo recto del borde anterior del gánglio; marchan hácia la vaina ocular; se pierden en esta envoltura albugínea, y algunos parece que la atraviesan por su parte ínfero-interna, para distribuirse en la circunferencia del agujero orbitario. Estos últimos se unen á otros del pálpebro-nasal, y constituyen una red, cuyas divisiones parece que están destinadas á los vasos oftálmicos, á los músculos oblicuos del ojo y al cuerpo clignotante. 2.º *Ramitos* que establecen la union del gánglio con los nervios esfeno-palatino y palatinos, formando con estos últimos un verdadero plexo. 3.º *Un manojo de filetes* que, saliendo de la extremidad inferior del mismo nudo grisáceo, se juntan inmediatamente á aquel nervio. 4.º *Otro manojo* que, naciendo de la extremidad superior del mismo abultamiento, entra en los dos conductos supesfenoidales mayores.

Gánglio ótico ó de Arnold.—Este gánglio, cuando existe, se presenta bajo aspecto de una granulacion rojiza y fusiforme, situada en el lado interno del orígen del nervio maxilar posterior, debajo de la insercion de la trompa de Eustaquio, y unido por varias fibras muy finas al punto de partida del bucal.

Los *ramos aferentes* son de *dos orígenes.*—Los *sensitivos* están representados por las fibras precedentes.—Los *motores* se hallan constituidos por el petroso superficial, que procede, como ya sabemos, del sétimo par encefálico. Además se relacionan con el gánglio cervical anterior por medio de un ramito simpático satélite de la arteria maxilar interna.

Los *ramos eferentes* consisten en un filamento superior que penetra en la porcion tuberosa del temporal, para perderse en el músculo interno del martillo, y en varios inferiores, más voluminosos que el primero, que distribuyen sus divisiones en los terigoídeos y peristafilinos y en la trompa de Estaquio:

2.º Porcion cervical del gran simpático. (Fig. 144.1, 2).

Llámase así la seccion de la cadena del trisplánico, compuesta por *dos abultamientos* de bastante volúmen y de un *lar-*

go nervio que los pone en comunicacion; cuyos nudos, no sólo reciben filetes de la porcion cefálica, sino que despiden otros que animan á órganos muy importantes del cuello y de la cavidad torácica.

A lo que acabamos de exponer añadiremos: que el gran simpático de la region cervical está formado de *dos gánglios* y de *un largo* y *grueso nervio.* Los primeros son *anterior* y *posterior,* y el segundo se denomina *cordon intermedio.*

Gánglio cervical anterior ó gutural.—Es un nudo nervioso, rosáceo y fusiforme, situado delante de la apófisis transversa del atlas, adherido á la arteria carótida interna, y oculto como ésta en un repliegue particular de la bolsa gutural; cuyo nudo, no sólo comunica con los de la porcion cefálica, sino tambien con el cervical posterior á expensas del cordon intermedio.

La proximidad de aquel gánglio á los nervios gloso-faríngeo, pneumogástrico, espinal, hipogloso y rama inferior del primer par del cuello, le permite recibir de todos ellos un número considerable de filamentos, los cuales, dispuestos en red en su superficie, constituyen el *plexo gutural.*

Los *ramos eferentes* pueden dividirse en *tres órdenes:* 1.º Los *que nacen de la extremidad anterior del gánglio* acompañando la arteria carótida interna hasta la cavidad del cráneo y el interior del seno supesfenoidal, dando lugar al *plexo cavernoso.* De esta red se desprenden: filetes que, uniéndose á sus congéneres, están destinados al vaso transversal que pone en comunicacion á la expresada arteria con la del lado opuesto; un ramo aplicado al gran nervio petroso, que concurre á la formacion del vidiano, y que penetra en el nudo esfeno-palatino; un ramito que termina en el oftálmico; varios filamentos para el de Gasser, y algunos que se juntan á las fibras de los tres pares motores del ojo. 2.º El *manojo carotídeo inferior,* que arrancando de detrás del abultamiento cervical de referencia, no sólo va á la terminacion del tronco arterial cefálico, sino que recibe en este punto ramitos del pneumogástrico y del gloso-facial para componer el *plexo carotídeo,* cuyas divisiones siguen á la carótida externa y á la esfeno-espinosa, y penetran en las glándulas salivales y en el gánglio ótico. 3.º Los *filetes guturales* y *faríngeos* que, saliendo del borde inferior de dicho abultamiento del cuello y del manojo carotídeo respectivo, y uniéndose con otros

del noveno y décimo pares craneales, constituyen en la pared póstero-superior de la faringe el *plexo de este nombre.*

Cordon intermedio á los dos gánglios cervicales.—Arranca de detrás del abultamiento cervical anterior; camina aplicado al par vago, y tocando la carótida primitiva sin dar ni recibir filamento alguno, llega á la entrada del pecho, y abandona á su compañero para penetrar delante del nudo siguiente.

Gánglio cervical posterior.—Es el más voluminoso de los dos de la region, de figura lenticular ó estrellada, simple ó doble, situado en la cara interna de la porcion inferior del escaleno, y no sólo admite al cordon intermedio, al satélite de la arteria vertebral y á la rama del octavo par del cuello, sino que da orígen á la cadena dorsal del trisplánico, á los nervios cardíacos y á los mediastínicos.

A lo que acabamos de exponer añadiremos: que el nudo del lado derecho se halla un poco más adelante que el del izquierdo, y toca á la tráquea; que este último se encuentra aislado del conducto aerífero, y que ambos corresponden por fuera á la arteria vertebral.

Los *ramos aferentes* del gánglio que describimos son, como ya sabemos, en número de *tres*. 1.º El *cordon intermedio* á los dos nudos cervicales. 2.º *Un nervio* de bastante espesor que es *satélite de la arteria vertebral,* y que está destinado á recoger filetes procedentes del segundo, tercero, cuarto, quinto, sexto y sétimo pares del cuello. 3.º *Una rama* aislada que emana del octavo de la misma region. Admite además varios ramitos enviados por el pneumogástrico.

Los *ramos eferentes* vienen de la parte póstero-inferior del abultamiento que nos ocupa, para perderse en el *corazon* y en el *mediastino.*—Los *nervios cardiacos* son *cinco: tres* que proceden del nudo derecho, y *dos* que emanan del izquierdo. Todos atraviesan el pericardio por su base; se aplican á la aorta primitiva; distribuyen sus divisiones en el tejido de los ventrículos y de las aurículas, y los que siguen á la arteria pulmonar concurren á la formacion del *plexo brónquico.* Ántes de que los nervios que analizamos lleguen al corazon, acompañan á las axilares y á la tráquea, componiendo en la cara ínferior de este conducto un ancho manojo, llamado *plexo traqueal,* plexo atra-

vesado de atrás adelante por los dos recurrentes, á los cuales envia ó estos le prestan numerosos filetes.—Los *nervios mediastínicos* son varias fibras delgadas que se pierden en el mediastino anterior ó terminan en las arterias colaterales del tronco braquial.

3.º Porcion dorsal del gran simpático. (Fig. 144.6).

Denomínase así una larga cadena nudosa, plana y aplicada debajo de las articulaciones vértebro-costales por intermedio de las pleuras, la cual, extendiéndose desde el gánglio cervical posterior hasta la parte más alta del diafragma, no sólo recibe á dos ó tres filamentos de los pares de la region de su nombre, sino que despide á los nervios esplánicos.

Dicha cadena presenta al nivel de cada espacio inter-costal un abultamiento pequeño y fusiforme. Algunas veces faltan los dos ó tres primeros; pero en tales casos la extremidad anterior del cordon tiene un color gris muy marcado, simulando una prolongacion del gánglio cervical posterior.

Los *ramos aferentes* están representados por *uno ó tres ramitos* para cada gánglio. Estos parten de las ramas inferiores de los pares nerviosos del dorso, y atraviesan la extremidad superior del espacio inter-costal, pasando por delante ó por detrás de la arteria del mismo nombre.

Los *ramos eferentes* son dos, y se distinguen con el epíteto de *esplánicos grande* y *pequeño*. Encontramos además *un número reducido de filetes* que se pierden en el tejido de las pleuras.—El *nervio esplánico grande* arranca de la cadena dorsal, al nivel de la sexta ó sétima nudosidad; dirígese atrás tocando al lado externo de la misma cadena; recibe un ramo de refuerzo de cada uno de los abultamientos que halla en su camino, excepto de los dos ó tres últimos; penetra en la cavidad abdominal, salvando la arcada diafragmática que da paso á la extremidad anterior de los psoas grande y pequeño, en donde suele tener una masa ganglionar rudimentaria; se inclina adentro, y termina al lado de la aorta, entre los troncos celíaco y mesentérico, sumergiéndose en otra masa enorme, llamada *gánglio solar* ó *semilunar*. Los *dos gánglios solares* ó *semilunares* son los más voluminosos del gran simpático, prolongados de delante atrás, planos de arriba abajo, y comunican entre sí por me-

dio de una cinta gris y resistente, que abraza al tronco de la mesentérica grande por su parte posterior y por una infinidad de filetes que se extienden del izquierdo al derecho por delante de este mismo vaso, formando lo que se llama *plexo solar*. Este enorme manojo impar, situado en la cara inferior de la aorta y entre el orígen del tronco arterial precitado, admite algunas ramas del cordon esofágico superior, y se fracciona en varios *plexos secundarios* que, partiendo del centro de la red principal, van al encuentro de los órganos vecinos acompañando las arterias respectivas, y constituyendo anastómosis muy complicadas que reciben los nombres siguientes: 1.° *Plexo gástrico,* que en las paredes del estómago se mezcla con los ramos del décimo par cerebral. 2.° *Plexo hepático,* destinado al hígado, al duodeno, al píloro y al páncreas. 3.° *Plexo esplénico,* que termina en el bazo y en una pequeña parte del estómago. 4.° *Plexo mesentérico anterior,* que es el más considerable de todos, y se distribuye en los mismos órganos que la mesentérica grande. 5.° *Plexo renal* y *anterenal,* que se dirige hácia el riñon y la cápsula correspondiente. 6.° *Plexo lumbo-aórtico,* que se halla formado de muchas ramas gruesas que, naciendo del solar por detrás del referido vaso, y serpeando por los lados de la cara inferior de la aorta, terminan en el plexo mesentérico posterior.—El *nervio esplánico pequeño* está compuesto de *dos* ó *tres ramitos,* que salen de los últimos gánglios de la cadena dorsal, los cuales, en vez de penetrar como los demás en el esplánico grande, forman un cordon corto y delgado que se divide pronto, para perderse en el plexo solar ó entre los nervios del riñon y de la cápsula anterenal.

4.° Porcion lumbar del gran simpático. (Fig. 144.17).

Llámase así un cordon nudoso semejante al dorsal, situado encima de los psoas, debajo del ligamento vertebral comun inferior, y protegido por la arteria aorta ó por la vena cava, el cual se continúa con la última porcion del trisplánico, al nivel de la articulacion lumbo-sacra.

Los *ramos aferentes* emanan de las ramas inferiores de los nervios lumbares, y tienen idéntica disposicion que los de la region del dorso.

Los *ramos eferentes* son unos filetes cortos parecidos á los

que por su reunion forman los nervios esplánicos. Su número no es constante, y en general menor al de los gánglios. Dos ó tres de aquellos terminan en el plexo lumbo-aórtico. Los demás alcanzan al origen de la arteria mesentérica pequeña; se anastomosan con la extremidad posterior de las ramas de este último, y componen una nueva red nerviosa impar, denominada *plexo mesentérico posterior*, el cual presenta en su centro un gánglio bastante voluminoso, y envia filamentos á las divisiones del vaso que acabamos de citar, y que se esparcen por el cólon flotante y el recto.

Además de los filamentos expresados, el plexo mesentérico posterior emite: 1.º *Dos ó tres ramos* gruesos que, siguiendo á la vena respectiva, van á terminar en el plexo mesentérico anterior. 2.º Las *ramas satélites* de las dos arterias espermáticas, constituyendo el *plexo testicular*. 3.º *Dos ó tres ramos* largos que serpean por la cara externa del peritoneo; entran en la pélvis; caminan por los lados del recto, y se anastomosan con filetes procedentes de los nervios sacros inferiores. De esta anastómosis resulta una red nerviosa muy importante, llamada *plexo hipogástrico ó pelviano,* cuyas fibras están destinadas á todos los órganos alojados en la cavidad de su nombre.

5.º Porcion sacra del gran simpático. (Fig. 144.22).

Denomínase así la continuacion de la cadena lumbar hácia la bóveda de la pélvis, situada al lado interno de los nervios sacros inferiores, y provista de cuatro gánglios prolongados, que no sólo comunican con estos cordones por uno ó más filetes, sino que emiten ramitos para el tejido conectivo de su misma region.

La extremidad posterior de la última porcion del gran simpático, ó termina por un filete delgado que sigue la direccion de la arteria coccígea media, y que se anastomosa con el del lado opuesto, ó acaba de un modo rápido en el ramito aferente del último par sacro.

Diferencias del gran simpático.—La mucha semejanza que tiene el nervio ganglionario en los diferentes mamíferos domésticos, nos autoriza para que expongamos sus diferencias con la mayor brevedad posible.

El *filete cervical del gran simpático* del *Buey* no nace de la

extremidad posterior del manojo figurado por el gánglio anterior, sino que parte de su centro, y se desdobla en dos ó tres filamentos que, despues de recorrer cierto trayecto, se juntan al pneumogástrico. El ramo que arranca de detrás del nudo anterior del cuello es muy grueso, y alcanza á las divisiones de la arteria carótida primitiva.—El mismo abultamiento del *Cerdo* es fusiforme y muy prolongado. De su extremidad posterior salen varios filetes. Uno de estos se une al décimo par cerebral; recobra pronto su independencia, y termina en el gánglio cervical medio. Los demás se dirigen al segundo par de la misma region, y se confunden con él, al nivel de una nudosidad que posee detrás de la faringe. En la entrada del pecho se distingue un ramo que abandona al pneumogástrico, para juntarse á las arterias axilares y perderse en el corazon.—El *cordon cervical del simpático* del *Perro* está confundido con el par vago, y que bien puede decirse que forma un solo nervio.—El *cordon cervical* del *Conejo* se halla separado del pneumogástrico en toda la extension del cuello.

APARATO NERVIOSO DE LAS AVES.

Partes protectoras del eje cerebro-espinal.—Nada diremos del estuche huesoso cráneo-vertebral, porque ha sido descrito en la página 34 del tomo primero.—Las *meninges* tienen la misma disposicion que en los mamíferos.—La *hoz del cerebro* es casi semicircular, y se extiende desde el corto intervalo que separa á los nervios olfativos hasta la tienda del cerebelo.—*Esta hoja albugínea* es poco extensa; se halla sostenida por una lámina huesosa, y tiene dos repliegues particulares á los lados, que establecen la separacion entre los hemisferios y los tubérculos bigéminos.

Médula espinal.—Este centro nervioso presenta en las aves un conducto central muy marcado; tiene tambien los dos bulbos cérvico-dorsal y lumbo-sacro, y se prolonga hasta las vértebras coccígeas. Además, los dos manojos superiores de la masa nerviosa de los ovíparos se encuentran separados el uno del otro hácia el bulbo lumbar, y vuelven á unirse en la region

sacra. El espacio elíptico que dejan dichos manojos ha recibido el nombre de *seno romboidal,* espacio que parece una eflorescencia del epéndimo, y que se halla completamente ocupado por sustancia gelatinosa transparente.

Encéfalo.—El *Gallo* tiene la masa encefálica dividida en tres porciones, como en los mamíferos.

El *istmo encefálico* no se encuentra separado en dos secciones, porque esta porcion del encéfalo carece de puente de Varólio. Los pedúnculos cerebelosos se fijan en los cuerpos restiformes. La cara inferior del istmo es muy convexa por detrás, y presenta por delante la eminencia de los tubérculos bigéminos, hallándose estos separados el uno del otro por un cordon transversal, formado por el cruzamiento de los nervios ópticos en la línea media. La cara superior es aplanada por debajo del cerebelo, y constituye un cuarto ventrículo cortado como una pluma de escribir. Delante de este ventrículo se hallan los tubérculos bigéminos, que son voluminosos, en número de dos, separados superiormente para dar asiento al cerebelo, abultados lateral é inferiormente, y provistos de una cavidad interior que establece comunicacion con el acueducto de Silvio. Las capas ópticas son rudimentarias.

El *cerebelo* está casi reducido al lóbulo medio ó vermiforme, y los laterales se encuentran detrás y abajo del medio. Este gánglio cerebral tiene su extremidad anterior colocada entre los tubérculos bigéminos, y toca á los hemisferios cerebrales. En la superficie del cerebelo se distinguen surcos que aislan, como en los mamíferos, las pocas circunvoluciones que posee. La sustancia blanca del órgano que nos ocupa presenta una arborizacion, en armonía con el número de sus ramas y con la simplicidad de la superficie de la masa nerviosa. En el centro de ésta existe una cavidad pequeña, que comunica con el ventrículo correspondiente.

El *cerebro* se encuentra dividido en dos hemisferios por un surco poco profundo; tiene la forma de un corazon; carece de circunvoluciones en las caras superiores y laterales, notándose en la inferior vestigios de la cisura de Silvio. Los lóbulos olfativos son muy pequeños; están situados cerca de la línea media, y se hallan próximos el uno al otro. No se encuentra cuerpo calloso ni septum lúcidum, y, por consiguiente, los dos ventrícu-

los forman una sola cavidad no reflejada. El cerebro de las aves carece tambien de hipocampo y de lóbulos mastoídeos; pero posee unos cuerpos estriados tan voluminosos, que casi ocupan todo el suelo del ventrículo.

Nervios craneales.—El número de pares nerviosos encefálicos es igual al de los mamíferos, y las pocas diferencias que presentan se refieren á la disposicion del puente de Varólio y á la convexidad de la cara inferior del istmo.

El *nervio olfativo* tiene la disposicion que hemos indicado anteriormente.

El *nervio óptico* parece que parte del tubérculo bigémino; recorre un corto trayecto, y se cruza con el del lado opuesto.

El *nervio óculo-motor comun, el patético,* y el *óculo-motor externo* no ofrecen nada de particular.

El *nervio trigémino* tambien se divide en tres ramas.—La *oftálmica* da un ramo nasal, otro que adquiere una situacion superficial, y que se extiende hasta la extremidad del pico, y un tercer filete que se pierde en el orificio inferior de las cavidades nasales.—El *nervio maxilar superior* sale del cráneo por el mismo orificio que da paso al inferior; serpea por debajo de la órbita; atraviesa el hueso de su nombre, y termina en las partes laterales del pico.—El *nervio maxilar inferior* se divide en dos ramas: una que camina por el conducto dentario, y que llega hasta la extremidad de la mandíbula respectiva, y otra que se distribuye en los tegumentos subcórneos de la misma.

El *nervio facial* es de poco espesor, y reparte sus pequeños filetes en los músculos de las mandíbulas y en los que mueven las plumas de la cabeza.

El *nervio acústico* y el *gloso-faríngeo* tienen una disposicion muy semejante á la de los mamíferos.

El *nervio pneumogástrico* no se encuentra completamente formado cuando sale del cráneo, y recibe el refuerzo de dos ó tres filetes á cierta distancia del orificio de donde parte.

El *nervio espinal* presenta tambien una raiz medular, que comienza al nivel de la tercera vértebra cervical, y que se une al par vago para hacerse superficial.

El *nervio hipogloso* emite un filete largo, en el punto que cruza la direccion del décimo par, que acompaña á la vena yugular hasta su entrada en el pecho. El nervio hipogloso, cuando llega

al lado de la laringe, se divide en dos ramas: una que marcha adelante, pasando por debajo de la lengua y otra que, siguiendo la misma direccion, va á distribuirse en la cara superior de este mismo órgano.

Nervios raquídeos.—Estos nervios presentan la misma disposicion que en los mamíferos. Solamente encontramos algunas diferencias notables en el plexo braquial y en el lumbo-sacro.

El *plexo braquial* del *Gallo* está formado por los tres últimos pares cervicales y por el primer par dorsal, cuyas ramas se anastomosan debajo de la cara profunda de la articulacion escápulo-humeral. Una vez constituido el plexo emite, además de algunos ramos colaterales, dos manojos de nervios que, por su situacion, pueden llamarse *anterior* y *posterior*.—El *primero*, que es el más voluminoso, representa los nervios mediano, cubital y braquial anterior, y envia filetes al pectoral superficial y á todo el miembro.—El *segundo*, que representa el braquial cutáneo interno y el radial, emite ramitos musculares y ramos cutáneos, que se extienden hasta los dedos de la extremidad del ala.

El *plexo lumbo-sacro* está formado por dos pares lumbares y cuatro sacros. Este plexo se halla completamente dividido en *dos porciones*.—La *porcion anterior* se compone de las ramas lumbares y de una parte de la primera sacra, las cuales se fusionan al nivel de la cresta saliente que separa las regiones respectivas, para dar orígen á los cuatro nervios siguientes: 1.° Un *filete para el músculo de la fascia lata*. 2.° Un *nervio crural ó femoral*. 3.° Un *nervio safeno interno*. 4.° Un *nervio obturador*.—La *porcion posterior* consta de parte del primer par sacro y de los tres que siguen á éste. Los cordones nerviosos que emanan del plexo sacro caminan afuera y hácia la escotadura sciática, en donde se confunden. Salen de la pélvis por esta escotadura, y producen los *nervios glúteos posteriores*, los *glúteos anteriores*, el *sciático grande* y el *sciático poplíteo externo*, que se divide en el punto más elevado de la pierna en *nervio músculó-cutáneo* y en *tibial anterior*.

APARATOS DE LOS SENTIDOS Ó ESTHESIOLOGÍA.

Etimología y definicion.—La esthesiología, del griego *esthesis*, sentido, y *logos*, discurso, *es la rama de la anatomía descriptiva que tiene por objeto el estudio de los sentidos.*

Llámanse aparatos de los sentidos *los que se hallan constituidos de un conjunto de órganos de forma, color, consistencia, situacion y naturaleza diferentes, que, teniendo por agentes á los nervios de sensibilidad especial, conducen al encéfalo las excitaciones originadas en el mundo físico exterior.*

Division.—Dichos aparatos en los animales domésticos son *cinco*, y se denominan del *tacto*, del *gusto*, del *olfato*, de la *vista* y del *oido*.

Considerando estos órganos en su expresion más lata y general, podemos decir que son los agentes de exploracion puestos al servicio de la inteligencia, para revelar á los animales las propiedades de los cuerpos exteriores. Centinelas avanzados de la máquina viva, los sentidos, no sólo están situados en su periferia, sino en sus puntos más elevados, con el sublime objeto de que puedan desempeñar más fácilmente el papel de explorado-

res, permitiendo á la vez dar exacta noticia de los peligros más ó ménos próximos y graves que la amenazan.

El sentido del tacto se halla representado por un extenso manto colocado sobre la superficie del cuerpo, ó, expresándonos en lenguaje más exacto, constituye la misma superficie. En su consecuencia, es el que ofrece una extension completamente armonizada con las variadas nociones que ha de proporcionar, y el que destruye ó anula los errores á que exponen los demás.

Los sentidos del gusto, del olfato, de la vista y del oido son tambien sensibles á la accion de los referidos cuerpos; pero lo que más los distingue es la facultad de ser impresionados por ciertas propiedades de estos mismos cuerpos, de donde les viene el calificativo de *sentidos especiales*. El del gusto se halla colocado en la entrada de las vias digestivas, verificando la eleccion de los alimentos. El del olfato está situado al principio del tubo aerífero, apreciando las cualidades del aire que ha de sostener el foco de la combustion orgánica. El de la vista entre el cráneo y la cara, ó, lo que es lo mismo, entre el gran cuadro de imágenes movibles y el soberano que ha de presidir las sensaciones provocadas por éstas. El del oido se encuentra practicado en el espesor de las paredes de la cavidad craneal, y, por consiguiente, más cerca aún del encéfalo.

Los órganos de los sentidos difieren muchísimo en su estructura, como difieren en su naturaleza los excitantes que los impresionan. No obstante, si estableciéramos un paralelo entre ellos, comprenderíamos sin esfuerzo que todos se hallan construidos bajo un mismo tipo, y, por lo tanto, pudieran reducirse á uno sólo, al del tacto.

En efecto; la parte fundamental de todos los sentidos no es otra cosa que una membrana dotada de una exquisita sensibilidad. Prescindiendo de la *piel,* que es el sentido general del tacto, la *mucosa lingual* toca las moléculas sápidas de los alimentos, la *pituitaria* toca las partículas olorosas, la *retina* toca las vibraciones del éter, y el *laberinto membranoso* toca las vibraciones trasmitidas por la atmósfera.

Faltándonos nociones precisas de las partes que constituyen los aparatos que nos ocupan, no podemos ir más allá en tal clase de consideraciones, y pasamos al estudio de estos, procediendo de los más sencillos á los más complicados.

CAPÍTULO XIV.

DEL SENTIDO DEL TACTO.

DEFINICION.—Damos este nombre *al que se nos presenta bajo aspecto de una extensa membrana echada á manera de un manto muy sensitivo sobre los últimos límites del mundo orgánico, la cual, no sólo defiende á los animales de las violencias de los agentes exteriores, sino que les permite apreciar su forma, resistencia, temperatura, eminencias y asperezas.*

DIVISION.—En el sentido del tacto tenemos que estudiar la *piel* y los *apéndices tegumentarios.*

ARTÍCULO XXXVII.

De la piel ó tegumento externo.

(Fig. 145).

DEFINICION.—Llámase así *una extensa tela de color y espesor variables, elástica, contráctil y resistente, la cual, no sólo cubre todo el cuerpo de los animales, sino que se continúa con las membranas mucosas en la circunferencia de las aberturas naturales.*

Division.—La piel está formada de *dos capas* principales: el *dérmis ó corion* y el *epidérmis ó cutícula*, cuyo estudio es del exclusivo dominio de la anatomía general.

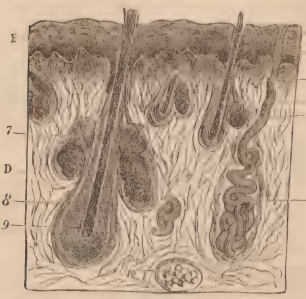

Figura 145.—*Corte de la piel de las alas de las narices del Caballo.*—(Chauveau).

Solamente manifestaremos que el dérmis presenta *dos capas* al parecer distintas: el *corion propiamente dicho* y el *tejido conjuntivo subcutáneo*, ofreciendo el primero un *cuerpo reticular* y otro *mamilar ó papilar*. El epidérmis ó cutícula se compone tambien de *dos capas*, llamadas *externa, superficial, dura ó córnea*, é *interna, profunda, blanda ó mucosa* de *Malpighi* y de *Köliker*.

ARTÍCULO XXXVIII.

De los apéndices tegumentarios.

Definicion.—Denomínanse así *unos órganos sólidos, filiformes, laminosos ó capsulares, compuestos de células córneas desarrolladas en la superficie del cuerpo papilar del dérmis cutáneo, sirviendo de medios de proteccion y de defensa.*

Division.—Los apéndices tegumentarios son los siguientes: 1.° *Pelos.* 2.° *Espejuelos.* 3.° *Espolones.* 4.° *Cascos.*

1.° Pelos. (Fig. 146).

Definicion.—Damos el nombre de pelos *á unos órganos sóli-*

* E. Epidérmis.—D. Dérmis.—1. Capa córnea del epidérmis.—2. Cuerpo mucoso de Malpighi.—3. Capa papilar del dérmis.—4. Conducto excretor de una glándula sudorípara.—5. Glomérulo de la misma.—6. Folículo piloso.—7. Glándula sebácea.—8. Vaina interna del folículo piloso.—9. Bulbo del pelo.—10. Peloton adiposo.

dos, filamentosos, flexibles, elásticos, electrizables é higrométricos, implantados en pequeños sacos cutáneos ó folículos, y que cubren casi toda la superficie libre de la piel.

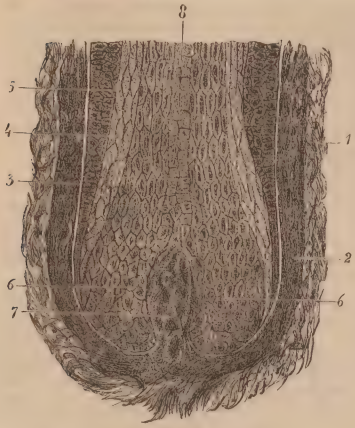

FIGURA 146.—*Foliculo piloso.*—(MOREL Y VILLEMIN). *

DIVISION.—El estudio de dichos filamentos córneos comprende el *pelo propiamente dicho* y el *folículo piloso.*

En la anatomía general puede leerse cuanto concierne á este punto científico.

2.° Espejuelos.

Los espejuelos son unas placas córneas, circulares ú ovales, situadas en las caras internas de los tercios superiores del antebrazo y del metatarso, y cuyo oficio se ignora.

3.° Espolones.

Los espolones son unos tubérculos córneos, situados detrás de las regiones metacarpo y metatarso-falangianas, cubiertos en los solípedos por las cernejas, y cuyo uso es ignorado ó dudoso.

4.° Cascos.

DEFINICION.—Llámanse cascos *unos órganos sólidos que, á manera de cajas córneas, protegen la extremidad inferior del único dedo de los solípedos.*

---

* 1. Capa dérmica externa del folículo.—2. Capa dérmica interna.—3. Bordado amorfo.—4. Capa epidérmica externa.—5 y 6. Bulbo piloso.—7. Papila vásculo-nerviosa.—8. Células de la sustancia medular.

Division.—En estos órganos importantísimos del cuerpo del caballo y sus especies encontramos las *partes contenidas* y la *caja córnea ó casco propiamente dicho.* Describiremos separadamente estas partes, prévia insercion de un cuadro sinóptico, en el cual exponemos lo más esencial de cada una de ellas.

- **EL ESTUDIO DE LOS CASCOS COMPRENDE:**
  - **1.º Las partes contenidas, que son..**
    - El tejuelo, navicular y una parte de la corona.
    - Los ligamentos que sujetan á estos huesos.
    - Las membranas sinoviales articulares y tendinosas.
    - La extremidad terminal de los tendones flexores y extensores.
    - El aparato complementario del casco, formado por.....
      - Los fibro-cartílagos laterales ó aliformes.
      - La almohadilla plantar.
    - La membrana que ártógena, que se divide en.....
      - Porcion que corresponde á la tapa, ofreciendo...
        - Una cara interna, adherida á los órganos precedentes.
        - Otra cara externa ó tejido podofiloso.
        - Un borde superior redondeado y con vellosidades, llamado rodete ó cutidura.
        - Otro borde inferior, contínuo con el ántero-lateral de la porcion siguiente.
      - Porcion que corresponde á la palma y á la ranilla, que tiene....
        - Una cara superior, adherida á la inferior del tejuelo y á la almohadilla plantar.
        - Otra cara inferior ó tejido velloso.
        - Un borde ántero-lateral, contínuo con el inferior de la porcion precedente.
        - Otro borde posterior, que se contínúa con las extremidades del rodete.
  - **2.º La caja córnea ó casco propiamente dicho, que consta de**
    - Tapa, pared ó muralla, que presenta....
      - Una cara externa convexa de un lado á otro, oblicua de atrás adelante y lisa por la capa periópica.
      - Otra cara interna ó tejido querafiloso, que se engrana con el podofiloso.
      - Un borde superior con la cavidad cutigeral, que aloja al rodete.
      - Otro inferior ó diedro, que toca al suelo, y se suelda al borde ántero-lateral de la palma.
      - Dos extremidades ó prolongaciones reflejadas y reentrantes, llamadas barras.
    - Palma ó suela, que ofrece...
      - Una cara superior ó convexa con muchos orificios, para recibir al tejido velloso ó felposo.
      - Otra cara inferior ó cóncava y más ó ménos áspera.
      - Un borde ántero-lateral, que se suelda al inferior de la tapa, y tiene la línea circular ó sauco de los antiguos.
      - Otro borde posterior en V, que se une á las barras y al vértice de la ranilla.
    - Ranilla, que tiene.....
      - Una cara superior con muchos orificios, una escavacion triangular y la espina de la ranilla.
      - Otra cara inferior, con la laguna media y las ramas.
      - Dos caras laterales, que se sueldan á las barras y al borde posterior de la palma, formando las lagunas laterales ó comisuras.
      - Una base ó bulbos, separados por la laguna media.
      - Un vértice, que se aloja en el ángulo entrante del borde posterior de la palma.
    - Estructura, que consiste en.....
      - Laminitas epiteliales.
      - Conductitos córneos.
      - Sustancias inter é intra-tubulares.
      - Espacios inter-laminares é inter-tubulares.
      - Corpúsculos pigmentarios.

A. *Partes contenidas en el casco.*

Los órganos encerrados en la caja córnea son los siguientes: 1.° El *tejuelo,* el *navicular* y *una parte de la corona.* 2.° Los *ligamentos que sujetan á estos huesos y las membranas sinoviales de sus mismas junturas.* 3.° La *extremidad terminal de los tendones extensores y flexores del dedo.* 4.° El *aparato complementario del hueso del casco.* 5.° La *membrana queratógena.*

Sólo estudiaremos los dos últimos, puesto que los demás han sido descritos en sus artículos respectivos.

Aparato complementario del último falange.—Este aparato se halla formado de dos órganos de naturaleza y forma diferentes: los *fibro-cartílagos laterales ó aliformes* y la *almohadilla plantar.*

Fibro-cartílagos laterales del dedo. (Fig. 40).—*Son unas placas elásticas, aplanadas de un lado á otro, de figura de un paralelógramo oblicuoángulo ó elipsóide, y tienen el oficio de prolongar el tercer falange por detrás y lateralmente.*

A lo que sobre estos órganos hemos dicho en la página 105 del tomo primero, añadiremos que presentan *dos caras* y *cuatro bordes.* Las caras son *externa* é *interna* y los bordes *superior, inferior, anterior* y *posterior.*

La *cara externa* es convexa; se encuentra perforada por varios orificios que dan paso á vasos venosos, y forma una especie de coraza á la cara respectiva del tejuelo.—La *interna* es cóncava, provista de goteras vasculares, y cubre por delante á la última articulacion inter-falangiana y al saco sinovial que se prolonga entre los ligamentos laterales de esta juntura huesosa. Por abajo y detrás, dicha cara se halla unida á la almohadilla plantar por continuidad de sus tejidos y por bridas de materia conjuntiva condensada.—El *borde superior* es ligeramente convexo, delgado y en bisel, presentando hácia atrás una escotadura profunda, por donde atraviesan los vasos y nervios digitales.—El *inferior* está adherido por delante á las apófisis basilar y retrosal. Detrás de esta última eminencia, el mismo borde se dirige hácia dentro, estableciendo un verdadero enlace con la cara inferior de la referida almohadilla.—El *anterior* es un poco convexo, oblicuo de delante atrás y de arriba abajo, y se adhiere al ligamento comun lateral correspondiente de las

articulaciones inter-falangianas. De este borde se desprende una expansion fibrosa que va á dicho ligamento y al tendon del epitróclco pre-falangiano, confundiéndose á la vez con el de la placa del lado opuesto.—El *posterior* tiene la misma direccion que el que precede, y no ofrece nada digno de ser mencionado.

Los fibro-cartílagos laterales de los remos torácicos son más gruesos y más anchos que los de los abdominales.

Almohadilla plantar.—*Es una especie de cuña fibro-adiposo-elástica, situada en el espacio que dejan los dos fibro-cartílagos laterales del dedo, entre la terminacion del tendon perforante y la cara interna ó superior de la palma, y tiene el oficio de amortiguar los efectos de los choques continuados del casco.*

Dicha almohadilla presenta *una cara ántero-superior* y *otra infero-posterior, una base, un vértice* y *dos bordes laterales.*

La *cara ántero-superior* es el lecho en donde descansa la expansion aponeurótica del tendon perforante; está cubierta por una membrana célulo-fibrosa, llamada por Bouley *túnica propia de la almohadilla plantar,* y se une á la vaina de refuerzo colocada entre aquella y el expresado tendon por medio de la superficie respectiva de la misma túnica.—La *cara infero-posterior* se encuentra cubierta por la membrana queratógena, y ostenta en su centro el *cuerpo piramidal,* que consiste en una especie de relieve, cuya forma corresponde exactamente á la de la ranilla.—La *base* mira arriba y atrás, y se halla dividida en *dos bulbos laterales* por una depresion muy marcada, los cuales reciben por dentro á las eminencias posteriores del expresado cuerpo, y se confunden por fuera con el ángulo pósteroinferior de los fibro-cartílagos laterales. La base del órgano que nos ocupa tambien está cubierta por una membrana albugínea, que es contínua con la de la cara ántero-superior; se fija en el borde posterior de dichos fibro-cartílagos, y separa á esta parte de la almohadilla de la piel del primer falange.—El *vértice* es cortante y obtuso, y se inserta en la cresta semilunar del tejuelo, confundiendo sus fibras con las de la aponeurosis plantar.—Los *bordes laterales* son más anchos por detrás que por delante, y tocan á la cara interna de las placas ternillosas del dedo.

La almohadilla plantar está constituida de los elementos siguientes: 1.° *Materia conectiva ó laminar,* que forma una red más ó ménos apretada, y que se identifica con el tejido de los

fibro-cartílagos y con la túnica propia. 2.° *Pulpa amarilla,* compuesta de fibras elásticas finas. 3.° *Células adiposas* encerradas en las mallas de la trama unitiva. 4.° Gran número de *vasos* y *nervios.*

MEMBRANA QUERATÓGENA Ó TEGUMENTO SUBCÓRNEO. Figs. 147, 148 y 149.—Esta membrana, del griego *keras,* cuerno, y *genean,* engendrar, *es una prolongación del dérmis de la piel de los miembros locomotores de los animales monodáctilos, que rodea á manera de un zapato las partes del dedo encerradas en el estuche córneo del casco.*

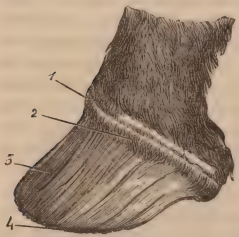

FIGURA 147.—*Tejido laminar ó podofiloso.*—(CHAUVEAU). *

Consideramos al tegumento subcórneo formado de *dos porciones:* una *que corresponde á la tapa del casco,* y otra *que toca á la palma y á la ranilla.*

Porcion que corresponde á la tapa. (Fig. 147).—Es la más extensa de la membrana queratógena, y tiene *una cara interna* y *otra externa, un borde superior* y *otro inferior.*

La *cara interna* protege á la extremidad terminal del tendon del extensor anterior de los falanges, á la mitad inferior de las superficies convexas del tejuelo y de los fibro-cartílagos aliformes, á los bulbos de la almohadilla plantar y al cuerpo piramidal, adhiriéndose al referido tendon por medio de una fascia procedente de dichos fibro-cartílagos.—La *externa* ha recibido el nombre de tejido *podofiloso,* porque presenta quinientas ó seiscientas hojuelas longitudinales y paralelas entre sí, las cuales se hallan separadas por otros tantos surcos profundos, en donde se engranan las láminas de la cara interna de la tapa del casco. Las hojuelas del tejido podofiloso aumentan gradualmente en anchura de arriba abajo. Su borde libre ofrece dentellones pequeños, que adquieren gran desarrollo, y que se transforman en verdaderas papilas, bajo la influencia de un proceso inflamatorio muy intenso ó en los casos de ablacion de la mu-

* 1. Rodete perióplico.—2. Rodete principal.—3. Tejido podofiloso ó laminar.—4. Vellosidades que erizan la extremidad inferior de las láminas.

ralla del casco. Sus caras laterales están provistas de unos sesenta pliegues, que se insertan oblicuamente en la lámina principal, como las barbas de una pluma se implantan en su ráquis.—El *borde superior* es continuo con la piel de la region digital, al nivel de una línea circular que cortára la parte media del segundo falange, inclinándose de arriba abajo y de delante atrás. Debajo de esta línea, el tegumento subcórneo forma un engrosamiento semicilíndrico, llamado *rodete ó cutidura,* el cual se halla provisto de muchas vellosidades papilares, y se encuentra alojado en un canal que existe en el borde respectivo de la tapa. En el punto más elevado de la cutidura se distingue un relieve de dos á tres milímetros de altura, denominado *rodete periópico,* y entre éste y el principal se nota un surco muy marcado. En el punto más bajo del cilindro queratógeno se ve una *zona blanquecina,* que lo separa de la extremidad superior de las laminitas del tejido podofiloso. Las extremidades del rodete son más delgadas que el centro del mismo; llegan cerca de los bulbos de la almohadilla plantar; se replegan por debajo de estos hasta las lagunas laterales del cuerpo piramidal, y establecen continuidad con el tejido velloso.—El *borde inferior* se confunde insensiblemente con el ántero-lateral de la porcion de la membrana queratógena que corresponde á la palma y á la ranilla, y está erizado de las papilas de las hojuelas del tejido podofiloso.

Porcion que corresponde á la palma y á la ranilla. (Figura 148).—Esta porcion de la membrana queratógena tiene *una cara superior* y *otra inferior, un borde ántero-lateral* y *otro posterior.*

FIGURA 148.—*Tejido velloso ó felposo.*—(LEYH).

La *cara superior* es convexa, y se encuentra adherida á la opuesta del tejuelo, á la almohadilla plantar y al cuerpo piramidal, adaptándose á las eminencias y cavidades de esta masa fibro-adiposo-elástica.—La *cara inferior* es cóncava; se ajusta á la figura de la contraria de la palma y de la ranilla, y está sembrada de *pa-*

* a, a. Tejido velloso ó felposo de la membrana queratógena correspondiente á la palma.—b. Tejido velloso de la ranilla.

pilas cónicas ó de *vellosidades* desiguales de cuatro á seis milímetros de longitud, formando el *tejido velloso* ó *felposo*.—El *borde ántero-lateral* es contínuo con el inferior de la porcion de la matriz del casco que corresponde á la tapa.—El *posterior* se identifica con las extremidades del rodete.

La *membrana queratógena* no es otra cosa que un dérmis muy vascular y nervioso, que se encuentra separado del último falange por medio de un *reticulum* fibroso destinado á sostener los vasos y á servir de perióstio al último falange. Las *hojas del tejido podofiloso* son inmensas papilas laminosas, que pueden considerarse como los principales instrumentos de la sensibilidad del dedo de los solípedos, y desempeñan además un oficio mecánico, estableciendo el engranage de las láminas podofilosas con las querafilosas, y asegurando de este modo la solidez y union del casco con las partes vivas. El *rodete* es notable por su espesor, por su densidad, por poseer muchos vasos y nervios, á los cuales debe el color rojo vivo que lo caracteriza, y por las papilas cónicas, que aparecen como un cesped cuando se examinan bañadas por el agua. El *tejido velloso* presenta la misma estructura que el rodete, y se encuentra engrosado en su parte periférica por una red conjuntiva apretada ó *reticulum plantar*, en cuyas mallas están alojadas las venas de la cara inferior del dedo.



FIGURA 149.—*Union del tejido podofiloso con el querafiloso.* (Fig. semi-esquemática). (CHAUVEAU).

1. Corte transversal de la pared del casco.—2 y 2. Lámina córnea ó del tejido querafiloso.—3. Tejido laminar ó podofiloso.—4. Hoja de este erizada en sus caras de hojuelas secundarias.—5, 5 y 5. Células blandas que se impregnan fácilmente de carmin, comprendidas entre el tejido podofiloso y querafiloso.—6. Corte de los tubos de la tapa.

B. *Caja córnea ó casco propiamente dicho.*
(Figs. 150, 151, 152 y 153).

Definido ya el casco en la página 597, tócanos aquí añadir que este órgano representa una caja semicilíndrica cortada transversal y muy oblicuamente, la cual, no sólo envuelve á la extremidad inferior del dedo de los solípedos, sino que se adhiere de la manera más íntima al tegumento subcórneo por una penetracion recíproca de las eminencias y cavidades de las superficies de contacto. Cuando maceramos por mucho tiempo el casco podemos descomponerlo en *tres porciones* llamadas *tapa, pared ó muralla, palma ó suela* y *ranilla.*

Tapa, pared ó muralla (Figs. 150 y 151).—*Es la porcion aparente del casco cuando éste descansa en el suelo, formada por una lámina córnea de bastante espesor y oblicua de arriba abajo y de atrás adelante, la cual se aplica por su parte media á la cara anterior de la region ungular; camina hácia atrás por cada uno de los lados de ésta, disminuyendo gradualmente de amplitud y grosor; refléjase con rapidez hácia dentro, y termina por dos extremidades estrechas y adelgazadas que descansan entre la ranilla y el borde posterior de la palma.*

Considerada la tapa bajo el punto de vista del arte de herrar, se ha dividido en *cinco regiones:* la que marca la línea media

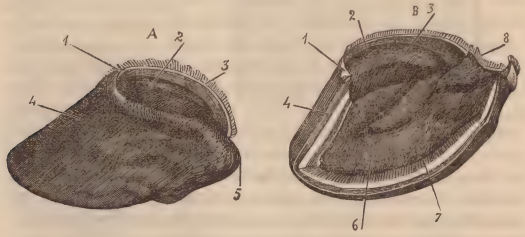

FIGURAS 150 y 151.—*Casco del Caballo.*—(CHAUVEAU). *

* A. *Casco completo, visto de arriba abajo.*—B. *El mismo con la mitad de la tapa cortada casi verticalmente.*—1 y 1. Periople.—2 y 2. Cavidad cutigeral.—3 y 3. Tejido querafiloso.—4 y 4. Tapa y corte de la misma.—5. Punto en donde el periople se continúa con la vaina de la ranilla.—6. Cara interna de la palma.—7. Union de ésta con la tapa.—8. Espina ó arista de la ranilla.

anterior recibe el nombre de *lumbre;* las que están á los lados de la lumbre se llaman *hombros;* las dos laterales que siguen á los hombros constituyen las *cuartas partes;* los puntos en que la tapa se inclina adentro componen los *talones* ó *ángulos de inflexion,* y las extremidades colocadas á lo largo del borde posterior de la palma se denominan *barras.*

La muralla del casco presenta, bajo el punto de vista de su conformacion, *una cara externa* y *otra interna, un borde superior* y *otro inferior,* y *dos extremidades.*

La *cara externa* es convexa de un lado á otro, rectilínea de arriba abajo, lisa y lustrosa, cuyo aspecto es debido á una capa córnea delgada, que ha recibido el nombre de *periople,* el cual da lugar en el punto más elevado de dicha cara á una especie de círculo, que se continúa con los bulbos de la almohadilla plantar y con los de la ranilla. El borde superior de este círculo se relaciona con el rodete perióplico que lo segrega, y el inferior se pierde en la capa córnea superficial expresada, que se destruye fácilmente por el frotamiento.—La *cara interna* compone lo que se ha llamado *tejido querafiloso,* que consiste en una multitud de láminas córneas blanquecinas y paralelas, separadas por otros tantos surcos para poderse engranar con el tejido podofíloso.—El *borde superior* ofrece en su parte adherente un bisel ó especie de canal circular, en donde se aloja el rodete. Esta gotera ó canal, llamada tambien *bisel de la tapa* ó *cavidad cutigeral,* presenta en su fondo un número considerable de orificios pequeños, verdadero orígen de los conductitos córneos en donde se clavan las vellosidades de la cutidura.—El *inferior* es diedro; una de sus caras ó lados toca al suelo, y otra se adhiere al borde ántero-lateral de la palma.—Las *extremidades* están formadas, como hemos dicho ántes, por las prolongaciones reflejadas y reentrantes denominadas *barras,* las cuales constituyen la pared externa de las lagunas laterales de la ranilla, y tienen en su cara interna láminas córneas como lo restante de la misma cara de la tapa. El borde superior de las barras se identifica con la ranilla y con la palma, y el inferior aparece entre estas dos, separándose á cierta distancia de la punta de la primera.

Palma ó suela. (Fig. 152).—*Consiste en una placa córnea, gruesa y un poco curva de un lado á otro, situada entre el bor-*

de inferior de la tapa, las barras y el vértice de la ranilla, formando el suelo de la caja que protege al dedo de los solípedos.

La palma tiene *una cara superior* y *otra inferior, un borde ántero-lateral* y *otro posterior.*

La *cara superior* ó *interna* es ligeramente convexa; toca á la membrana queratógena, y presenta una infinidad de orificios pequeños, muy semejantes á los de la cavidad cutigeral, los cuales reciben á las papilas del tejido velloso ó felposo.—La *inferior* ó *externa* es un poco cóncava y más ó ménos áspera.—El *borde ántero-lateral* se une en toda su extension al lado interno del borde inferior de la tapa, por medio de dentellones que se engranan mútuamente con los que tiene la cara interna de la muralla cerca de su borde inferior, distinguiéndose en este punto de union la línea circular que los antiguos llamaban saúco, y que sirve de guia al práctico para la introduccion del clavo al aplicar la herradura.—El *posterior* es una escotadura profunda en forma de V abierta hácia atrás, que recibe en sus lados á las barras y en el vértice de su ángulo entrante á la punta de la

FIGURA 152. - *Casco, visto por debajo.*—(LEYH).*

Ranilla. (Fig. 152).—*Es una masa de materia córnea blanda, de color negro particular y de figura piramidal, colocada en el espacio que dejan las dos barras, y concurre á la formacion del suelo de la caja córnea.*

La ranilla tiene *una cara superior, otra inferior* y *dos laterales, una base* y *un vértice.*

La *cara superior* está provista de muchos orificios iguales á los de la misma cara de la palma, y se amolda al cuerpo piramidal de la almohadilla plantar. Presenta, por consiguiente, una escavacion triangular dividida por detrás en dos goteras laterales por un relieve prolongado, que se denomina *espina de la ranilla.*—La *inferior* forma parte de la superficie plantar del

---

* a, a. Barras.—b, b. Borde solar de la tapa.—c, c. Línea blanca ó saúco de los antiguos.—d. Cara interior de la palma.—d.', d.' Ramas de la palma.—e. Laguna media de la ranilla.—e.', e.' Ramas de la misma.—f, f. Extremidades posteriores de estas ramas ó bulbos de la ranilla.—g. Punta de la misma.

casco, y ofrece en su centro una cavidad longitudinal poco profunda, llamada *laguna media*, que separa á dos eminencias excéntricas ó *ramas*, las cuales, divergiendo hácia atrás, terminan confundidas con los ángulos de inflexion.—Las *laterales* tambien componen parte de la superficie externa del órgano; tienen una direccion oblicua de arriba abajo y de fuera adentro, y están íntimamente adheridas por sus tercios superiores á la cara lateral externa de las barras, é inferiormente al borde posterior de la palma. La porcion no adherente ó libre constituye el lado interno de las cavidades angulares, que reciben el nombre de *lagunas laterales ó comisuras de la ranilla*, y cuyo lado externo se encuentra representado por el punto más bajo de las barras.—La *base* del órgano que estamos describiendo no es otra cosa que las extremidades súpero-posteriores del mismo, y está constituida por dos eminencias redondeadas, flexibles y elásticas que, encontrándose separadas la una de la otra por la prolongacion de la laguna media, cubriendo á los talones y continuándose en este sitio con los extremos de la banda perióplica, componen los *bulbos de la ranilla*.—El *vértice* es una punta alojada en el ángulo entrante del borde posterior de la palma.

Estructura y textura del casco.—El estudio de los materiales orgánicos que concurren á formar el estuche protector del dedo de los solípedos ha sido objeto de numerosas investigaciones y de solemnes debates. Nosotros, en obsequio á la brevedad, expondremos solamente y con el mayor laconismo posible, los trabajos de los distinguidos profesores Gurlt, Bouley, Gourdon, Ercolani y Chauveau.

Los elementos que constituyen la sustancia córnea del casco son los siguientes: 1.° *Laminitas epiteliales*. 2.° *Conductitos córneos*. 3.° *Sustancias intra é inter-tubulares*. 4.° *Espacios interlaminares é inter-tubulares*. 5.° *Corpúsculos pigmentarios*.

Las *laminitas epiteliales* pertenecen á la especie célula y á la variedad que en la anatomía general hemos conocido con el nombre de epitelio pavimentoso. Estas células laminosas son muy delgadas, pálidas, poligonales ú oblongas, de bordes lisos y de caras granulosas, hallándose provistas frecuentemente de un núcleo con un nucleolo simple ó múltiple y de glóbulos pigmentarios más ó ménos oscuros. El ácido acético las reblan-

dece con lentitud y las hace más transparentes; pero la potasa y la sosa no sólo disminuyen su consistencia y las hinchan, sino que destruyen su aspecto granugiento, redondean sus contor-

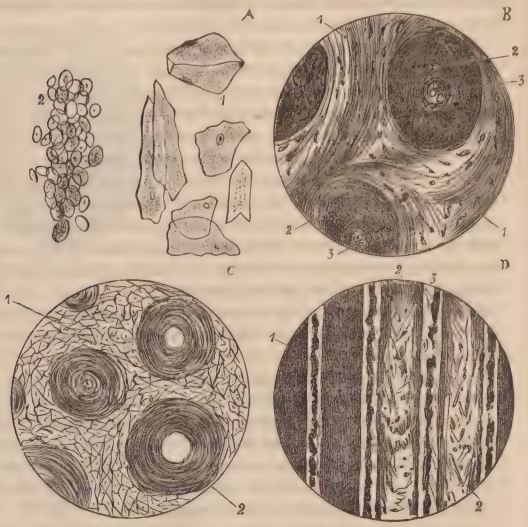

FIGURA 153.—*Estructura de la sustancia córnea del casco del Caballo.* (CHAUVEAU). *

* A. *Laminita epitelial de la materia córnea.*—1. Epitelio tomado en la sustancia córnea blanda de la cavidad cutigeral.—2. Células procedentes de una fibrilla del perioplе tratadas por la potasa.—B. *Corte transversal de la pared, y perpendicular á la dirección de los tubos córneos.*—1 y 1. Sustancia inter-tubular.—2 y 2. Pared de los tubos provistos de cavidades con corpúsculos.—3 y 3. Interior del tubo repleto de células irregulares, granulosas y opacas.—C. *Corte transversal de la pared tratada por la potasa.*—1. Sustancia inter-tubular.—2. Pared de los tubos.—Esta figura manifiesta el modo de estratificacion de las laminitas epiteliales en la pared de los tubos y de la sustancia inter-tubular.—D. *Corte longitudinal de cuatro tubos de la tapa.*—1. Pared de los tubos córneos.—2 y 2. Sustancia inter-tubular.—3. Tubo y sustancia intra-tubular.

nos, las dan mayor diafanidad, y por último las disuelven por completo. Dichos elementos anatómicos, lejos de encontrarse aglomerados confusamente, están, por el contrario, dispuestos en séries regulares, formando en el casco un verdadero armazon interior, que concurre á la solidificacion y á la elasticidad de este compacto órgano.

Los *conductitos córneos* son el resultado del ordenamiento regular de los elementos que acabamos de describir, los cuales dan á las diferentes porciones de la uña de los solípedos un aspecto puramente fibroso, aspecto muy marcado en la tapa, ménos aparente en la ranilla y en las partes profundas de la palma, é imposible de distinguir en la capa superficial de esta última, en donde el roce contínuo destruye su masa en fragmentos de dimensiones variables. Las fibras, pues, que por todos sitios presenta el casco, excepto en el tejido querafiloso, son verdaderos conductitos cilíndricos, rectilíneos (ménos en la ranilla, que son flexuosos), oblícuos de arriba abajo y de atrás adelante y paralelos en todas las regiones del estuche córneo. El diámetro de estos tubos varía entre dos y cuatro décimas de milímetro, y son tanto más delgados cuanto más se acercan á la superficie del órgano; de modo que los más finos pertenecen al periople y á la cara externa de la tapa propiamente dicha. La extremidad superior de los tubitos se halla abierta en forma de embudo para alojar á las papilas de la membrana queratógena; la extremidad inferior de los mismos acaba en la muralla, en el borde plantar de ésta, en la palma y debajo de la ranilla. Los conductos del casco no se encuentran incrustados simplemente en su sustancia, sino que tienen paredes propias de mucho espesor, formadas por numerosas capas concéntricas cual cilindros huecos enchufados unos en el interior de otros.

Las *sustancias intra é inter-tubulares* son, como su nombre indica, de *dos órdenes: unas* que están en la cavidad de los tubos, y *otras* que ocupan los espacios que estos dejan.—Las *primeras* comprenden *dos especies:* las *papilas queratógenas,* que se alojan en la abertura superior de los conductitos y la *sustancia propia*. Esta materia orgánica es blanca, opaca y de un hermoso color negro, cuando se la examina por transparencia con el microscópio. La que ocupa el calibre del tubo no lo llena exactamente, sino que deja un intervalo entre la cara interna de

éste y el depósito intra-tubular, el cual se halla á la vez interrumpido de trecho en trecho, simulando una cuerda nudosa ó un rosario.—Las *segundas* consisten en grupos ó masas celulares situados en los espacios que quedan entre los millares de filamentos que constituyen la caja córnea, cuyas células se encuentran apiladas las unas sobre las otras.

Los *espacios inter-laminares* é *inter-tubulares* son unas celdillas pequeñas y elípticas, que tienen de diez á diez y ocho milésimas de milímetro de largo por cinco ú ocho de ancho, y se parecen á las cápsulas cartilaginosas ó á los osteoplastos.

Los *corpúsculos pigmentarios* han sido negados por algunos autores, atribuyendo el variado color oscuro del casco á la condensacion mayor ó menor de los elementos epiteliales; pero experimentos ejecutados con la mayor perfeccion han demostrado la existencia de la materia colorante entre los diferentes elementos de la caja córnea.

Desarrollo del casco.—Seremos muy breves en la exposicion de este punto científico, separándonos del sistema seguido por muchos anatómicos.

En la cara de la membrana queratógena que corresponde al cuerpo mucoso de Malpighi se deposita el plasma exudado al través de las paredes de los capilares numerosos de ésta, dando lugar al blastema que origina incesantemente las células que constituyen la uña de los solípedos. El rodete perióplico es el órgano que forma el periople, el rodete principal, el que da nacimiento á los elementos que componen la tapa, y el tejido velloso, la matriz de la palma y de la ranilla. Las células se multiplican en estas tres porciones del dérmis queratógeno, y á medida que se alejan de su lecho primitivo, adquieren la forma poligonal para pasar insensiblemente á la de laminitas epiteliales. La muralla con su periople crecen de arriba abajo, y la palma y la ranilla lo hacen desde su cara superior á la inferior.

Las papilas del rodete y las del tejido velloso son los puntos alrededor de los cuales se hacinan las laminitas epiteliales que, estratificándose, componen las capas concéntricas de los tubos córneos y las sustancias intra é inter-tubulares, completándose el oficio de aquellas vellosidades con la exhalacion de un líquido que sostiene la flexibilidad del casco.

Las anatomías comparada y patológica han demostrado que

el tejido podofiloso no concurre al desarrollo de la tapa. Las células que nacen en la superficie de las hojas de este tejido se multiplican siguiendo un movimiento de arriba abajo y de atrás adelante, aplicándose solamente á la cara interna de la muralla, y no entrando para nada en la constitucion de las láminas querafilosas. Éstas se forman á expensas de las papilas que existen en el borde inferior del rodete ó en el orígen de las hojas podofilosas; descienden con la tapa, experimentando una especie de movimiento de desliz por la capa de células que las separa del tejido expresado, y siguen su accion descendente á expensas de la multiplicacion y transformacion que sufren en el trayecto que recorren sus elementos componentes.

Diferencias de los órganos del tacto.—Los caractéres diferenciales del *casco del Asno* y del *Mulo,* de los *espejuelos* de estos animales, de las *pezuñas* de los *rumiantes* y del *Cerdo,* de los *cuernos* de los *didáctilos,* y de las *uñas* de los *carniceros* y de los *roedores,* son los siguientes:

Casco del Asno y del Mulo.—Es más duro, resistente y estrecho que el del caballo, sin que por esto varie la forma de los falanges, especialmente en el miembro anterior. La tapa es más gruesa y alta; la palma tiene más concavidad, y la ranilla presenta ménos volúmen, encontrándose como escondida en el fondo de la escavacion formada por la suela.

Espejuelos.—El *Asno* carece de espejuelos en los miembros posteriores, y los del mulo son muy pequeños.

Pezuñas de los rumiantes y del Cerdo.—La *almohadilla plantar* cubre al bulbo del talon de cada dedo formando una masa convexa, y se prolonga hácia la insercion de los tendones flexores profundos de los falanges, adelgazándose y adquiriendo la figura triangular.—La *membrana queratógena* de los dedos de estos animales se divide en tantas porciones como la del caballo. El rodete perióplico está separado del principal por un surco profundo, y se halla provisto de papilas muy desarrolladas. El rodete parietal es ancho y poco saliente; tiene un color oscuro en su mitad superior y blanquecino en la inferior; se confunde por detrás y por fuera con el tejido velloso que cubre á la almohadilla plantar, y por dentro termina en punta. Las eminencias que tiene esta porcion de la matriz de las pezuñas son más pequeñas que las del perióplico y que las del tejido velloso.

Las láminas podofilosas son proporcionalmente más anchas y aproximadas que las de los solípedos.

La *pezuña propiamente dicha* de los *rumiantes* y del *Cerdo* consta de una cara externa semejante á la tapa del caballo, de otra cara interna un poco cóncava de arriba abajo y de delante atrás y recorrida por surcos tortuosos, y de una tercera ó plantar, que se encuentra deprimida, muy pequeña y cubierta por una capa córnea delgada. Examinando la pezuña por su cara adherente, se la ve dotada de una cavidad cutigeral ancha, superficial y con muchas porosidades. Además presenta laminitas finas y más numerosas que las del tejido queratíloso de los monodáctilos.

Los *rumiantes* tienen dos *espolones* situados encima y detrás de las pezuñas, los cuales representan otros dos dedos rudimentarios.

Uñas de los carniceros y de los roedores.—El tercer falange de cada dedo de estos animales está rodeado de un estuche córneo encorvado hácia abajo, que recibe el nombre de uña ó de garra, la cual tiene una organizacion semejante á la de los cuernos de los rumiantes, y se desarrolla del mismo modo que el casco de los solípedos. Su matriz se coloca en la ranura circular de la base del dicho falange, y cubre á todo este hueso. Las uñas de los carniceros y de los roedores no sirven mas que como órganos de defensa en unos y para excavar la tierra en otros. El apoyo se verifica á expensas de los pulpejos de los dedos, que son unos tubérculos fibro-grasientos, protegidos por una capa epidérmica. Estos tubérculos son cinco; cuatro que están colocados en el trayecto de los dedos y uno central y posterior. El dedo pulgar es incompleto y no lo apoyan nunca en el suelo.

Cuernos de los rumiantes.—Los *cuernos* son unos tubos ó estuches cónicos de dimensiones y direcciones diferentes, situados en las partes laterales del frontal, y compuestos de laminitas epitélicas que componen varias capas concéntricas, los cuales protegen á los soportes, y sirven de medios de defensa. Estas clavijas del hueso mayor del cráneo de los didáctilos están cubiertas por una prolongacion del dérmis cutáneo de la cabeza que, siendo muy vascular, sirve de matriz al cuerno, como la membrana queratógena es la generadora del casco.

CAPÍTULO XV.

DEL SENTIDO DEL GUSTO.

Definicion.—Damos este nombre *al conjunto de órganos que, hallándose situados en la entrada de las vias digestivas, dan á conocer á los animales las propiedades sabrosas de los cuerpos, teniendo por asiento la mucosa de la cara anterior de la lengua y por agentes la cuerda del tímpano y el ramo lingual del noveno par encefálico.*

Division.—El sentido del gusto comprende el estudio de la *superficie libre de la membrana* que se pone en contacto con los cuerpos sápidos, y el de *la terminacion de los nervios* encargados de trasmitir al encéfalo las excitaciones producidas por estos cuerpos.

Superficie libre de la mucosa lingual.—Esta membrana, como hemos dicho en la página 190, se encuentra erizada de una infinidad de eminencias ó papilas, que ocupan casi exclusivamente la cara anterior de la lengua, dándola un aspecto tomentoso, y que pueden reducirse á los *cuatro tipos* siguientes: *microscópicas, funguiformes, filiformes* y *caliciformes.*

Las *papilas caliciformes* (figs. 154 y 155) son las que nos importa conocer, porque constituyen los principales órganos del gusto, las cuales se encuentran cerca de la base de la lengua; miden de diez á doce milésimas de milímetro de diámetro, y se han denominado *foramen cœcum, lagunas de Morgagni* y *agujeros ciegos del mismo autor.*

Estos pequeños órganos son en número de *dos*, y se hallan rodeados de un repliegue de la mucosa que los cubre en parte ó en totalidad, formando una especie de fondo de saco, cuya profundidad y diámetro están sujetos á muchísimas variedades individuales. Las papilas caliciformes tienen la figura de un cono de vértice inferior ó adherente y de base superior ó libre. La



FIGURA 154.—*Agujero ciego de Morgagni de la lengua del Caballo, visto por su cara superior.*

FIGURA 155.—*Corte vertical de un agujero ciego de Morgagni de la lengua del Caballo.* *

base es generalmente plana y circular, y se halla provista de un número considerable de granulaciones ó eminencias hemisféricas, que representan otras tantas papilas secundarias, circundadas tambien de un repliegue dotado de miles de elevaciones microscópicas.

Terminacion de los nervios del gusto.—Además de otros nervios, la lengua recibe la *cuerda del tímpano* y *un ramo del gloso-faríngeo.*

Segun experimentos ejecutados con la mayor escrupulosidad, los tubos de los nervios del gusto pierden su capa medular, y, reducidos á sólo su cilindro del eje, penetran en unas masas cortas y elipsóides, que pueden llamarse *bulbos gustativos,* los cuales están rodeados de *células gustativas* y *protectrices.*

DIFERENCIAS DEL APARATO DEL GUSTO.—Los *bulbos gustativos* del *Buey* se han calculado en 35,200, repartidos por todos los puntos de la lengua.—Los *rumiantes* tienen 20 ó 24 papilas caliciformes pequeñas y repartidas en dos filas.—El *Cerdo, Perro* y *Gato* poseen dos caliciformes como el caballo, rodeadas de otras secundarias.

---

* 1 y 4. Bordes del cáliz.—2. Papilas funguiformes que llenan el cáliz.—3. Corte de la faja de tejido linfóide.—4. Glándulas racimosas.—5. Fibras musculares de la lengua.

CAPÍTULO XVI.

DEL SENTIDO DEL OLFATO.

Definicion.—Damos este nombre *al conjunto de órganos situados en la entrada de las vias respiratorias, debajo del cráneo, delante de la boca y detrás de las órbitas, los cuales, teniendo por agentes á los innumerables filetes del primer par encefálico, tienen el oficio de recibir las impresiones de las partículas olorosas diseminadas en el aire que atraviesa por las cavidades nasales.*

Division.—El aparato del olfato consta de *órganos protectores* y *esenciales.*—Los *primeros* están representados por las partes sólidas y blandas que componen el armazon de las narices.—Los *segundos* son la *membrana pituitaria* y los *filetes terminales del primer par cerebral.*

Como todos los órganos expresados han sido descritos en sus artículos respectivos, sólo explicaremos brevemente los últimos, considerándolos como agentes de la olfacion.

Membrana pituitaria.—Esta mucosa, llamada tambien *nasal, olfatoria* y *de Schneider,* ofrece su *corion,* su *epitelio* y sus *glándulas.*

El *corion* de la pituitaria reconoce idéntica constitucion que la de los demás tegumentos de la gran familia á que pertenece. Su cara adherente ó profunda se halla unida al perióstio de las cavidades nasales y al de los senos. Su cara libre ó superficial, no sólo tiene por atributo las glándulas alojadas entre las mallas del cuerpo reticular, sino el número, volúmen y disposicion de sus vasos y nervios, encontrándose protegida por la capa siguiente.

El *epitelio* corresponde al columnario, y las células que lo componen son cónicas, con un núcleo en la parte ancha y con granulaciones pigmentarias y adiposas. El vértice de estos hectoblastos parece clavado en la cara superficial del corion, y la base de los mismos presenta tres ú ocho filamentos curvilíneos finísimos, dotados de movimientos expontáneos, que reciben el nombre de *pestañas vibrátiles.*

Las *glándulas* de la membrana que venimos describiendo son numerosísimas, las cuales han sido casi completamente desconocidas hasta que Sappey en 1853 demostró que no son una dependencia de las arterias, como queria Ruisquio, ni tubos arrollados, como dice Valentin, sino que consisten en ricos racimos dotados cada uno de su conducto excretor, representando la suma de otros muchos secundarios que vienen de cada lobulillo parenquimatoso, y que vierte el líquido en la superficie de la mucosa nasal, facilitando de esta suerte la detencion de las partículas olorosas, para que impresionen á los nervios especiales siguientes.

Filetes del primer par encefálico.—¿De qué manera terminan en el fondo de las fosas nasales los tubos de los filetes olfatorios? Segun Treviranus, cada fibra acaba por una extremidad libre en forma de papila. Scarpa dice que sus infinitas ramificaciones forman por sus anastómosis una especie de membrana. Los hechos más probables manifiestan, como expresa M. Schultze, que el cilindro del eje de dichos tubos va á las *células olfatorias* descubiertas por este autor, las cuales no son otra cosa que protoblastos nerviosos prolongados y fusiformes, cuyo extremo agudo se extiende hácia la capa profunda del epitelio nasal, mientras que el extremo grueso, abultado ó varicoso se continúa con un tubo nervioso.

CAPÍTULO XVII.

DEL SENTIDO DE LA VISTA.

Definicion.—Damos este nombre *á un conjunto de órganos de naturaleza muy diferente, situados en las partes laterales y más altas de la cara, debajo del cráneo y encima de los sentidos del gusto y del olfato; cuyos órganos, no sólo dan á conocer á los animales el color, forma, volúmen y situacion respectiva de los cuerpos que les rodean, sino tambien su estado de reposo y de movimiento.*

Considerando el sentido de la vista en su significacion más lata, diremos que, á semejanza de los otros órganos de su especie, revela á los animales ciertas propiedades determinadas de la materia, y que es el único que goza del privilegio de poner á estos en relacion con la naturaleza entera, ocupando, por consiguiente, un rango superior al de los demás.

Colocado entre el cráneo y la cara y en una direccion horizontal y transversal, se halla en las condiciones más favorables para dirigir las marchas de los cuadrúpedos, lo mismo por las

superficies planas del suelo, que por las desiguales ó accidentadas.

Por arriba tiene conexiones con el encéfalo, ligando íntimamente con él sus actos, y demostrando por su brillo los grados de actividad de que está dotado. Por abajo toca á la cara, de la cual constituye un ornamento bellísimo y expresivo. Por dentro mira al sentido del olfato, uniéndose á éste á expensas del aparato lagrimal. Por fuera se aproxima tanto más al oido, cuanto más larga es la region facial de los mamíferos.

Division.—El sentido de la vista consta de *órganos esenciales ó globo del ojo,* y de *órganos accesorios ó protectores.*

ARTÍCULO XXXIX.

De los órganos esenciales de la vista ó globo del ojo.

(Figs. 156 y 157).

Definicion.—El globo del ojo, llamado tambien *bulbo ocular, es un esferóide irregular, situado en la cavidad orbitaria y entre los párpados, la vaina fibrosa, los músculos que lo mueven y la almohadilla adiposa, formado de varias membranas casi sobrepuestas, que limitan un espacio en donde están contenidas las partes líquidas ó semiliquidas, al traves de las cuales pasan los rayos luminosos, para pintar las imágenes de los cuerpos en la membrana nerviosa ó retina.*

Division.—El bulbo ocular puede descomponerse en *partes continentes ó membranas,* y en *partes contenidas, humores ó medios transparentes.*

Describiremos estas partes por el órden de su enumeracion, insertando ántes un cuadro sinóptico, en el cual exponemos lo más importante del órgano esencial de la vista.

EL GLOBO Ó BULBO OCULAR ESTÁ FORMADO DE LAS PARTES SIGUIENTES:

- **1.º PARTES CONTINENTES Ó MEMBRANAS, llamadas...**
  - **1.º Esclerótica ó córnea opaca, que tiene**
    - Dos caras.... { Externa ó convexa. / Interna ó cóncava.
    - Dos circunferencias..... { Anterior ó grande. / Posterior ó pequeña.
    - Una estructura, que consiste en..... Tejido conectivo engrosado por detrás, presentando en este punto en el asno una lámina ósea.
  - **2.º Córnea transparente, que presenta.....**
    - Dos caras..... { Externa ó convexa. / Interna ó cóncava.
    - Una circunferencia sesgada, para soldarse á la esclerótica.
    - Una estructura, que consiste en..... { Capa externa ó epitélica. / Capa media, propia, amorfa ó conjugena. / Capa interna ó anhista.
  - **3.º Coróides ó membrana negra, que ofrece.....**
    - Dos caras..... { Externa ó convexa. / Interna ó cóncava.
    - Dos circunferencias..... { Anterior ó grande. / Posterior ó pequeña.
    - Una estructura, que consiste en..... { Capa conjuntiva con células pigmentarias. / Capa vásculo-nerviosa, con gánglios y células oscuras. / Capa anhista, con células exagonales y pigmento.
  - **4.º Iris ó diafragma ocular, que consta de.....**
    - Dos caras..... { Anterior, convexa ó estriada. / Posterior ó cóncava, y cubierta por la úvea.
    - Dos circunferencias..... { Externa ó grande. / Interna, pequeña, pupila, prunela ó niña del ojo.
    - Una estructura, que consiste en..... { Capa anterior ó epitélica. / Capa media ó propia, con fibras conjuntivas y musculares circulares y radiadas. / Capa posterior ó úvea, con sus granos de hollín.
  - **5.º Retina ó membrana nerviosa, que posee...**
    - Dos caras..... { Externa ó convexa. / Interna ó cóncava.
    - Una abertura, que forma la zona de Zinn.
    - Un fondo ó punto de penetracion del nervio óptico, con la papila ó punctum cæcum.
    - Una estructura, representada por.... { Capa pigmentaria. / Capa de bastoncitos y de conos. / Túnica limitante externa. / Capa granulosa externa. / Capa intermedia. / Capa granulosa interna. / Capa molecular. / Capa ganglionar. / Capa fibrosa ó tubular. / Túnica limitante interna.
- **2.º PARTES CONTENIDAS, HUMORES Ó MEDIOS TRANSPARENTES, denominados...**
  - **1.º Cuerpo ó humor vítreo, que tiene .....**
    - Dos caras..... { Posterior ó convexa. / Anterior, con una cavidad que aloja al cristalino, y recibe en su circunferencia á la zona de Zinn.
    - Una estructura, que consiste en..... { Membrana hialóides ó tela amorfa con celdillas. / Humor vítrio ó jalea incolora, encerrada en éstas.
  - **2.º Cristalino ó lente cristalina, que presenta.....**
    - Dos caras..... { Anterior ó poco convexa. / Posterior ó muy convexa.
    - Una estructura, que consiste en..... { Parte periférica ó cápsula del cristalino. / Parte central, interior ó sustancia propia, formada por capas de densidad creciente.
  - **3.º Humor acuoso, incoloro, transparente y casi tan flúido como el agua, situado en las dos cámaras de la cavidad ocular y contenido en la membrana de Descemet ó de Demours.**

§ I. PARTES CONTINENTES Ó MEMBRANAS DEL OJO.

Las membranas que encontramos en la esfera hueca ó caja

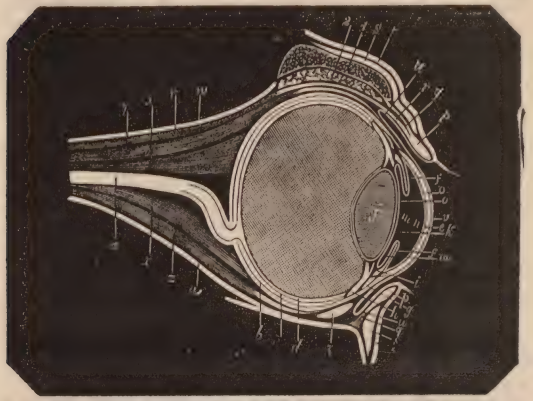

FIGURA 156.—*Corte vertical y teórico del ojo del Caballo.*—(CHAUVEAU). *

del globo del ojo son *cinco,* las cuales, contadas de atrás adelante, de fuera adentro y de mayores á menores, reciben los nombres siguientes: 1.° *Esclerótica.* 2.° *Córnea transparente.* 3.° *Coróides.* 4.° *Íris.* 5.° *Retina.* Las dos primeras forman la esfera externa; la tercera y cuarta componen la interna, y la última representa la placa de la cámara oscura, en donde se pintan las imágenes.

FIGURA 157.-*Globo del ojo, visto por delante y de lado.*—(LEYH). **

1.° Esclerótica ó córnea opaca.

(Figs. 156, 157, 158 y 159).

ETIMOLOGÍA Y DEFINICION.—La esclerótica, del griego *scleros,* duro, *es una membrana gruesa, dura y*

* a. Nervio óptico.—b. Esclerótica.—c. Coróides.—d. Retina.—e. Córnea transparente.—*f*, f, Iris.—g, h. Círculo y cuerpos ciliares, dependencia de la coróides y ais-

albugínea, situada detrás del esferóide ocular, la cual, estando protegida por la aponeurosis orbitaria, los músculos rectos y la almohadilla adiposa, constituyendo las cuatro quintas partes de la esfera hueca exterior del ojo, y hallándose perforada en dos puntos opuestos para dar insercion á la córnea transparente y facilitar la entrada al nervio óptico, desempeña idéntico oficio que las paredes opacas de una cámara oscura.

Division.—La esclerótica tiene *una cara externa* y *otra interna, una circunferencia anterior* y *otra posterior.*

La *cara externa* es convexa, y está protegida por la aponeurosis orbitaria, por los músculos motores del ojo, á los cuales da insercion, y por la almohadilla adiposa.—La *interna* es cóncava, y se fija en la externa de la coróides por medio de tejido conjuntivo muy laxo, vasos y nervios.—La *circunferencia an-*

Figura 158. — *Globo del ojo, del cual se ha levantado una porcion de la esclerótica y de la membrana oscura que la tapiza interiormente.*—(Leyh). ***

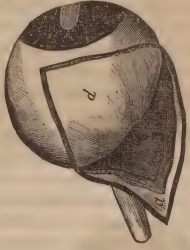

Figura 159.—*Globo del ojo visto de lado, con una porcion de retina puesta al descubierto.*—(Leyh). ****

lados para manifestar mejor sus límites.—i. Insercion de los procesos ciliares en el cristalino.—j. Cristalino.—k. Cápsula del cristalino.—l. Cuerpo vítreo.—m, n. Cámara del humor acuoso.—o, o. Indicacion teórica de la membrana del humor acuoso.—p, p. Fibro-cartílago tarso.—q, q. Membrana fibrosa de los párpados.—r, r. Músculo elevador del párpado superior.—s, s. Orbicular de los párpados.—t, t. Piel de los párpados.—u, u. Conjuntiva.—v. Lámina epidérmica que representa esta membrana en la córnea.—x, x. Músculo recto posterior.—y. Músculo recto superior.—z. Músculo recto inferior.—*w, w*. Vaina fibrosa de la órbita.—1. Corte de la apófisis orbitaria del frontal.—2. Glándula lagrimal.—3. Corte del hueso lagrimal.

** a. Esclerótica.—b. Nervio óptico.—c, c. Córnea transparente.—d, d. Abertura elípsóide de la esclerótica.

*** a. Esclerótica.—b. Membrana oscura ó lámina fusca.—c. Coróides.

**** a. Esclerótica.—b. Membrana oscura ó lámina fusca que tapiza interiormente á la esclerótica.—c. Coróides.—d. Retina.

terior ó *grande* es elipsóide en sentido transversal; cuyo borde, cortado en bisel por su lado interno, se une íntimamente á la de la córnea transparente.—La *posterior* ó *pequeña* se encuentra situada un poco más abajo del centro del polo oculto del esferóide ocular; da paso al nervio óptico hácia el interior del ojo, y confunde sus fibras con las del neurilema del mismo cilindro nervioso.

Estructura.—La membrana que venimos describiendo se ha considerado por algunos anatómicos como formada de *dos capas:* una *externa* ó *fibrosa* y otra *interna* ó *pigmentaria,* llamada tambien *lámina fusca de Haller* y de Zinn. Mas como los experimentos modernos hayan demostrado que esta última túnica consiste en algunas células oscuras diseminadas sin órden en la cara interna de la esclerótica, nos atrevemos á considerar á la córnea opaca como constituida de una sola capa de tejido conectivo condensado blanco, cuyos manojos se hallan entrecruzados de una manera muy apretada. Muchos de los manojos siguen dos direcciones contrarias: unos caminan de delante atrás, describiendo arcos, y otros trazan círculos completos, formando ángulos rectos con los anteriores. No son estos los únicos elementos que componen la esclerótica: notamos tambien entre sus haces albugíneos fibras elásticas, células plasmáticas y granulaciones pigmentarias.

Todos los materiales orgánicos que acabamos de nombrar no están igualmente repartidos en el órgano que nos ocupa. En el fondo de éste y alrededor del punto de penetracion del nervio óptico se hallan aglomerados de tal manera, que casi duplican el grosor de la membrana, encontrándose en los asnos viejos una lámina ósea incrustada en la sustancia fibrosa. Dicho grosor disminuye gradualmente hasta el nivel del gran eje del esferóide ocular, y vuelve á aumentar hasta la circunferencia anterior de la esclerótica, distinguiéndose además un número considerable de conductos que, abriéndose por otros tantos orificios en sus dos caras, permiten el paso á los vasos y nervios.

Las *arterias* de la córnea opaca proceden de las ciliares anteriores.—Las *venas* terminan en los troncos paralelos á dichas arterias.—Los *nervios* son de dudosa existencia.

2.ª Córnea transparente. (Figs. 156, 157, 159 y 160).

Definicion.—Llámase asi *la porcion más pequeña de las dos que componen la esfera hueca exterior del bulbo ocular, situada delante de éste y protegida por los párpados; cuya porcion, hallándose unida á la circunferencia anterior de la esclerótica á manera de un cristal de reloj en su aro metálico, desempeña el papel de lente convexo-cóncava, para el paso de los rayos luminosos.*

Division.—La córnea transparente tiene *una cara externa, otra interna* y *una circunferencia.*

La *cara externa* es convexa y lisa; está en contacto con la posterior de los párpados, y se halla lubrificada por la lágrima.—La *interna* es cóncava y pulimentada; mira á la cámara anterior, y se encuentra bañada por el humor acuoso.—La *circunferencia* presenta un bisel por fuera, para engastarse á otro contrario de la abertura grande de la esclerótica, como el cristal de un reloj en el marco metálico que lo sostiene.

Estructura.—La membrana que describimos está formada de *tres capas: externa, media é interna.*

La *capa externa* es una prolongacion del epitelio de la conjuntiva, que cubre la misma córnea, sin que empañe en lo más mínimo su transparencia. Este epitelio tiene catorce céntimas de milímetro de espesor, y las células que lo componen son de *dos órdenes:* las *superficiales* pertenecen á la variedad laminosa ó escamosa, y las *profundas* corresponden á la cilíndrica ó columnaria, las cuales se encuentran inmediatamente aplicadas á la córnea propiamente dicha, porque en el caballo y sus especies no existe la túnica hialina de Bowman.—La *capa media* ó *propia* es la más gruesa de las tres, y segun los experimentos microscópicos modernos,



Figura 160.-*Cortes de la córnea para demostrar su estructura.*—(Chauveau).*

* A.—1. Capa media ó membrana propia con sus manojos flexuosos de sustancia conjuntiva.—2. Epitelio que forma la capa externa, cuyas células profundas están aplicadas á la membrana propia.—B. 1. Capa media de la córnea.—2. Membrana anhista de la capa interna ó de la membrana del humor acuoso (membrana limitante interna).—3. Epitelio simple de la capa interna.

está constituida de materia amorfa condrígena, dispuesta en láminas tortuosas finísimas y colocadas paralelamente las unas sobre las otras, de manera que, comprimiéndolas entre los dedos resbalan con gran facilidad, circunstancia de la cual se han aprovechado los anatómicos para la disgregacion de la referida membrana en cuatro, siete, diez y hasta catorce hojas; pero preciso es consignar aquí que estos aislamientos han sido puramente artificiales. Dichas láminas dejan unos espacios en donde se alojan células redondeadas, que pueden pasar de unos á otros por medio de conductitos comunicantes, encerrando además materia albuminóide que mantiene el estado de blandura de las expresadas hojas, y que produce su enturbiamiento en los casos de compresiones violentas ó de procesos flogísticos.—La *capa interna* consiste en una túnica anhista de dos céntimas de milímetro de espesor, y provista de un epitelio formado de células poligonales que contienen un núcleo voluminoso. Esta capa se hace fibrosa en las inmediaciones de la circunferencia de la córnea, en cuyo punto, reflejándose hácia el íris, compone el *ligamento pectíneo,* y se continúa sin interrupcion con la membrana del humor acuoso ó de Demours.

Los *vasos* de la córnea transparente no pasan más allá de su circunferencia, como lo han demostrado las inyecciones de mercurio practicadas con tal objeto.—Los *nervios* parece que forman una red finísima en la superficie de la misma córnea, y las ramificaciones que brotan de aquella llegan hasta las células más externas de la capa epitélica.

3.º Coróides ó membrana negra. (Figs. 156, 158, 159 y 161).

Etimología y definicion.—La coróides, del griego *korion,* corion, y *eidos,* semejanza, *es una membrana delgada y de color más ó ménos pardo, azulado ó negro, la cual, extendida á manera de un barniz entre la esclerótica y la retina, forma las tres cuartas partes de la segunda esfera hueca del bulbo ocular, y desempeña el mismo oficio que la pintura negra que se da á las paredes internas de la cámara oscura.*

Division.—Dicha membrana tiene *una cara externa* y *otra interna, una circunferencia anterior* y *otra posterior.*

La *cara externa* es convexa, y corresponde á la esclerótica, á la cual está unida por los vasos y nervios que pasan de una

á otra membrana y por tejido conectivo amorfo muy laxo.—La *interna* es cóncava, se amolda á la retina, y presenta un aspecto más liso y oscuro que la externa. Es completamente negra en el punto más bajo de la cavidad ocular, y por los lados, arriba y atrás adquiere un color azul brillante, que pasa con bastante rapidez del azul verdoso al negro, de éste al oscuro y al pardo, y de estos al tinte claro que refleja un brillo metálico particular, constituyendo alrededor de la circunferencia pequeña lo que se ha llamado *tapiz* ó *tapetum*.

La *circunferencia anterior* (fig. 161) se une á la grande del íris y á la esclerótica por medio del *ligamento, músculo, círculo ó zona ciliar*. Esta zona comprende: el *círculo ciliar propiamente dicho* y el *cuerpo ciliar*.—El *círculo ciliar* es una banda carnosa de uno ó dos milímetros de ancho, con fibras musculares lisas, circulares y radiadas. Su cara externa se adhiere íntimamente á la esclerótica, y la interna se confunde con el cuerpo ciliar. Su borde anterior da insercion á la circunferencia grande del íris, y el posterior es contínuo con la coróides, dejando en este punto de soldadura un espacio estrecho, que en union del cuerpo ciliar componen el *conducto de Fontana*.—El *cuerpo ciliar* es una especie de anillo más ancho que el círculo del mismo nombre, y que se extiende por delante hácia la superficie cóncava del íris, y por detrás hácia la correspondiente de la coróides. Este anillo envia ciento diez ó ciento veinte pliegues laminosos al cristalino, los cuales, dispuestos á manera de rádios alrededor de esta lente, forman una corona más estrecha por el lado interno que por el externo. Dichos pliegues, llamados *procesos ciliares*, son más anchos por su extremidad libre que por la adherente, y dejan unos espacios ocupados por las arrugas de la zona de Zinn, dando lugar á lo que los antiguos denominaron *ora serrata*.



FIGURA 161.—*Globo del ojo del cual se ha quitado la córnea, la parte anterior de la esclerótica y el humor acuoso.*—(LEYH).*

La *circunferencia posterior* ó *pequeña* de la coróides no es otra cosa que un orificio de dos milímetros de diámetro, por

* 1. Esclerótica.—2. Cara externa de la parte anterior de la coróides.—a, a. Círculo ciliar.—b, b. Íris.—c. Pupila.—d, d. Granos de hollin.

donde pasa el nervio óptico. El contorno de este orificio se identifica con el labio anterior del de la esclerótica, y se halla circundado por una corona resultante de la mezcla de los vasos y nervios ciliares en el momento de su entrada en la cavidad ocular.

Estructura.—La coróides está compuesta de las *cuatro capas* sobrepuestas siguientes: 1.° *Capa externa* ó de tejido conectivo con fibras elásticas, entre cuyas mallas existen un número considerable de células pigmentarias estrelladas, que son las que dan el color oscuro característico á la cara respectiva de la membrana negra del ojo. 2.° *Capa cásculo-nerviosa* plexiforme, provista de gánglios pequeños y de algunas células pigmentarias. 3.° *Capa ruisquiana* ó amorfa, atravesada por una red finísima. 4.° *Capa interna ó anhista,* cubierta de células exágonas colocadas las unas al lado de las otras, que encierran un núcleo y granulaciones pigmentarias, las cuales, ocupando solamente la mitad anterior de la cavidad celular, dan el color tan variado á la cara cóncava de la coróides.

4.° Iris ó diafragma ocular. (Figs. 156, 161 y 162).

Definicion.—Damos este nombre *á una membrana elíptica, de colores variables y contráctil, situada delante del cristalino, y dispuesta á manera de un tabique colocado entre las dos cámaras del globo del ojo, la cual, unida á la abertura mayor de la coróides, representa la cuarta parte de la segunda esfera hueca del bulbo ocular, y ostenta en su centro una abertura susceptible de adquirir diferentes dimensiones para dar paso á la cantidad de rayos luminosos necesarios á la vista.*

Division.—El iris presenta *una cara anterior* y *otra posterior, una circunferencia grande* y *otra pequeña.*

La *cara anterior* es plana ó un poco convexa, diversamente colorada, y ofrece estrias radiadas y surcos circulares, que sólo son visibles hácia la circunferencia grande del órgano.—La *posterior* es algo cóncava; se halla casi en contacto con el cristalino y los procesos ciliares, y está barnizada de una capa espesa de pigmento negro llamada *úvea.* De un punto de esta capa se desprende una masa pequeña de materia colorante denominada *fungus ó grano de hollin,* el cual, hallándose sostenido por un pedículo, y atravesando la abertura pupilar, forma

con frecuencia hernia en la cámara anterior.—La *circunferencia grande* ó *externa* se adhiere á la mayor de la coróides por intermedio del círculo ciliar, correspondiendo tambien alrededor de la córnea y á la gran abertura de la esclerótica.—La *circunferencia pequeña* ó *interna* es elíptica; recibe el nombre de *pupila, prunela* ó *niña del ojo,* y en el feto se encuentra cerrada por una túnica muy fina llamada *membrana pupilar.*

FIGURA 162.—*Porcion anterior de la coróides, vista por su cara interna.*—(LEYH). *

ESTRUCTURA.—El iris está compuesto de *tres capas: anterior, media* y *posterior.*

La *capa anterior* ó *epitélica* no es otra cosa que la reunion de las células poligonales de la membrana de Demours.—La *media* ó *propia* tiene por elementos de su constitucion: 1.° *Manojos de tejido conjuntivo tortuosos,* circulares y radiados. 2.° *Células pigmentarias* que se encuentran alojadas en los espacios que dejan los manojos precedentes. 3.° *Fibras musculares* lisas dispuestas en *dos planos:* uno *circular* alrededor de la pupila, y otro *radiado* que se extiende desde la circunferencia menor á la mayor. 4.° *Vasos* distribuidos en red entre los elementos expresados, y que desaguan en los ciliares anteriores. 5.° *Nervios* que siguen la direccion de los vasos, y que proceden del plexo ciliar.—La *posterior* es lo que hemos llamado úvea, y sus células pigmentarias son más irregulares que las de la cara interna de la coróides.

5.° Retina ó membrana nerviosa. (Figs. 156, 159 y 163).

ETIMOLOGÍA Y DEFINICION.—La retina, del latin *rete,* red, *es una membrana blanda, casi transparente, un poco opalina y de uno á cuatro milímetros de espesor, situada entre la coróides y el humor vítreo, continua por detrás con el nervio óptico, limitada por delante por la zona de Zinn, y compuesta de varias capas sobrepuestas de sustancia nerviosa; cuya membrana, formando un segmento de esfera hueca abierta hácia la pupila ó hácia el horizonte, representa la placa de la cámara oscura en donde los cuerpos exteriores vienen á pintar su imágen.*

* a. Pupila.—b, b. Cuerpo ciliar.

DIVISION.—Dicha membrana tiene *una cara externa* y *otra interna, una abertura* y *un fondo.*

La *cara externa* ó *convexa* toca á la opuesta de la coróides.—La *interna* ó *cóncava* cubre la superficie convexa ó posterior del humor vítreo.—La *abertura* es la parte más delgada del órgano y el punto en que ha perdido sus elementos nerviosos, constituyendo una especie de golilla llamada *zona de Zinn;* cuyos pliegues, engranados con los procesos ciliares, van á fijarse en la circunferencia del cristalino.—El *fondo* es el sitio por donde el nervio óptico penetra en la cavidad ocular para transformarse en membrana, y presenta una eminencia elíptica denominada *papila óptica* ó *punctum cæcum,* cuyo eje mayor mide unos cinco milímetros, y ofrece en su centro una perforacion para dar entrada á su arteria y vena centrales.

ESTRUCTURA.—La retina consta de *diez capas* sobrepuestas que, contadas de fuera adentro, se llaman. 1.º *Capa pigmentaria.* 2.º *Capa de los bastoncitos y de los conos.* 3.º *Túnica limitante externa.* 4.º *Capa granulosa externa.* 5.º *Capa intermedia.* 6.º *Capa granulosa interna.* 7.º *Capa molecular.* 8.º *Capa ganglionaria.* 9.º *Capa fibrosa ó tubular.* 10. *Túnica limitante interna.*

La *capa pigmentaria* no es otra cosa que una dependencia del pigmento de la coróides que, segun Schultze, debe ser considerada como una de las que constituyen la retina. La cara externa de esta membrana nerviosa tiene células pigmentarias dispuestas en una sola série, las cuales poseen muchas prolongaciones cortas, que se colocan en pequeños espacios de la superficie externa de la capa siguiente, y encierran granulaciones prolongadas ó esferóides de un color más ó ménos oscuro.

La *capa de los bastoncitos* y *de los conos,* llamada tambien *membrana de Jacob,* se encuentra entre la que precede y la túnica limitante externa. Los elementos de dicha capa están irregularmente distribuidos, y tienen *extremidades externas* é *internas:* las *primeras* forman una superficie lustrosa y refringente, en la cual se distingue la punta de los conos, que son más cortos que los palitos; las *segundas* componen una superficie que presenta la parte ancha de los conos con un abultamiento, y la terminacion de los bastoncitos rodeada de muchas granulaciones.

La *túnica limitante externa* está situada entre la capa que precede y la granulosa. Es de sustancia conjuntiva muy delicada, con muchos núcleos esparcidos sin órden, y envia fibras finas radiadas que, atravesando la sustancia nerviosa, forman una red apretada en la capa que sigue y se prolongan hasta la túnica limitante interna.

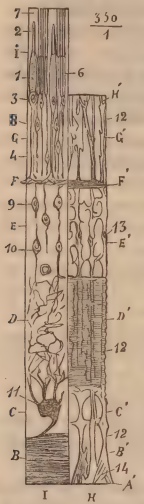

FIGURA 163.—*Corte esquemático de la retina, que manifiesta su estructura.*—(CHAUVEAU).*

La *capa granulosa externa,* comprendida entre la túnica limitante externa y la capa intermedia, se halla representada por las granulaciones de la base de los conos y de la extremidad interna de los bastoncitos, las cuales no son otra cosa que protoblastos pequeños con un núcleo ovóide, y provistos de *dos prolongaciones, externa* é *interna:* la *primera* sirve para unir estos elementos á los demás de su misma capa; la *segunda* es varicosa, y se hincha con frecuencia ántes de terminar en la siguiente.

La *capa intermedia* es muy delgada, y está compuesta de fibras flexuosas que penetran en las capas inmediatas.

La *capa granulosa interna* se distingue por tener células, cuyas membranas, aplicadas contra los núcleos que encierran, envian filamentos tubulosos, que las ponen en comunicacion con los materiales orgánicos de las capas vecinas.

La *capa molecular* es una de las más grue-

---

* I, H. Cara anterior de la retina.—A. Membrana limitante interna.—B, B.' Capa de fibras del nervio óptico.—C, C.' Capa ganglionar.—D, D.' Capa molecular.—E, E.' Capa granulosa interna.—F, F.' Capa intermedia.—G, G.' Capa granulosa externa.—H.' Membrana limitante interna.—i. Capa de los bastoncitos y de los conos ó membrana de Jacob.—1. Base de los conos.—2. Punta de los mismos.—3 y 4. Células con núcleo de la capa granulosa externa para los conos.—5. Dilataciones varicosas de las células y de las granulaciones de esta última capa.—6. Tallo granuloso de los bastoncitos.—7. Extremidad libre de los bastoncitos que toca á la capa pigmentaria de la coróides.—8. Granulaciones de la capa granulosa externa para los bastoncitos.—9 y 10. Células con núcleo de la capa granulosa interna.—11. Grandes células nerviosas ramificadas de la capa ganglionar.—12. Dilataciones conóides de la capa de fibras del nervio óptico.

sas, y presenta un aspecto granuloso con fibras nerviosas y conjuntivas dirigidas en todos sentidos.

La *capa ganglionaria* consiste en una sola fila de células multipolares, cuyas prolongaciones, ó van á la capa molecular, ó se anastomosan con los elementos de la siguiente.

La *capa fibrilar ó tubulosa* se halla constituida por las fibras del nervio óptico, las cuales, atravesando las dos primeras membranas del ojo, y anastomosándose entre sí, componen un cono, cuyo vértice corresponde á la papila y cuya base se desdobla en una infinidad de tubos, que se irradian en todas direcciones para terminar en la capa ganglionar y en la que sigue.

La *túnica limitante interna* es de la misma naturaleza que la externa; se lia con ésta por medio de las fibras conjuntivas ántes expresadas, y recibe muchos de los tubos de la que precede.

Los *vasos de la retina* son la arteria y la vena centrales de esta membrana.

§ II. PARTES CONTENIDAS Ó MEDIOS TRANSPARENTES DEL OJO.

Definicion.—Llámanse así *unas sustancias líquidas ó semilíquidas, diáfanas y de densidad diferente, situadas en el interior de la cavidad ocular, y facilitan el paso á los rayos luminosos que han de impresionar la retina.*

Division.—Los medios del ojo, prescindiendo de la córnea transparente que ha sido descrita como una de las membranas, se denominan: 1.° *Cuerpo vítreo.* 2.° *Cristalino.* 3.° *Humor acuoso.*

1.° Cuerpo ó humor vítrio. (Figs. 156 y 164).

Definicion.—El cuerpo vítrio, llamado así porque dicen que se parece al vidrio fundido, *es el más voluminoso de los medios del ojo y de figura de un esferóide deprimido por delante, situado entre el cristalino y la cara interna de la retina, ocupando los dos tercios posteriores de la cavidad ocular, y compuesto de una membrana que forma areolas, en donde se aloja un humor diáfano y gelatiniforme.*

Division.—Dicho cuerpo tiene *una cara posterior* y *otra anterior.*

FIGURA 161.—*Cristalino y cuerpo vítreo después de haber cortado la córnea, el iris y la parte anterior de la esclerótica.*—(LEYDIG).

La *cara posterior ó convexa* toca á la retina.—La *anterior* es plana en su circunferencia para adherirse á la zona de Zinn, y presenta en su centro una cavidad que recibe á la lente cristalina. Cuando se aisla esta zona de la membrana hialóides y del contorno de la expresada lente, queda un espacio prismático y triangular, indicado por Petit en 1728 con el nombre de *conducto abollonado,* porque por medio de la insuflacion forma granulaciones parecidas á pequeñas perlas ó á ciertos adornos que se hacen en las piezas de plateria.

ESTRUCTURA.—Considerado el cuerpo vítreo en su conjunto, ofrece dos partes distintas: la *membrana hialóides* y el *humor de aquel nombre.*

La *membrana hialóides,* del griego *zialos,* vídrio, y *eidos,* semejanza, es una tela amorfa, diáfana, muy delgada y suficientemente sólida para contener el humor vítreo. Su cara externa es lisa, y la interna presenta una multitud de prolongaciones laminosas que, cruzadas entre sí, limitan areolas piramidales parecidas á las del tejido de la naranja, en las cuales se halla dicho líquido orgánico.

Este *líquido* es una especie de jalea incolóra y transparente, que se obtiene por presion de la membrana hialóides ó practicando desbridamientos en las celdillas que lo encierran, y que adquiere muy pronto la fluidez del acuoso cuando se pone en contacto con el aire.

El análisis hecho por Berzelius ha demostrado que el humor que nos ocupa consta de agua, albúmina, cloruro de sódio y sustancia particular soluble en el agua.

2.ª Cristalino ó lente cristalina. (Figs. 158 y 161).

DEFINICION.—Damos el nombre de cristalino *al medio del ojo que representa la figura de una lente biconvexa y de doscientos diez y ocho miligramos de peso, situado entre el humor acuoso*

---

* a. Cristalino.—b, b. Cuerpo vítreo.

y el cuerpo vítreo, compuesto de una membrana finísima anhista é hialina que encierra un núcleo particular, y tiene el oficio de reunir en foco á los rayos luminosos.

DIVISION.—La lente cristalina presenta *una cara anterior* y *otra posterior* y *una circunferencia.*

La *cara anterior* es lisa y la ménos convexa; tiene seis milímetros de diámetro transversal, y está bañada por el humor acuoso.—La *posterior* es tambien lisa y más convexa, con nueve milímetros del mismo diámetro, y se halla alojada y sostenida en la cavidad de la cara anterior del cuerpo vítreo, de igual manera, segun expresion de Petit, que un diamante en la galería ó chaton de una sortija.—La *circunferencia* es redondeada y regularmente circular; forma la pared interna del conducto abollonado, y recibe á los procesos ciliares y á los pliegues de la zona de Zinn, que imposibilitan su desituacion.

ESTRUCTURA.—La lente del ojo se compone de *dos partes: una periférica ó continente* llamada *cápsula del cristalino* y *otra interior, contenida ó sustancia propia.*

La *cápsula del cristalino* tiene la forma lenticular; se aplica solamente á la sustancia propia, y es tan delgada, transparente y homogénea, que con mucha razon se comparó en los siglos XVI y XVII á una lámina finísima de cristal ó á una tela de araña, midiendo, segun las observaciones microscópicas modernas, un céntimo de milímetro.

Los oftalmólogos dividen dicha *cápsula, tunica cristalóides ó aracnóides* en *anterior* y *posterior.*—La *primera* presenta en su cara profunda un epitelio formado de células aplanadas, de contornos exagonales y provistas de un núcleo, las cuales se disuelven poco tiempo despues de la muerte, constituyendo el *líquido ó humor de Morgagni.*—La *segunda* carece de capa epitélica.

La *sustancia propia ó cristalino propiamente dicho* compone casi la totalidad de la lente, y está dispuesta en capas concéntricas, casi flúidas en la superficie del órgano, y de consistencia creciente hácia el centro de la masa lenticular. Estas capas se hallan formadas de tubos lisos ó dentados en sus bordes, que encierran uno ó varios núcleos.

Los *vasos* y *nervios* del medio transparente de que tratamos no se distinguen en ninguna edad de la vida extra-uterina. Sólo

se encuentra en el primer período fetal una arteria procedente de la central de la retina que, atravesando el espesor del cuerpo vítreo, termina en la cara posterior de la lente ocular. Este vaso desaparece ántes del nacimiento, sin que quede el menor vestigio de su existencia.

El cristalino consta, segun Berzelius, de los principios inmediatos siguientes: *agua, materia albuminosa, hidroclorato* y *lactato solubles en el alcohol, materia animal soluble en el aquel flúido con algunos fosfatos,* y *residuo membranoso insoluble.*

3.° Humor acuoso.

Definicion.—Denomínase así *un líquido incoloro, transparente y casi tan flúido como el agua, situado en las cámaras de la cavidad ocular, y elaborado por la membrana que lo contiene, llamada de Descemet ó de Demours.*

Division.—El estudio del humor acuoso comprende: la *membrana ó continente,* el *humor propiamente dicho* y las *cámaras del ojo* en donde está alojado.

La *membrana de Descemet ó de Demours* es una túnica amorfa hialina y finísima, que á manera de una serosa diáfana elabora y encierra el humor acuoso.

Este *humor,* cuyos caractéres quedan brevemente expuestos en la definicion, pesa de cuarenta á cincuenta centígramos. Su peso específico es un entero y cinco milésimas, y su poder refringente llega á un entero y trescientas treinta y siete milésimas, hallándose compuesto de agua, albúmina, cloruro sódico con una pequeña cantidad de extracto alcohólico y materia extractiva soluble en dicho líquido.

Las *cámaras del ojo* son *dos, anterior* y *posterior,* las cuales establecen su comunicacion por la abertura pupilar.—La *primera* es la más grande; ofrece la figura de un segmento de esfera, y está circunscrita anteriormente por la córnea y posteriormente por el íris.—La *segunda* tiene por límites: delante el íris y detrás el cristalino y la zona de Zinn con los procesos ciliares. Esta última cámara ha sido negada por algunos anatómicos; pero nosotros creemos que existe en estado virtual, como la cavidad de las serosas, que jamás se ha puesto en duda.

ARTÍCULO XL.

De los órganos accesorios ó protectores del sentido de la vista.

Definicion.—Damos este nombre *á un conjunto de partes ósteo-músculo-membranosas, situadas en la periferia del esféroide ocular bajo aspecto de capas sobrepuestas, las cuales, no sólo guarecen al ojo contra las violencias de los agentes físicos, sino que lo mueven en diferentes direcciones, haciendo variar el eje visual, segun conviene al individuo para la mejor percepcion de los cuerpos exteriores.*

Division.—Los órganos accesorios á dicho sentido son los siguientes: 1.º *Cavidad orbitaria*. 2.º *Músculos oculares*. 3.º *Velos protectores*. 4.º *Aparato lagrimal*.

Describiremos estos órganos por el órden expresado, prévia insercion de un cuadro sinóptico, en el cual exponemos lo más importante de cada uno de ellos.

- **Los órganos protectores del sentido de la vista son los siguientes:**
  - 1.º Cavidad orbitaria, que comprende la....
    - Cavidad orbitaria propiamente dicha.
    - Vaina fibrosa ocular.
  - 2.º Los músculos motores del ojo.
  - 3.º Los párpados superior é inferior, que ofrecen.....
    - Dos caras.....
      - Externa ó convexa, y formada por la piel.
      - Interna ó cóncava, cubierta por la conjuntiva y amoldada á la superficie anterior del ojo.
    - Dos bordes....
      - Adherente, que no tiene límite preciso.
      - Libre, que mira al párpado opuesto, y sostiene las pestañas y los folículos de Meibómius.
    - Dos comisuras.....
      - Superior ó ángulo temporal.
      - Inferior ó ángulo lagrimal.
    - Una estructura, que consiste en.....
      - Membrana fibrosa.
      - Fibro-cartílagos tarsos.
      - Capa muscular.
      - Envolturas tegumentarias.
  - 4.º Cuerpo clignotante, tercer párpado ó lámina fibro-cartilaginosa alojada en un repliegue de la conjuntiva del ángulo grande del ojo.
  - 5.º Aparato lagrimal, que consta de.....
    - Glándula lagrimal, con sus conductos higroftálmicos.
    - Puntos lagrimales ó entrada de los
    - Conductos lagrimales, que desaguan en el
    - Saco lagrimal, continuado por el
    - Conducto lagrimo-nasal, que termina adentro del ala externa de la nariz.
    - Carúncula lagrimal ó tubérculo oscuro alojado en el ángulo inferior del ojo.

§ I. CAVIDAD ORBITARIA.

DEFINICION.—Denomínase así *un cono hueco formado por los huesos frontal, esfenóides, lagrimal, malar y una porcion pequeña de la apófisis zigomática del temporal, y situado en el punto más alto de las partes laterales de la cara; cuyo cono, no sólo aloja al globo del ojo, sino que contiene á los músculos, al párpado clignotante, á la glándula lagrimal y á varios pelotones de materia adiposa.*

DIVISION.—El receptáculo definido comprende la *cavidad orbitaria propiamente dicha* y la *vaina ocular.*

1.° Cavidad orbitaria propiamente dicha.

Añadiremos á lo que acabamos de manifestar que este espacio huesoso tiene *un vértice posterior* y *una base anterior.*—El *vértice* ó *fondo* está abierto por su lado externo, y se confunde con la fosa temporal.—La *base* ó *entrada* del cono hueco se halla limitada por un borde sólido, cortante y casi circular, que recibe el nombre de *órbita.*

2.° Vaina ocular. (Fig. 156).

Es una membrana fibrosa blanca, muy resistente y con fibras elásticas, que cubre y fortalece las paredes de la cavidad orbitaria.—La *base* del cono se fija en la cara interna de la órbita, y se prolonga un poco más allá para componer la hoja albugínea de los párpados.—El *vértice* ó *fondo* está cerrado; se adhiere á los dos huesos que componen el agujero orbitario, y es el punto por donde atraviesan vasos y nervios, presentando en su lado externo un engrosamiento considerable, que completa dicha cavidad.

§ II. MÚSCULOS MOTORES OCULARES.

Los *siete músculos* que mueven el globo del ojo han sido ya descritos en la página 87 y siguientes.

§ III. VELOS PROTECTORES DEL BULBO OCULAR.

Estos órganos comprenden los *párpados* y el *cuerpo clignotante.*

1.º Párpados. (Figs. 156 y 165).

Definicion.—Los párpados, *pálpebra* en latin, y *blefaron* en griego, *son dos velos músculo-membranosos muy movibles que, aproximándose el uno al otro, cubren enteramente la parte anterior del esferóide ocular, sustrayéndole de las violencias de los agentes exteriores, ó evitando los efectos de una luz demasiado intensa.*

Division.—Dichos velos se distinguen en *superior* é *inferior*. Tanto el primero como el segundo tienen *una cara externa* y *otra interna, un borde adherente* y *otro libre.*

La *cara externa* ó *convexa* está formada por la piel.—La *interna* ó *cóncava* se amolda á la superficie anterior del globo del ojo, y ofrece su *mucosa conjuntiva*, la cual, reflejándose por arriba y por abajo hácia el bulbo ocular, da lugar á los *senos conjuntivales superior* é *inferior*.—El *borde adherente* no tiene límite fijo, y se confunde con la órbita y con los tejidos inmediatos.—El *libre* mira al del párpado opuesto, y uniéndose sus extremos, forman las *comisuras* ó *ángulos*, que se distinguen en *superior* ó *temporal* y en *inferior* ó *lagrimal*. Este último es más redondeado y aloja la *carúncula* del mismo nombre. Cada uno de los bordes libres de los velos del ojo están cortados en bisel por su lado interno, presentando los orificios de las glándulas de Meibómius y la fila de pelos llamados *pestañas*.

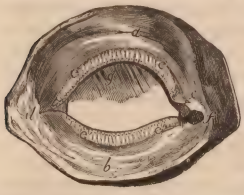

Figura 165.—*Cara inferior ó interna de los párpados.*—(Leyh).

Cuando los párpados se hallan separados circunscriben una abertura oval, cuyo eje mayor es oblicuo de arriba abajo y de fuera adentro. Por el contrario, si se encuentran cerrados, ó se aproximan el uno al otro por sus bordes libres, cubren al ojo, constituyendo una hendidura muy estrecha, que puede compararse á una botonadura completamente ajustada.

---

* a. Párpado superior.—b. Párpado inferior.—c. Angulo interno del ojo.—d. Angulo externo del mismo.—e, e. Glándulas de Meibómius en el borde del párpado superior.—e.' e.' Las mismas en el párpado inferior.—f. Carúncula lagrimal.—g. Pestañas.

Estructura.—Los elementos que componen á los órganos que nos ocupan son: 1.° *Membrana fibrosa.* 2.° *Fibro-cartilagos tarsos.* 3.° *Capa muscular.* 4.° *Envolturas tegumentarias.*

Membrana fibrosa. (Fig. 156).—En el momento en que la vaina ocular llega al contorno de la órbita, se divide en *dos hojas: una* que se identifica con el perióstio, y *otra* que, caminando por entre el músculo orbicular y la cara adherente de la mucosa, llega al borde libre de los párpados, adquiriendo un grosor considerable y dando lugar á los

Fibro-cartílagos tarsos. (Figs. 156 y 165).—Estos no son otra cosa que dos láminas fibrosas ó fibro-cartilaginosas, prolongadas de una á otra extremidad del borde libre de los velos oculares, constituyendo su armazon sólido y manteniéndolos tirantes. Dichas láminas presentan en su cara interna varios surcos transversales y paralelos, en donde se alojan las glándulas de Meibómius.

Capa muscular. (Fig. 156). — Para el conocimiento de la capa carnosa, puede leerse cuanto dejamos consignado en la página 86.

Envolturas tegumentarias. (Fig. 156).— Todos los órganos que acabamos de describir se hallan comprendidos entre la *piel* y la *conjuntiva* ó *mucosa.* Estudiaremos primeramente estos tegumentos contínuos, terminando con la descripcion de sus dependencias, llamadas *pestañas* y *glándulas de Meibómius.*

La *piel de los párpados* tiene *una cara externa,* cubierta de pelos finos y cortos; *otra interna,* sin materia adiposa é íntimamente adherida á la superficie del músculo orbicular; *un borde superior,* confundido con la piel inmediata, y *otro inferior,* identificado con el tegumento siguiente:

La *conjuntiva,* llamada así porque establece la union de los velos con el globo que protege, es una mucosa delgada y muy vascular, la cual tapiza la cara interna de los párpados; envuelve en un pliegue particular á la porcion anterior del cuerpo cilgnotante; cubre á la carúncula lagrimal; se prolonga por los puntos de este último nombre, y reflejándose al nivel de los bordes adherentes de los mismos velos, hácia el esferóide ocular, no sólo viste á la esclerótica, sino tambien á la aponeurosis terminal de los músculos rectos. Cuando la conjuntiva llega á la circunferencia de la córnea, se transforma en una capa epitélica

pavimentosa, que barniza la cara externa de esta última membrana sin empañar en lo más mínimo su transparencia.

La conjuntiva posee *glándulas racimosas* y *tubulosas,* algunos *folículos linfáticos* y un grupo de *pelos finos* en el punto que cubre á la carúncula lagrimal.

Las *pestañas* son dos filas de pelos que, hallándose implantados en el borde libre de los párpados, detienen á los corpúsculos suspendidos en el aire, y que entrarian en el ojo sin la existencia de dichos filamentos córneos. Estos son más numerosos, largos y gruesos en el párpado superior. El inferior tiene irregularmente diseminadas en su superficie externa algunas prolongaciones rígidas, que guardan mucha analogía con los tentáculos de los labios.

Las *glándulas de Meibómius* (fig. 165) son unos grupos de folículos en racimo alojados en los surcos de los ligamentos tarsos, cuyos folículos tienen el oficio de elaborar un humor grasiento vertido por otros tantos conductitos en el borde libre de los párpados, impidiendo de esta suerte el derrame de la lágrima, y constituyendo en ciertos estados patológicos lo que se llama *legaña.*

Los *vasos* de los párpados proceden de las arterias surciliar y lagrimal y de la orbitaria de la dentaria anterior.—Los *nervios sensitivos* vienen de la rama oftálmica del trigémino y de los ramos orbitarios del maxilar anterior, los cuales terminan en la conjuntiva, formando corpúsculos de Krause.—Los *nervios motores* emanan de uno de los auriculares y del tercer par encefálico. Los primeros provocan la contraccion del músculo orbicular, y los segundos excitan la contractilidad del órbito-palpebral.

2.º Cuerpo clignotante, tercer párpado ó párpado clignotante.

Damos este nombre á una lámina fibro-cartílaginosa, delgagada por delante y gruesa y prismática por detrás, situada en el ángulo lagrimal del ojo, entre un pliegue de la conjuntiva, la vaina fibrosa y la almohadilla grasienta que aisla los músculos rectos; cuya lámina, moviéndose mecánicamente hácia la cara anterior del esferóide ocular, arrastra los cuerpos extraños que se detienen en este órgano.

Los animales que pueden rascarse los ojos con las manos

carecen de cuerpo clignotante, ó lo tienen en estado rudimentario.

§ IV. APARATO LAGRIMAL Ó VIAS LAGRIMALES.
(Fig. 166).

Definicion.—Denomínase así *un conjunto de órganos destinados á segregar, conducir, recoger y expulsar la lágrima.*

Division.—Las partes que componen este aparato son las siguientes: 1.° *Glándula lagrimal.* 2.° *Conductos higroftálmicos.* 3.° *Puntos lagrimales.* 4.° *Conductos lagrimales.* 5.° *Saco lagrimal.* 6.° *Conducto lágrimo-nasal.* 7.° *Carúncula lagrimal.*

1.° Glándula lagrimal. (Fig. 166).

Damos este nombre á una glándula racimosa compuesta, con-

Figura 166.—*Cabeza del Caballo, presentando el aparato lagrimal.* (Leyh). *

vexa por arriba y cóncava por abajo, situada entre la cara interna de la apófisis orbitaria del frontal, el punto más alto del globo del ojo y los músculos rectos, y tiene el oficio de elaborar el humor de su nombre.

2.° Conductos higroftálmicos. (Fig. 166).

Los conductos higroftálmicos, del griego, *higros,* agua, y *of-*

* a. Glándula lagrimal.—b. Orificios de los conductos higroftálmicos.—c, c. Puntos lagrimales.—d. Conducto lágrimo-nasal.—e. Sumidero nasal ú orificio de excrecion de este último conducto en las cavidades nasales.—f. Carúncula lagrimal.

talmos, ojo, son unos tubitos delgados y compuestos de una membrana fibrosa y de otra interna epitélica vibrátil, los cuales, partiendo de la glándula lagrimal en número variable, reuniéndose en tres ó cinco tronquitos principales, atravesando la mucosa del párpado superior, y abriéndose cerca del ángulo temporal del ojo, depositan en la superficie de este órgano el líquido que lo baña constantemente.

3.° Puntos lagrimales. (Fig. 166).

Son dos orificios de muy poco diámetro, situados uno en cada párpado y á corta distancia del ángulo nasal del ojo, para facilitar el paso al humor sobrante, que ha de cursar por los órganos siguientes.

4.° Conductos lagrimales.

Son dos tubos delgados y cortos que, naciendo de los puntos que preceden, y pasando por debajo de la conjuntiva, terminan en un saco que recibe el flúido que trasportan.

El *tubo superior* es más largo que el *inferior,* y perfora el saco por detrás de este último. Ambos tienen *dos membranas: una externa ó fibrosa blanca* y *otra interna,* que es una prolongacion de la conjuntiva, protegida por un epitelio pavimentoso estratificado.

5.° Saco lagrimal.

Es un reservatorio alojado en la fosa del hueso del mismo nombre, compuesto de las mismas membranas que los conductos que en él desaguan, pero con epitelio vibrátil, y constituye el punto en donde se recoge la lágrima, y de donde parte el órgano siguiente.

6.° Conducto lágrimo-nasal. (Fig. 166).

Consiste en un tubo ósteo-mucoso que, extendiéndose desde el receptáculo precedente hasta el orificio inferior de la nariz, está destinado á verter al exterior el líquido recogido en el saco de su nombre.

Este conducto puede dividirse en *dos porciones, superior* é *inferior.*—La *porcion superior* principia en el saco lagrimal; camina por el tubo óseo que tiene el unguis en su cara interna,

y termina entre los dos cornetes.—La *inferior* es sólo membranosa; marcha por debajo de la mucosa nasal, y se abre por un orificio simple ó doble en la cara interna del ala externa de la nariz ó hácia la comisura estrecha de la misma y en la línea de demarcacion de la piel con la mucosa, constituyendo lo que los franceses llaman *sumidero nasal.*

El órgano que venimos describiendo tiene idéntica estructura que el saco y conductos lagrimales; pero el epitelio de la mucosa es diferente en cada una de sus dos porciones. El de la porcion superior es vibratil, y el de la inferior corresponde á la variedad pavimentoso estratificado. Además, en esta membrana se notan los orificios de los conductos excretores de algunas glándulas racimosas, que se hallan alojadas en el espesor de su corion.

7.ª Carúncula lagrimal. (Figs 165 y 166).

Damos este nombre á una eminencia esferóide, oscura ó marmórea, situada en el ángulo grande del ojo, y formada de una masa de tejido conjuntivo laxo que sostiene folículos glandulares, sebáceos y pilosos, la cual, hallándose envuelta por un doblez de la conjuntiva con algunos pelos finos, tiene el oficio de dirigir la lágrima hácia los puntos de su nombre y de separar los corpúsculos que lleva este líquido.

Diferencias del aparato de la vision.—Los caractéres más culminantes que presenta este aparato en los demás animales domésticos son los siguientes:

Órgano esencial de la vista.—El *globo del ojo* del *Buey* se parece mucho al del caballo.—El de los animales pequeños, y especialmente el del *Perro,* es más esférico.—El de las *aves* es muy convexo por delante, y su gran diámetro es el ántero-posterior.

La *esclerótica* de los *mamíferos* no presenta diferencias de importancia.—La de las *aves* tiene el fondo formado por una lámina cartilaginosa engastada entre dos capas de materia conjuntiva. Esta lámina suele osificarse alrededor del nervio óptico, y compone el anillo esclerotical posterior, que se halla constituido por escamas óseas sobrepuestas, de modo que pueden resbalar las unas sobre las otras, con el objeto de modificar la figura del esferóide ocular.

La *córnea transparente* del *Buey,* del *Carnero,* del *Cerdo* y

LOS ÓRGANOS DEL SENTIDO DEL OIDO SE DIVIDEN EN LOS TRES GRUPOS SIGUIENTES:

- **1.º OIDO EXTERNO Ó OREJA, que comprende el....**
  - **Cuenca ó pabellon, formado de.....**
    - Armazon ternilloso, representado por.....
      - El cartílago cuenca.
      - El cartílago anular.
      - El cartílago escutiforme.
    - Músculos motores de este armazon.
    - Almohadilla adiposa.
    - Tegumentos externo é interno.
  - **Conducto auditivo externo, con su...**
    - Porcion ósea ó cilindro del temporal.
    - Porcion membranosa ó envoltura del cilindro expresado.
- **2.º OIDO MEDIO Ó CAJA DEL TAMBOR, que abraza lo....**
  - **Caja propiamente dicha, que consta de.....**
    - Dos paredes.....
      - Externa ó membrana del tímpano.
      - Interna ó roca con
        - El promontorio.
        - La ventana oval.
        - El agujero redondo.
        - La membrana que lo cierra
    - Una circunferencia, ocupada por las células mastoideas.
    - Cadena de huesecitos, que son.....
      - Martillo, con su...
        - Mango.
        - Cuello.
        - Cabeza.
      - Yunque, con.....
        - Un cuerpo.
        - Dos ramas.
      - Lenticular.
      - Estribo, con.....
        - Un vértice.
        - Dos ramas.
        - Una plancha.
    - Músculos motores de esta cadena.
    - Ligamentos de las piezas que la componen.
    - Mucosa timpánica.
  - **Trompa de Eustaquio con**
    - Una parte media, abierta en canal.
    - Una extremidad anterior, comunicante con el tímpano.
    - Una extremidad inferior, ancha y abierta en la faringe.
  - **Bolsas guturales ó sacos membranosos exclusivos de los solípedos.**
- **3.º OIDO INTERNO Ó LABERINTO, que abarca.....**
  - **El laberinto huesoso ó aparato de proteccion, que se divide en.....**
    - Vestíbulo, con cuatro paredes.....
      - Externa, con la ventana oval.
      - Interna, con una lámina cribosa.
      - Superior, con cinco orificios de los conductos semicirculares.
      - Inferior, con la entrada de la escala inferior del caracol.
    - Conductos semicirculares.
      - Superior ó anterior.
      - Posterior.
      - Externo.
    - Caracol, que ofrece.....
      - Dos escalas.....
        - Superior.
        - Inferior.
      - Una lámina espiral con..
        - Un borde adherente.
        - Otro borde libre.
  - **El laberinto membranoso, que se divide tambien en..**
    - Vestíbulo, que consta de.....
      - Vexicula superior, mayor ó utrículo.
      - Vexicula inferior, menor ó saquito.
      - Estructura, que consiste en.....
        - Capa externa ó celulosa.
        - Capa media ó amorfa.
        - Capa interna ó epitelica.
        - Polvo calcáreo, auditivo ú otocónia.
    - Conductos semicirculares ó tres tubos que terminan en ampolla abierta por dos polos opuestos.
    - Caracol, dividido en
      - Escala inferior ó vestibular.
      - Escala superior ó timpánica.
      - Escala media ó auditiva, con el órgano de Corti.
  - **Nervio auditivo, con sus ramas coclear y vestibular, repartidas por el laberinto membranoso bajo forma de borlitas aplastadas, y sus tubos nerviosos, reducidos al cilindro del eje, llevan un protoblasto terminal.**
  - **Líquidos laberínticos, que son.....**
    - El del laberinto huesoso, de Vasalva, linfa de Cotugno ó perilinfa de Breschet.
    - El del laberinto membranoso, humor de Scarpa, vitrina auditiva, de Ducrotay ó endolinfa de Breschet.

ARTÍCULO XLI.

Del oido externo ú oreja.

DEFINICION.—Llámase así *un conjunto de órganos ósteo-cartílago-músculo-membranosos, situados en la parte lateral y superior de la cabeza y encima de la articulacion témporo-maxilar, los cuales componen una especie de infundibulum, perfectamente dispuesto para recoger y condensar las ondas sonoras.*

DIVISION.—Dicho oido consta de *cuenca* ó *pabellon* y *conducto auditivo externo.*

§ I. CUENCA Ó PABELLON. (Fig. 167).

DEFINICION.—El cuenca *es un aparato cartílago-músculo-membranoso, representado por ese apéndice exterior del oido, y que, á manera de una corneta elástica, muy móvil y de dimensiones variables, recibe y condensa las vibraciones sonoras.*

DIVISION.—Este aparato se halla formado de las partes siguientes: 1.° *Armazon cartilaginoso.* 2.° *Músculos motores del mismo.* 3.° *Almohadilla adiposa.* 4.° *Tegumentos.*

FIGURA 167.—*Cartílagos de la oreja.* (LEYH).

1.° Armazon cartilaginoso del cuenca. (Figs. 167 y 168).

El pabellon se halla constituido de tres piezas: 1.° *Cartílago cuenca.* 2.° *Cartílago anular.* 3.° *Cartílago escutiforme.*

Cartílago cuenca. (Fig. 167.1).—Es la porcion mayor y la que compone el pabellon, de figura de una corneta rígida cortada oblicuamente hácia su lado externo, y presenta

---

* 1. *Cartílago cuenca.*—a. Su extremidad superior.—b. Su extremidad inferior.—c. Su cara externa.—d. Su cara interna.—e. Su borde externo.—f. Su borde interno.—2. *Cartílago anular.*—g. Su cara externa.—h. Su borde superior.—i. Su borde inferior.

una entrada y *un fondo*.—La *entrada* es elíptica, prolongada de arriba abajo, y circunscrita por dos bordes delgados que, convergiendo hácia arriba, acaban formando la punta ó vértice del órgano.—El *fondo* está ensanchado, y termina por delante en infundibulum estrecho, que se fija en el contorno del conducto auditivo externo, por intermedio del cartílago anular, y en la superficie de la bolsa gutural, á expensas de una prolongacion aguda que, descendiendo por fuera de esta última ternilla, se pierde debajo de la glándula parótida por varios filamentos fibrosos blancos.

Cartílago anular. (Fig. 167.2).—Llámase así una lámina ternillosa rollada en anillo como la parte inferior del cuenca, y colocada entre éste y el conducto auditivo, á los cuales se une por medio de manojos de tejido amarillo elástico, procedente de la capa profunda de la membrana tegumentaria interna. La union del cartílago anular con los órganos referidos se verifica de un modo tal, que el anillo expresado recibe á la eminencia huesosa circular, para componer el contorno del orificio auditivo externo, y que puede meterse en el tubo infundibuliforme del cuenca, lo mismo que una pieza de anteojo entra y se mueve con la inmediata para alargarlo y acortarlo.

Cartílago escutiforme. (Fig. 168).—Damos este nombre á una placa cartilaginosa casi triangular, situada delante de la base del cuenca, en la superficie del crotáfitas, y sujeta á la pieza mayor de la oreja por los músculos escuto-auriculares externo é interno.

FIGURA 168.—*Cartílago escutiforme*.—(LEYH).

2.º Músculos motores de la oreja.

Para el conocimiento de estos órganos puede leerse cuanto hemos expuesto en la region auricular.

3.º Almohadilla adiposa.

Se halla situada alrededor de la base del cuenca, y tiene el oficio de facilitar los movimientos del pabellon, permitiendo el

---

* a. Cara externa del escudo.—b. Su ángulo inferior.—c. Su ángulo súpero-anterior.—d. Su ángulo súpero-posterior.—e. Su borde anterior.—f. Su borde posterior.—g. Su borde superior.

desliz de los músculos y de las piezas ternillosas que lo componen.

4.° Tegumentos de la oreja.

Estas membranas son *una externa* y *otra interna*.—La *primera* ofrece pelos más ó ménos largos y abundantes.—La *segunda* es muy delgada, vascular, íntimamente adherida á la superficie cartilaginosa, y se encuentra erizada de pelos largos y sedosos, que impiden la entrada del polvo en la cavidad auricular.

§ II. CONDUCTO AUDITIVO EXTERNO. (Fig. 169.A).

A lo que hemos expuesto en la página 56 del tomo primero, tenemos que añadir las particularidades siguientes: 1.° Que dicho conducto presenta la fórma cilíndro-cónica y una anchura que no excede de veinte á veintidos milésimas de milímetro. 2.° Que su entrada da insercion al infundíbulum del cartílago cuenca. 3.° Que su fondo está aislado del oido medio por la membrana del tímpano. 4.° Que su cara interna se halla cubierta por una membrana fina llamada *ceruminosa*, porque lleva entre las mallas de su corion muchas glándulas tubulosas aglomeradas, que elaboran y excretan el *cerúmen*.

ARTÍCULO XLII.

Del oido medio ó caja del tambor.

Definicion.—Llámase así *una cavidad irregular llena de aire y ósteo-cartílago-músculo-membranosa, situada en la porcion tuberosa del temporal entre los oidos externo é interno; cuya cavidad, prolongándose inferiormente hasta la faringe, tiene el oficio de trasmitir las ondas sonoras al laberinto.*

Division.—El oido medio consta de los *tres órganos* siguientes: 1.° *Caja del tambor propiamente dicha.* 2.° *Trompa de Eustaquio.* 3.° *Bolsa gutural.*

§ I. CAJA DEL TAMBOR PROPIAMENTE DICHA.
(Fig. 169).

Definicion.—La caja del tambor ó cavidad timpánica, llamada así por haberla comparado Falopio con una caja militar, *es la parte principal del oido medio, de figura irregular y deprimida de un lado á otro, practicada principalmente en la porcion mastoidea del hueso de la sien, y desempeña el oficio consignado en la definicion anterior.*

Division.—Dicha cavidad comprende: 1.° Sus *paredes*. 2.° Su *circunferencia*. 3.° La *cadena de huesecitos*. 4.° Los *músculos motores de esta cadena*. 5.° Los *ligamentos de la misma*. 6.° La *mucosa timpánica*.

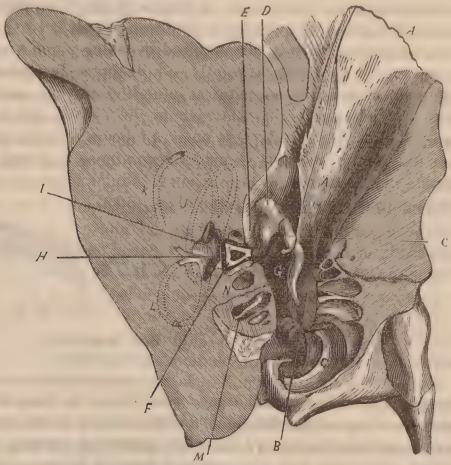

Figura 169.—*Corte vertical y transversal del oido del Caballo.* (Cara posterior).—Colin. *

* A. Conducto auditivo.—B. Membrana del tímpano.—C. Martillo.—D. Yunque.—E. Lenticular.—F. Estribo.—G, G. Células mastoideas.—H. Ventana oval.—I. Vestíbulo.—J, K, L. Indicacion esquemática de los conductos semicirculares.—M. Caracol.—N. Orígen de la escala timpánica.

1.° Paredes de la cavidad timpánica.

La caja del tambor ofrece *una pared externa* y *otra interna*.

Pared externa. (Fig. 169.B).—Se halla representada por la *membrana del tímpano*. Este tabique albugíneo aisla el oido medio del fondo del conducto auditivo externo; tiene una figura oval; su diámetro mayor mide once milésimas de milímetro, y presenta *una cara externa* y *otra interna* y *una circunferencia*.

La *cara externa* es un poco cóncava, y mira al fondo del expresado conducto.—La *interna* es ligeramente convexa, y da insercion al mango del martillo.—La *circunferencia* se halla adherida á un relieve huesoso poco saliente, llamado *marco oval* ó *círculo timpánico*.

La membrana que describimos es delgada; puede vibrar por el choque de las ondas sonoras, y está compuesta de *tres capas*, denominadas *externa* ó *epidérmica*, *media*, *propia* ó *fibrosa blanca* ó *interna*, que es continuacion de la mucosa timpánica, y que sostiene á los vasos y nervios que mantienen la vitalidad de las capas referidas.

Pared interna.—Se encuentra formada por la roca del temporal, y presenta el *promontorio*, la *ventana oval* y el *agujero redondo*.

El *promontorio* es una eminencia huesosa pequeña y prolongada transversalmente, que se destaca del punto más elevado de la pared interna del tímpano, para aislar el agujero redondo de la abertura siguiente.

La *ventana oval* (fig. 169.II) está colocada delante del promontorio; tiene dos ó cuatro milésimas de milímetro de diámetro; establece la comunicacion del tambor con el vestíbulo huesoso, y se halla cerrada por la plancha del estribo.

El *agujero redondo*, separado de la ventana antedicha por el promontorio, se encuentra detrás de éste, y tiene una membrana, que no sólo le obtura, sino que constituye el punto de demarcacion entre el oido medio y la escala superior del caracol.

2.° Circunferencia del tímpano. (Fig. 169.G).

Es la que representa el gran diámetro de la caja del tambor, y se halla casi toda ocupada por las *células mastoídeas*. Estas no son otra cosa que cavidades pequeñas, más ó ménos profundas

é irregulares, y separadas por laminitas óseas muy delgadas, las cuales, partiendo radiantes del rededor del círculo timpánico, caminan hácia el centro de la circunferencia.

3.° Cadena de huesecitos del oido. (Fig. 169).

Las cuatro piezas que componen los eslabones de esta cadena han sido descritos en la página 78 del tomo primero.

4.° Músculos motores de la cadena huesosa.

En la página 71 del tomo segundo hemos expuesto cuanto concierne á este punto científico.

5.° Ligamentos de los huesecitos del oido.

Estos consisten en manojitos fibrosos blancos, que sujetan los referidos huesecitos á las paredes de la caja que los aloja y entre sí; pero sus dimensiones son tan pequeñas, que nos dispensan el hacer una descripcion especial.

6.° Mucosa timpánica.

Esta membrana es una prolongacion de la faríngea que, caminando por la trompa de Eustaquio, y penetrando en la cavidad del tímpano, no sólo se refleja para tapizar á las células mastoídeas, sino que forma una especie de vaina alrededor de la cadena ósea. La superficie libre de dicha membrana se halla protegida por un epitelio pavimentoso simple.

§ II. TROMPA DE EUSTAQUIO.

Definicion.—La trompa de Eustaquio, tuba eustachiana ó conducto gutural del tímpano, *es un canal cartílago-membranoso, rectilíneo y aplanado lateralmente, situado detrás del cráneo, delante de la bolsa gutural y en el lado interno de los músculos peristafilinos; cuyo canal, extendiéndose desde la caja del tambor hasta la cavidad faríngea, sirve para renovar el aire contenido en el oido medio.*

Division.—El conducto gutural del tímpano consta de *parte media* y *extremidades.*

Parte media.—Es la porcion mayor del órgano, y suponemos que tiene *cuatro caras,* que denominaremos *anterior, posterior, externa* é *interna.*

La *cara anterior* está aplicada á la apófisis basilar del occipital y al esfenóides.—La *posterior* presenta una hendidura, por donde desciende la mucosa que constituye la *bolsa gutural.*—La *externa* toca á los peristafilinos.—La *interna* mira á la trompa del lado opuesto.

Extremidades.—Se distinguen en *superior* é *inferior.*

La *extremidad superior* es delgada, y comunica con la caja del tambor por un orificio estrecho llamado *timpánico.*—La *inferior* es la más ancha, y se denomina *abertura inferior, gutural* ó *faríngea.* Esta abertura tiene la forma de una excavacion oblicua hácia abajo y afuera, cuyos bordes contiguos se hallan sostenidos por una lámina cartilaginosa ó pabellon, que no es otra cosa que un ensanchamiento de la sustancia que compone la base de la trompa.

La sustancia del órgano de que tratamos es ternillosa, y su interior se halla tapizado por una membrana mucosa protegida por un epitelio cilíndrico, la cual es contínua con la de la faringe, con la de la cavidad timpánica y con la del receptáculo siguiente.

§ III. BOLSA GUTURAL. (Figs. 54 y 82).

Definicion.—Llámase así *un saco membranoso de tres á cuatro decilitros de capacidad, situado en el espacio irregular circunscrito por el aparato laringo-faríngeo, la cara posterior de la apófisis basilar del occipital y la del esfenóides, la inferior del atlas y la interna de la glándula parótida; cuyo saco, hallándose lleno de aire, y siendo exclusivo de los solípedos, parece que su existencia está en relacion con el poco desarrollo de las células mastoídeas de estos animales.*

Division.—Suponiendo que la cabeza tiene una direccion vertical, admitimos teóricamente que la bolsa gutural consta de *seis regiones: superior, inferior, anterior, posterior, externa* é *interna.*

La *region superior* se adhiere por medio de tejido conjuntivo laxo al punto más alto de la cara interna de la parótida (de la cual se halla separada por los vasos y nervios auriculares), á la apófisis estilóides del occipital, al codo de la gran rama hioídea, al músculo estilo-hioídeo y al orígen del digástrico.—La *infe-*

rior está en relacion con los músculos faringo-estafilino, térigo-faríngeo é hio-faríngeo, con la arteria maxilar interna, con el nervio lingual y con la rama mayor del hióides, á la cual forma una especie de vaina.—La *anterior* presenta la abertura del saco para continuarse con la mucosa de la trompa de Eustaquio, y toca á los peristafilinos, al esfenóides y á la apófisis basilar del occipital.—La *posterior* corresponde al atlas, á los flexores de la cabeza, á la arteria occipital, etc., etc., y forma dos envolturas: una al pneumogástrico y al simpático, y otra, hácia delante, en la cual se halla comprendida la carótida interna. Esta region de la bolsa gutural constituye el fondo del saco, que cuando se llena de moco-pus, desciende hasta los lados del aparato faringo-laríngeo, dando lugar á un tumor voluminoso, que, comprimiendo las vias respiratorias, pone en peligro la vida del animal, si no se practica pronto la puncion, que debe verificarse por este mismo sitio y de ningun modo por la region superior.—La *externa* se une al tejido conjuntivo laxo de la cara interna de la parótida y al de los músculos digástrico, querato-hioídeo grande y terigoídeos externo é interno.—La *interna* toca á la de la bolsa del lado opuesto, constituyendo una especie de mediastino.

La membrana mucosa de las bolsas guturales es más gruesa y resistente que la de las trompas de Eustaquio y que la timpánica. Interiormente es lisa y lubrificada por el moco que elabora. Las ramificaciones vásculo-nerviosas que recibe proceden de los vasos y nervios inmediatos.

ARTÍCULO XLIII.

Del oido interno ó laberinto.

Definicion.—Damos este nombre *á un conjunto de cavidades pequeñas, de formas diferentes y ósteo-membranosas, esculpidas en el espesor de la roca del temporal, y bañadas por dos órdenes de líquidos, las cuales, recibiendo los filetes terminales del nervio acústico, constituyen los órganos fundamentales del aparato de la audicion.*

Division.—El oido interno consta de las partes siguientes: 1.° *Laberinto huesoso ó aparato de proteccion.* 2.° *Laberinto membranoso.* 3.° *Ramas terminales del nervio acústico.* 4.° *Líquidos laberínticos.*

§ I. LABERINTO HUESOSO Ó APARATO DE PROTECCION. (Figs. 169 y 170).

Definicion.—El laberinto huesoso *es aquella porcion del oido interno formado por tres espacios dispuestos en un plano paralelo á la cavidad timpánica y confundidos con el tejido compacto y frágil de la roca del temporal, los cuales, hallándose bañados por la perilinfa que los separa de las partes membranosas, no sólo sirven como órganos protectores, sino para trasmitir y concentrar las vibraciones sonoras.*

Division.—Dicho laberinto puede descomponerse en *tres cavidades* secundarias, llamadas *vestíbulo, conductos semicirculares* y *caracol.*

1.° Vestíbulo. (Fig. 169. M).

Es el espacio mayor de los tres, de figura oval y plano por sus lados, situado en el centro de la roca y en la cara externa de la lámina cribosa que forma el fondo del conducto auditivo interno, constituyendo el punto de arranque ó el de confluencia de los demás.

Suponiendo que el vestíbulo está limitado por *cuatro paredes,* diremos: que la *pared externa* presenta la ventana oval tapada por la plancha del estribo; que la *interna* ofrece la lámina cribosa, cuyos orificios dan paso á los filetes de la rama vestibular del nervio auditivo; que la *superior* tiene cinco orificios pequeños, verdaderos puntos de nacimiento ó de terminacion de los conductos semicirculares, y que la *inferior* posee el ancho orificio ó entrada de la escala respectiva del caracol.

2.° Conductos semicirculares. (Fig. 169. J).

Son en número de *tres;* están colocados encima del vestíbulo, á manera de arcadas reunidas en triángulo por su base, y se distinguen en *superior* ó *anterior, posterior* y *externo.*

Los *dos primeros* se sueldan por una de sus extremidades adyacentes, para terminar en el vestíbulo por un solo orificio. De esta disposicion resulta: que siendo tres los conductos, encontramos solamente cinco orificios en la pared superior de aquella cavidad. Además, los *dos orificios* inmediatos de los *conductos posterior y externo* se hallan tan cerca el uno del otro, que parecen confundidos en el fondo de un conducto corto y comun.

3.° Caracol ó coclea. (Figs. 169 y 170).

El caracol, llamado así porque tiene la forma de las conchas de algunos moluscos gasterópodos, es un cono hueco rollado alrededor de un eje central, situado debajo del vestíbulo, y oblicuo sobre sí mismo de atrás abajo, de abajo adelante y arriba; de modo, que su extremidad va á corresponder casi al centro de la pared interna del tímpano.

FIGURA 170.—*Caracol abierto para manifestar la disposicion de las dos escalas y la distribucion del nervio auditivo.*—(CHAUVEAU).

La cavidad espiróide de la concha de la coclea se divide en dos cavidades secundarias ó medios conos, llamadas *escalas del caracol,* y el tabique que las separa recibe el nombre de *lámina* ú *hoja espiral.*

---

a. Caracol.—b. Nervio auditivo.—c, c.' Vasos.—d, d, d.' d.' Ramificaciones vasculares.—e. Tronco del nervio facial dirigido arriba por su parte posterior.—f. Nervio intermediario de Wrisberg.—g. Vértice del caracol.—h, h.' Tronco comun de los nervios petrosos.

Las *escalas* son *una superior* ó *timpánica* y *otra inferior* ó *vestibular*.—La *primera* toma orígen en el agujero redondo, y comunicaria con la caja del tambor sin la presencia de una membrana que cierra este orificio.—La *segunda* principia en la pared inferior del vestíbulo, y se abre directamente en este último espacio.

La *lámina ósea espiral* tiene *un borde adherente* y *otro libre*.—El *primero* ó *interno* se fija en el eje central del caracol.—El *segundo* ó *externo* no establece union con la pared de la cavidad de la concha, dejando un espacio que permite la comunicacion entre las dos escalas.

§ II. LABERINTO MEMBRANOSO.

Definicion.—Damos este nombre á *un conjunto de láminas blandas, finas y transparentes, situadas en todas las partes del oido interno, y tienen el oficio de recibir y sostener las últimas divisiones del octavo nervio encefálico.*

Division.—El laberinto membranoso consta tambien de *vestíbulo*, de *conductos semicirculares* y de *caracol*.

1.º Vestíbulo membranoso.

Éste se compone de *dos vesículas* sobrepuestas y alojadas en el vestíbulo huesoso.—La *superior* ó *grande* es ovóide, se denomina *utrículo*, y comunica con los conductos semicirculares.—La *inferior* ó *pequeña* es esférica y forma lo que se llama *sáculo* ó *saquito*, el cual está cerrado por todas partes, aunque adherido al fondo del utrículo.

El vestíbulo membranoso se halla constituido de *dos capas*: una *externa* ó *celulosa* y otra *interna* ó *epitélica* engastada en *una túnica amorfa*. En los puntos en que terminan las divisiones nerviosas no existe esta última, encontrándose reemplazada por una materia blanca, calcárea y pulverulenta, llamada *polvo calcáreo, polvo auditivo, otoconia* y *otolitos*.

2.º Conductos semicirculares membranosos.

Son *tres tubos* estrechos y flexuosos, de estructura idéntica á

la del vestíbulo membranoso, y situados en el interior de los conductos óseos de su nombre, los cuales terminan en ampolla ó vexícula perforada en dos polos opuestos para comunicarse con el mismo tubo y con el utrículo.

3.° Caracol membranoso.

Éste no se ajusta á la forma de las cavidades del caracol huesoso, y está representado por *dos membranas* que completan la lámina espiral.

Dichas membranas continúan las hojas óseas de la lámina referida para fijarse en la pared externa de la coclea, resultando de tal disposicion, que la cavidad de la porcion del laberinto que nos ocupa se halla dividida en *tres escalas: inferior ó timpánica, superior ó vestibular,* y *media ó auditiva,* en la cual se encuentra el *órgano de Corti.*

La *escala vestibular* se halla subdividida por medio de la *membrana de Reissner* en dos conductos llamados *escala vestibular propiamente dicha* y *escala colateral ó de Lowenberg.*

De modo que, rigurosamente hablando, en el caracol pueden contarse cuatro escalas, formadas por el elemento conjuntivo y epitelial.

El *órgano de Corti* consiste en un conjunto de arcos sólidos y elásticos, cuyos extremos descansan en la membrana que separa la escala auditiva de la timpánica *(membrana basilar),* y cuyas convexidades miran á la membrana superior *(membrana de Corti).* El número de estos arcos asciende en el hombre á tres mil y se dividen en *externos* é *internos,* los cuales están enlazados por un ensanchamiento situado en las inmediaciones de la última membrana. En los arcos expresados se encuentran las *células cónicas* ó *de Corti* y las *fusiformes ó de Deiters.* Las bases de las primeras tienen pestañas inmóviles, y los extremos libres y filamentosos de las segundas tampoco tienen vibratilidad. Tanto las unas como las otras desempeñan el oficio de reforzar y trasmitir las vibraciones más débiles á los tubos del nervio acústico.

§ III. RAMAS TERMINALES DEL NERVIO AUDITIVO.

(Fig. 170).

El octavo par encefálico se desdobla, como ya sabemos, en *dos ramas:* una *coclear* ó *limácea* y otra *vestibular*.

La *rama coclear* es la mayor, y llega á la base del caracol para dividirse en muchos filetes reunidos en *tres grupos*.—Los del *primero* se distribuyen en la primera vuelta de la lámina espiral.-Los del *segundo* reparten sus ramificaciones en la segunda vuelta.—Los del *tercero* dejan sus divisiones en la tercera vuelta. Todos los filetes de estos grupos terminan en forma de borlitas aplastadas y en remolino, y, segun los anatómicos más modernos, los tubos nerviosos pierden su capa medular, quedando sólo el cilindro del eje con un protoblasto en su punto terminal, que se confunde entre las células de los arcos de Corti.

La *rama vestibular* se fracciona en *tres ramos*, cuyos filamentos se esparcen por las paredes del sáculo, por las del utrículo y por la extremidad vexicular de los conductos semicirculares. Los puntos del vestíbulo membranoso, en donde se fijan los grupos de los filamentos expresados, reciben el nombre de *manchas* y de *crestas auditivas*, y desde este sitio van á las *células auditivas*, que están provistas de una pestaña larga y flotante en la endolinfa.

§ IV. LÍQUIDOS LABERÍNTICOS.

Los líquidos laberínticos son *dos:* el del *laberinto huesoso* y el del *membranoso*.

El *líquido del laberinto huesoso, de Vasalva, linfa de Cotugno, ó perilinfa de Breschet* es un humor transparente y flúido como el agua, que ocupa incompletamente las dos escalas principales del caracol, el vestíbulo y los canales semicirculares, separando estas partes de las del laberinto membranoso, y manteniendo en suspension lo más esencial del aparato del oido.

El *líquido del laberinto membranoso, humor de Scarpa, vitrina auditiva de Ducrotay* y *de Blainville ó endolinfa de Breschet* es un flúido tan transparente que aumenta la diafanidad de

las vexículas del vestíbulo y de las de los conductos semicirculares que lo contienen, y sirve para mantener flotantes y tensas á las cavidades membranosas, por las cuales se distribuyen las divisiones del nervio acústico.

Diferencias del aparato de la audicion.—Los caractéres que presenta este aparato en los demás animales domésticos son de muy poca importancia.

El *oido externo* tiene un cuenca con formas variadas en las diferentes especies animales y en los individuos de las diversas razas, formas que no exponemos por ser demasiado conocidas de todos.—En las *Aves* está reducido al conducto auditivo externo.

El *oido medio ó caja del tambor* de los *rumiantes* ofrece las células neumáticas más profundas, el mango del martillo más curvo y el cuerpo del yunque más ancho.—El del *Cerdo* presenta dichos espacios muy profundos, el martillo encorvado adelante, y el estribo reducido á una tapadera ancha y delgada, con un mango resultante de la union de sus dos ramas.—Los *carniceros* tienen las expresadas células tan profundas y unidas por sus bordes, que constituyen una division especial de la caja del tambor, y se ponen en comunicacion con el centro de la cavidad por un solo orificio. Las celdillas mayores son las que ocupan la pared inferior del tímpano, encima de la apófisis vaginal del temporal. El mango del martillo se halla provisto de eminencias puntiagudas, y las ramas del estribo son largas y gruesas.

APARATOS GENITALES Ó DE LA GENERACION.

Definicion.—Damos este nombre *á un conjunto de órganos de forma, volúmen, color, consistencia, situacion y naturaleza diferentes que, no sólo elaboran el sémen en el macho y el óvulo en la hembra, sino que, combinándose dichos productos por medio de la cópula, tienen por fin comun la formacion de un nuevo sér, que asegura la perpetuidad de la especie á que pertenecen los animales.*

Division.—Los aparatos de la generacion son *dos:* uno perteneciente al *macho* y otro á la *hembra.*

Considerando estos aparatos en su sentido más lato y general, podemos decir: que tienen por objeto la conservacion indefinida de la vida de la especie, mientras que los que llevamos estudiados tienen la mision de mantener la vida temporal del individuo.

El aparato genital del macho ofrece tanta semejanza con el de la hembra, que en la primera época de la vida de los séres es

muy difícil distinguir el primero del segundo. El testículo es el análogo del ovario; el conducto deferente ó espermiducto, el de la trompa ú oviducto; las vexículas seminales, las del útero, y los conductos eyaculadores, los de la vagina.

La analogía no sólo se encuentra entre los órganos que componen los referidos aparatos, sino tambien en sus productos.

Guillermo Harvey demostró ya en su época que los *animales monóicos, bisexuales ó hermafroditas,* lo mismo que los *dióicos ó unisexuales,* se reproducen por medio de un huevo. *Omne vivum ex ovo.*

La proposicion del ilustre propagador de la circulacion de la sangre fué combatida con tenacidad por espacio de dos siglos, creyéndose que el hombre y los mamíferos estaban excluidos de esta ley, quedando, por consiguiente, dividido el reino animal en dos clases, *ovíparos* y *vivíparos.* Dicha ley recobró su verdadero carácter, desde que Baer descubrió en 1827 la existencia del huevo en la mujer y en las demás hembras mamíferas, y desde que manifestó que el huevo de estas últimas sólo se diferencia del de las ovíparas en sus partes accesorias.

La proposicion de Harvey, convertida en ley por Baer, ha sido ampliada por Cárlos Robin. Este célebre micrógrafo ha demostrado que los testículos y los ovarios elaboran un producto idéntico, al cual denomina *célula embrionaria macho* y *célula embrionaria hembra,* y, por consecuencia, que la *ovogénia* es comun á los dos sexos, diferenciándose solamente en que el ectoblasto masculino se transforma en *espermatozóides ó filamentos espermáticos,* y el ectoblasto femenino conserva por algun tiempo su figura primitiva.

Pero no basta que estos elementos sean elaborados y recorran libremente sus vias genitales, sino que es del todo indispensable que se pongan en contacto, con objeto de que se verifique la combinacion orgánica fecundante, para lo cual la naturaleza ha establecido los *órganos de la cópula,* representados por el *pene* y el *prepucio* en el macho, y por la *vulva* con su *clitoris* en la hembra.

CAPÍTULO XIX.

DEL APARATO GENITAL DEL MACHO.

DEFINICION.—Damos este nombre *á un conjunto de órganos de forma, volúmen, color, consistencia, situacion y naturaleza diferentes, que tienen por objeto elaborar, conducir, contener y expulsar el sémen ó esperma.*

DIVISION.—Dicho aparato consta de las *cinco partes* siguientes: 1.° *Órganos secretores del sémen ó testículos con sus bolsas.* 2.° *Órganos conductores ó epididimo y conducto deferente.* 3.° *Órganos receptores ó vesículas seminales.* 4.° *Órganos excretores y copuladores ó uretra y pene.* 5.° *Órganos accesorios ó vesícula media, próstata y glándulas de Cowper.*

Estudiaremos estos órganos por el órden expuesto, prévia insercion de un cuadro sinóptico, en el cual puede leerse lo más importante de cada uno de ellos.

LOS ÓRGANOS QUE COMPONEN EL APARATO GENITAL DEL MACHO SON LOS SIGUIENTES:

- **1.º ÓRGANOS SECRETORES DEL SÉMEN, que comprenden.**
  - **Las envolturas ó bolsas testiculares, que son . .**
    - **Escroto ó cutánea, con.....**
      - **Dos caras.**
        - Externa, convexa y rugosa con finos pelos sedosos.
        - Interna ó cóncava, y adherida al dartos.
      - Una abertura superior, confundida con el forro.
      - Un fondo, que aloja al testículo.
    - **Dartos, con.....**
      - Dos caras
        - Externa ó convexa.
        - Interna ó cóncava.
      - Una abertura superior.
      - Un fondo, que aloja al testículo.
    - Cremáster ó túnica eritróides.
    - Túnica fibrosa, unida á la superficie externa de la siguiente.
    - **Túnica vaginal, con su.....**
      - Extremidad superior, entrada ó cuello, para dar paso al cordon espermático.
      - Parte media, que contiene á éste.
      - Extremidad inferior ó fondo, que aloja al testículo.
  - **Los testículos ó glándulas espermáticas, que oltrecen.....**
    - Dos caras, externa é interna, que son lisas.
    - **Dos bordes.....**
      - Superior ó recto, y sostiene al epidídimo.
      - Inferior ó convexo, confundido con las caras.
    - **Dos extremidades.**
      - Anterior, alta y redondeada.
      - Posterior, baja y muy obtusa.
    - **Una estructura, que consiste en.....**
      - Membrana albuginea, con su cuerpo de Highmoro.
      - Tejido propio con..
        - Lobulillos espermáticos.
        - Conductos seminíferos.
        - Conductos rectos.
        - Rete testis.
      - Vasos y nervios.
- **2.º ÓRGANOS CONDUCTORES DEL SÉMEN, que abrazan.....**
  - **El epidídimo, que tiene una**
    - Extremidad anterior, cabeza ó globus major.
    - Parte media, estrecha ó cuerpo.
    - Extremidad posterior, cola ó globus minor.
    - Estructura, que consiste en doce ó veinte tubos eferentes, que forman el órgano siguiente.
  - **El conducto deferente, que posee una .....**
    - Porcion inferior, de origen ó del cordon.
    - Porcion media, curvilínea ó abdominal.
    - Porcion terminal ó pelviana, que desagua en las vexículas seminales.
    - **Estructura, que consiste en.....**
      - Membrana externa ó fibrosa.
      - Membrana media ó carnosa.
      - Membrana interna ó mucosa, con epitelio vibrátil.
- **3.º ÓRGANOS RECEPTORES Y EYACULADORES DEL SÉMEN, que abrican.....**
  - **Las vexículas seminales, que presentan una . .**
    - Parte media, rodeada de tejido conectivo laxo.
    - Extremidad anterior, gruesa ó fondo.
    - Extremidad posterior, estrecha ó cuello.
    - **Estructura, que consiste en.. ....**
      - Membrana externa ó fibrosa.
      - Membrana media ó carnosa.
      - Membrana interna ó mucosa.
  - Los conductos eyaculatorios, tubos cortos y contínuos con las anteriores, y que depositan el esperma en la uretra membranosa.
- **4.º ÓRGANOS SECRETORES DEL SÉMEN, que son..**
  - **La uretra, que consta de...**
    - Porcion intra-pelviana ó membranosa.
    - Porcion extra-pelviana, esponjosa ó cavernosa.
    - **Estructura, que consiste, en .....**
      - Aponeurosis del pene.
      - Músculos uretrales.
      - Envoltura eréctil.
      - Membrana mucosa.
      - Vasos y nervios.
  - **El pene ó verga, que se compone de**
    - Porcion fija ó raíces en la arcada isquiática.
    - Porcion libre con su cabeza.
    - Tegumentos, ó sea forro y mucosa.
    - Músculos.
    - Aponeurosis suspensoras.
    - Cuerpos cavernosos.
    - Vasos y nervios.
- **5.º ÓRGANOS ACCESORIOS llamados**
  - Vexícula media, que elabora un humor particular.
  - Próstata ó glándula racimosa que segrega el fluído de su nombre.
  - Glándulas de Cowper ó prostatas pequeñas, que producen un líquido análogo al prostático.

ARTÍCULO XLIV.

De los órganos secretores del sémen.

Comprendemos con dicho título los *testículos* y sus *envolturas,* llamadas comunmente *bolsas.*

1.º Envolturas ó bolsas testiculares. (Fig. 171).

Definicion.—Damos este nombre *á unas capas sobrepuestas de dimension y naturaleza diferentes, situadas á los lados del pene y en el pliegue de la ingle, las cuales, no sólo protegen á los testículos contra los choques y violencias exteriores, sino que favorecen los movimientos que ejecutan las glándulas espermáticas.*

Division.—Las bolsas, envolturas ó membranas protectoras son *cinco:* 1.º *Escroto.* 2.º *Dartos.* 3.º *Cremáster ó túnica crítróides.* 4.º *Túnica fibrosa.* 5.º *Túnica vaginal ó peritoneal.*

Escroto ó envoltura cutánea. (Fig. 171.a).—El escroto, del latin *escrotum,* bolsa de cuero, *es una prolongacion de la piel de la region inguinal distendida y adelgazada por el descenso y peso de los testículos, á los cuales forma un saco comun.*

Dicha envoltura tiene *una cara externa* y *otra interna, una abertura* y *un fondo.*

La *cara externa* es convexa, lisa ó provista de arrugas transversales y lubrificada por materia sebácea. Presenta además pelos cortos y finos y una línea ó rafe medio, que se pierde en el perinè y en el forro.—La *cara interna* es cóncava, y se halla tan adherida á la contraria del dartos de un modo tal, que sin inconveniente podrian ser consideradas como una sola membrana.—La *abertura* es superior, y sus bordes se continúan con el prepucio y con la piel de la region inguinal.—El *fondo* corresponde al punto más bajo, y conserva las mismas relaciones con el

Dartos. (Fig. 171.a.").—El dartos, del griego *dero,* yo desuello, *es una envoltura propia de cada testículo, situada inmediatamente debajo del escroto, y compuesta de fibras laminosas,*

elásticas y musculares lisas, la cual, contrayéndose, mantiene arrugada la envoltura cutánea de las glándulas espermáticas.

Cada bolsa dartóica tiene *una cara externa* y *otra interna, una abertura* y *un fondo.*

La *cara externa* es convexa, y ya hemos dicho que no es posible aislarla de la opuesta del escroto.—La *interna* es cóncava, y se halla separada de la contraria del cremáster y de la túnica fibrosa, por medio de abundante tejido conjuntivo amorfo, llamado por algunos anatómicos *capa celulosa.* Este tejido se condensa hácia la extremidad posterior del testículo, formando una brida resistente, que fija la cara que nos ocupa á la cola del epidídimo.—La *abertura* se confunde con los órganos que com-

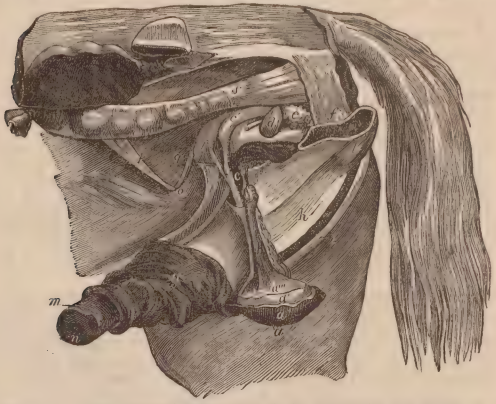

FIGURA 171.—*Vista general del aparato de la generacion del macho en su posicion normal, y con el abdómen y la pélvis abiertas por el lado izquierdo.*—(LEYH).

* a. Escroto.—a.' Piel.—a." Dartos.—a.'" Túnica vaginal.—b. Cremáster.—c, c.' Conducto deferente izquierdo.—c. Su porcion vaginal.—d. Vexícula seminal izquierda.—e. Próstata.—f. Glándula de Cowper del lado izquierdo.—g. Prepucio ó forro.—h. Cuerpo cavernoso del pene.—i. Ligamentos suspensores ó ano-penianos.—k. Músculo eyaculador.—l. Músculo erector.—m. Glande.—n. Orificio de la uretra.—o. Anillo inguinal derecho.—p. Repliegue del peritoneo que encierra los vasos sanguíneos, los linfáticos y los nervios del cordon espermático y de los testículos.—q. Conducto deferente derecho.—r. Vejiga de la orina.—s. Recto.

ponen el orificio inferior del conducto inguinal, y establece continuidad con la aponeurosis amarilla del abdómen y con la materia elástica del forro del pene.—El *fondo* conserva las mismas relaciones que la cara interna, pero no toca al cremáster.

La bolsa dartóica derecha se encuentra aplicada en la línea media á la del lado opuesto, constituyendo un tabique llamado *aparato de suspension* y *tabicamiento de las bolsas*. Esta especie de mediastino no es otra cosa que el punto de contacto de los dos dartos, cuyas hojas se desdoblan superiormente para dar paso al cilindro peniano.

Cremáster ó túnica eritróides. (Fig. 171.b).—El cremáster, del griego *cremao,* yo suspendo, y la eritróides, del mismo idioma *erizros,* rojo, no son, rigurosamente hablando, mas que una misma cosa.

Para su conocimiento puede leerse cuanto hemos consignado en la página 98.

Túnica fibrosa. (Fig. 171.a.'''.).—Llámase así *una capa de tejido conectivo blanco que, partiendo del orificio superior del conducto inguinal y de la fascia transversa, desciende á lo largo de este último, adhiriéndose á toda la cara externa de la hoja directa de la vaina serosa.*

La superficie exterior de la túnica fibrosa se halla separada del cremáster por medio de tejido conjuntivo laxo; da insercion á los tendones filamentosos de dicho músculo, y está relacionada con la cara interna del dartos.

Túnica vaginal ó peritoneal. (Fig. 171.a.'''.).—Damos este nombre *á una prolongacion del peritoneo que, formando hernia á lo largo del corto tubo inguinal en la época del descenso del testículo, y cubriéndose de paredes membranosas, está destinada á proteger la glándula seminal, el epidídimo, el conducto deferente y los vasos y nervios espermáticos.*

La vaina serosa que nos ocupa tiene *una extremidad superior, una parte media* y *otra extremidad inferior.*

La *extremidad superior* ó *entrada* se encuentra abierta para establecer comunicacion con la cavidad abdominal y para permitir libre paso á los vasos y nervios antedichos y al conducto deferente.—La *parte media* presenta un estrechamiento muy marcado, bajo aspecto de tubo estrecho, el cual contiene al cordon testicular.—La *extremidad inferior* es piriforme; cons-

tituye el fondo del saco seroso, y aloja á la glándula con el epidídimo.

Como todas las serosas, la túnica vaginal está compuesta de *dos hojas*: una *parietal* y otra *visceral*.

La *superficie externa de la hoja parietal* tiene íntimas adherencias con la capa fibrosa.—La *interna* de la misma hoja es libre; mira á la cavidad del saco, y está bañada por la serosidad.

La *superficie externa de la hoja visceral* cubre al testículo y á su cordon.—La *interna* de la misma hoja es libre tambien; mira al interior de la vaina, y se encuentra lubrificada por la serosidad.

Las dos superficies libres de dichas hojas establecen continuidad por medio de *una lámina* muy semejante al mesenterio que suspende el cólon pequeño. Esta lámina es aplanada de un lado á otro, prolongada de arriba abajo, y, por consiguiente, presenta *dos caras, dos bordes* y *dos extremidades*.—Las *caras laterales* son lisas y provistas de pliegues longitudinales dirigidos hácia el espacio seroso.—El *borde anterior* está fijo detrás del cordon vascular.—El *posterior* se inserta en la pared respectiva de la referida vaina.—La *extremidad superior* se continúa hasta la cavidad abdominal, acompañando los conductos que componen el cordon.—La *inferior* desdobla sus dos hojas para envolver al epidídimo y á los órganos siguientes.

2.º Testículos ó testes. (Figs. 111, 112, 172, 173 y 174).

Etimología y definicion.—Damos el nombre de testículos, *orkis* y *didimos* en griego, *á unas glándulas tubulosas compuestas y reticuladas, de color blanco nacarado, de consistencia quistosa, de sesenta gramos de peso y de figura de un ovóide aplanado por sus lados, situadas en el punto más profundo de las bolsas, suspendidas de la region sublumbar por medio del cordon espermático, del tabique inter-vaginal y del cremáster, y tienen el importante oficio de segregar el sémen ó humor fecundante.*

Division.—Cada una de dichas glándulas presenta *una cara externa* y *otra interna, un borde superior* y *otro inferior, una extremidad anterior* y *otra posterior.*

Las *caras externa* é *interna* son redondeadas y lisas.—El *borde superior* es rectilíneo y sostiene al epidídimo.—El *infe-*

rior es convexo y liso, y se confunde con las caras.—La *extremidad anterior* es redondeada y un poco más alta.—La *posterior* es tambien obtusa y algo más baja que la que precede.

ESTRUCTURA.—El testículo está formado de *membrana albuginea*, de *tejido propio*, de *vasos* y de *nervios*.

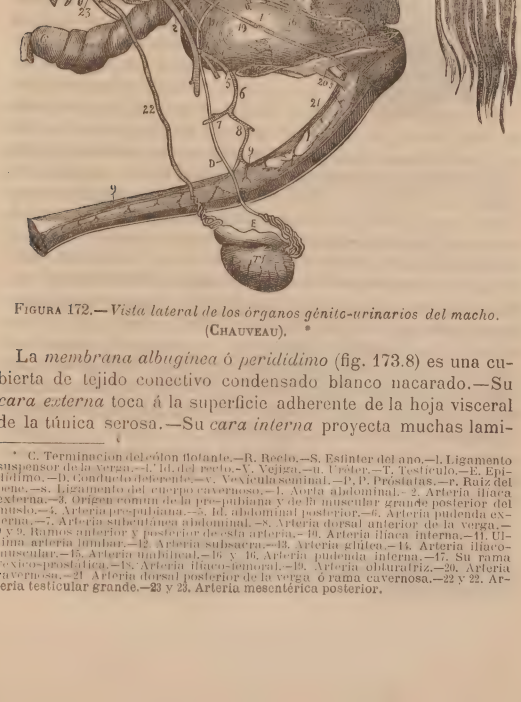

FIGURA 172.—*Vista lateral de los órganos génito-urinarios del macho.* (CHAUVEAU). *

La *membrana albuginea* ó *perididimo* (fig. 173.8) es una cubierta de tejido conectivo condensado blanco nacarado.—Su *cara externa* toca á la superficie adherente de la hoja visceral de la túnica serosa.—Su *cara interna* proyecta muchas lami-

* C. Terminacion del colon flotante.—R. Recto.—S. Esfinter del ano.—l. Ligamento suspensor de la verga.—d. Id. del recto.—V. Vejiga.—u. Uréter.—T. Testículo.—E. Epididimo.—D. Conducto deferente.—v. Vesícula seminal.—P, P. Próstatas.—r. Raíz del pene.—s. Ligamento del cuerpo cavernoso.—1. Aorta abdominal.—2. Arteria iliaca externa.—3. Origen comun de la pre-pubiana y de la muscular grande posterior del muslo.—4. Arteria prepubiana.—5. Id. abdominal posterior.—6. Arteria pudenda externa.—7. Arteria subcutánea abdominal.—8. Arteria dorsal anterior de la verga.—9 y 9. Ramos anterior y posterior de esta arteria.—10. Arteria iliaca interna.—11. Última arteria lumbar.—12. Arteria subsacra.—13. Arteria glúteu.—14. Arteria iliaco-muscular.—15. Arteria umbilical.—16 y 16. Arteria pudenda interna.—17. Su rama vesico-prostática.—18. Arteria iliaco-femoral.—19. Arteria obturatriz.—20. Arteria cavernosa.—21. Arteria dorsal posterior de la verga ó rama cavernosa.—22 y 22. Arteria testicular grande.—23 y 23. Arteria mesentérica posterior.

nitas á la sustancia propia, las cuales, cruzándose entre sí, limitan mallas ó espacios, en donde se alojan los glomérulos ó lobulillos glandulares. Estas laminitas se agrupan hácia la parte anterior del borde recto del testículo, formando un engrosamiento llamado *cuerpo de Highmoro* (fig. 173.6), por cuyo punto atraviesan los conductos seminíferos para componer el epididimo.

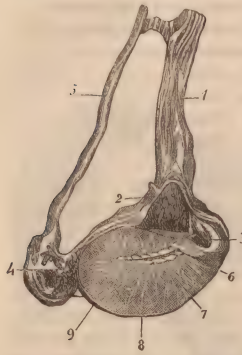

FIGURA 173.—*Corte vertical del testículo del Caballo, pasando por el cuerpo de Highmoro.*—(CHAUVEAU).

El *tejido propio* (fig. 173) es una especie de pulpa amarilla grisácea fraccionada en pequeños lóbulos cónicos, que como hemos visto se encuentran alojados en las celdillas que limitan los tractus que proyecta la cara interna de la membrana albugínea. Dichos lobulitos, en número de dos á trescientos, resultan del concurso de dos ó tres tubos filiformes, denominados *conductos seminíferos,* que miden uno ó dos metros de longitud y veinte ó veinticinco céntimas de milímetro de diámetro, los cuales, describiendo curvas, y anastomosándose en el trayecto tortuoso que recorren, constituyen doce ó veinte tubos rectilíneos de tres á seis décimas de milímetro de diámetro, que reciben el nombre de *conductos rectos*. Estos atraviesan el cuerpo de Highmoro; se cruzan en el espesor del mismo engrosamiento de la membrana albugínea, dando lugar á la *rete testis* (fig. 173.7), y abandonan al testículo para formar el epididimo.

Los conductos seminíferos y los rectos, prescindiendo de su diferente espesor, están compuestos de *una pared externa* formada de varias capas muy finas de materia conjun-

* 1. Cordon testicular ó espermático, cubierto por su hoja serosa.—2. Corte de los vasos flexuosos del cordon.—3. Cabeza del epididimo.—4. Cola del mismo.—5. Conducto deferente.—6. Cuerpo de Highmoro.—7. Rete testis.—8. Túnica albugínea, enviando desde su cara interna muchas prolongaciones que dividen la masa testicular en lóbulos.—9. Superficie de la albugínea.

tiva con células planas, de *otra media propia* ó *amorfa* y de *otra interna* ó *epitélica,* que puede llenar todo el calibre del tubo. Este epitelio consiste en un número infinito de células poligonales con granulaciones amarillentas. Las células que avanzan hácia el eje del conducto adquieren la figura esférica; se hacen transparentes, y la materia que encierran toma el aspecto filamentoso. Los elementos que venimos describiendo se fraccionan en el trayecto que recorren, y ponen en libertad su contenido, que es el verdadero sémen ó esperma, del cual nos ocuparemos más adelante.

Los conductos de la rete testis no tienen mas que *una capa de epitelio pavimentoso.* La pared externa está representada por la sustancia conjuntiva del cuerpo de Highmoro.

Los *vasos del testículo* (figs. 111, 172 y 173) son *una arteria, una vena* y *varios vasos linfáticos.*—La *arteria espermática grande* es la única que lleva la sangre al órgano secretor del sémen. Este vaso describe en el cordon un número considerable de flexuosidades; alcanza al teste; penetra en la glándula por su borde superior y un poco por detrás del epidídimo; camina por el espesor de la membrana albugínea, y abandona ramos que trazan una especie de corona que contornea los bordes del testículo. De este círculo vascular brotan ramitos que, acompañando á las laminitas inter-lobulares, se pierden en las paredes de los tubos seminíferos. La arteria espermática pequeña está destinada á los órganos que componen el cordon.—La *vena testicular* resulta de las anastómosis convergentes de las divisiones que vienen de la sustancia propia, las cuales cursan varicosas por los espacios que deja el peridídimo para componer el vaso único que, ascendiendo flexuoso á lo largo de dicho cordon, desagua en la gran cava.—Los *linfáticos* se encuentran en el tejido subseroso y subperidídimo; cuyos vasos, naciendo en la sustancia propia y formando una red alrededor de los referidos tubos, se dirigen afuera para anastomosarse en las vacuolas de la membrana albugínea, y van á perforar los gánglios sublumbares.

Los *nervios espermáticos* proceden del gran simpático, y componen un plexo que sigue á la arteria de su nombre.

Todos los vasos y nervios, el conducto deferente y el tabique inter-vaginal que los acompaña y envuelve, constituyen lo que

recibe el nombre de *cordon espermático ó testicular,* el cual ha sido considerado como el principal medio de fijeza del teste.

Desarrollo del testículo. (Fig. 174).—Al principio de la vida intra-uterina este órgano y el epidídimo se hallan en la region sublumbar y hácia el ijar. Más tarde caminan atrás y abajo, aproximándose al orificio superior del tubo inguinal. Luego descienden por el mismo tubo, y por último ocupan la cavidad de las bolsas, en donde en el caballo y sus especies no completan su desarrollo definitivo hasta los tres ó cuatro primeros años de su vida exterior.

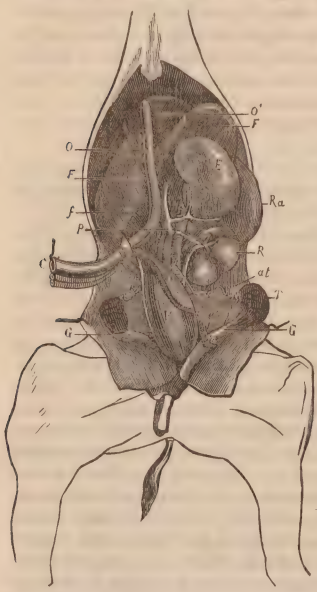

Figura 174.—*Organos génito-urinarios internos, con el estómago, bazo é hígado, en el feto de la yegua.*—(Chauveau).*

En el primer período se observa en los lados de la columna vertebral un cuerpo glanduloso pequeño separado de otro tubular y rectilíneo. Estos cuerpos son el testículo y el epidídimo, que están envueltos y suspendidos por un ancho ligamento peritoneal, entre cuyas dos hojas se hallan comprendidos los vasos y nervios espermáticos. El conducto adquiere el aspecto

* R. Riñon izquierdo.—R.a Id. derecho.—V. Vejiga.—T. Testículo.—a, t. Arteria testicular grande.—G, G. Gubernáculum testis.—c.' Epididimo (esta letra c' se halla colocada en el centro de la lámina serosa que fija el testículo con su cordon en la region sublumbar, lámina que, despues del descenso de la glándula espermática, forma el tabique que establece la continuidad entre las dos hojas de la túnica vaginal).—E. Estómago.—F. Hígado.—f. Lóbulo de Espigélio.—P. Vena porta.—C. Cordon umbilical.—O. Vena umbilical.—O.' Trayecto intra-hepático de esta vena, indicado por una señal puntiaguda.

tortuoso; va aproximándose al borde superior de la glándula, y concluye por adherirse á ella. El testículo con su epidídimo y los vasos que han de componer el cordon tienen en dicho período la envoltura serosa visceral, y la lámina suspensora representa lo que en el adulto constituirá el tabique que establece la continuidad entre las dos hojas de la túnica vaginal.

En el segundo período, el testículo con su epidídimo, los vasos espermáticos y la envoltura serosa visceral comun verifican su descenso, lo cual tiene lugar á los diez meses de la preñez. Veamos el procedimiento que emplea la naturaleza para esta emigracion.

El testículo con su epidídimo ocupan el borde anterior del ligamento seroso visceral que los suspende de la region sublumbar. Desde el fondo del dartos arranca un cordon grueso y cilíndrico que, pasando por el conducto inguinal, va á fijarse en la extremidad posterior de la glándula. Este cilindro contráctil es lo que se denomina *gubernáculum testis,* que en su porcion intra-abdominal se ha provisto de una vaina serosa. En la aponeurosis lumbo-ilíaca está inserto el músculo cremáster, el cual, colocándose dentro de la vaina serosa del gubernáculum y en su lado externo, asciende hasta cerca del testículo. El cordon dartoídeo es el primero que acciona arrastrando el aparato glandular hácia el orificio superior del conducto referido. El cremáster, que no es indiferente á este movimiento, lucha por salir de la vaina que lo aprisiona; pero como se halla inserto en ella por su extremidad terminal, la cara adherente de la serosa va invirtiéndose lentamente. Continúan el gubernáculum y el cremáster con sus contracciones, hasta que el aparato glandular ha recorrido el expresado conducto. Colocado el testículo en las bolsas, el gubernáculum queda completamente desnudo de su vaina, el cremáster se ha hecho externo y longitudinal, y la vaina serosa se ha desdoblado para formar la hoja parietal de la túnica vaginal.

En el tercer período, los testes adquieren en el interior de sus bolsas todo el desarrollo necesario para que puedan desempeñar la importante mision que les ha señalado la naturaleza, desarrollo que se completa en una época más ó ménos lejana del nacimiento, segun la especie á que pertenecen los animales.

ARTÍCULO XLV.

De los órganos conductores del sémen.

Los tubos encargados de trasportar el esperma desde los testículos á las vexículas seminales son el *epididimo* y el *conducto deferente.*

1.º Epidídimo. (Figs. 111, 172 y 173).

Etimología y definicion.—El epididimo, del griego *epi*, sobre, y *didimos*, teste, *es un órgano irregular, prolongado de delante atrás, y adherido un poco afuera del borde superior de la glándula espermática, compuesto de un tubo de ocho metros de longitud muy replegado sobre sí mismo, y tiene el oficio de llevar el sémen desde el testículo hasta el conducto deferente.*

Division.—Dicho órgano presenta *una extremidad anterior, una parte media* y *otra extremidad posterior.*

Extremidad anterior.—Es la porcion más voluminosa del tubo replegado; recibe el nombre de *cabeza* ó *globus major*, y está íntimamente unida al órgano secretor.

Parte media ó cuerpo.—Es estrecha y aplanada de un lado á otro. Por fuera está libre, y por dentro corresponde á los vasos espermáticos y al teste, al cual se fija por medio de una lámina serosa muy corta.

Extremidad posterior.—Se llama *cola* ó *globus minor*, y describe una curva hácia arriba para continuarse con el conducto deferente.

Estructura.—El órgano que nos ocupa está formado por un conducto que tiene unos ocho metros de largo y treinta ó cuarenta céntimas de milímetro de diámetro, pero muy recogido sobre sí mismo, cuyas vueltas se sostienen por medio de laminitas procedentes de la hoja visceral de la serosa que protege á todo el aparato. Dicho conducto resulta del concurso de los doce ó veinte tubos que salen de la rete testis, denominados *eferentes*, los cuales se anastomosan en la cabeza y en el orígen del cuerpo del epidídimo.

Las paredes de los referidos tubos están formadas por *cuatro túnicas*, que contadas de fuera adentro son las siguientes: 1.° *Túnica fibrosa blanca.* 2.° *Túnica muscular* ó de fibras lisas circulares. 3.° *Túnica amorfa ó propia.* 4.° *Túnica epitélica* vibrátil simple. La muscular y epitélica son las que más se modifican, á medida que el órgano adquiere mayores dimensiones. La primera de éstas consta de dos planos: uno de fibras circulares y otro de fibras longitudinales. La segunda toma el aspecto de un epitelio columnario estratificado.

Los *vasos* y *nervios* del epididimo reconocen el mismo orígen que los del testículo.

2.° Conducto deferente. (Figs. 111, 171, 172 y 173).

Etimología y definicion.—El conducto deferente, del latin *ferre*, llevar, y *de*, fuera, *es un tubo blanco, cilíndrico, muy consistente y músculo-membranoso, de sesenta á setenta centímetros de largo y de tres á cuatro milímetros de diámetro, flexuoso en su nacimiento, rectilíneo en su trayecto y curvilíneo en su terminacion; cuyo tubo, extendiéndose desde la cola del epididimo hasta las vesículas seminales, está destinado á llevar el sémen á estos receptáculos.*

Division.—El órgano que estudiamos puede considerarse formado de *tres porciones: inferior, de origen ó del cordon, media ó abdominal,* y *superior, terminal ó pelviana.*

Porcion inferior.—Es la que, arrancando de la cola del epidídimo, termina en la abertura superior del conducto inguinal. Nace flexuosa de atrás adelante, y cuando llega detrás y adentro de los vasos espermáticos, asciende rectilíneo, formando parte del cordon testicular, y fijándose en éste por medio de un corto repliegue, que procede del tabique seroso.

Porcion media.—Se extiende desde la abertura anteriormente expresada hasta la entrada de la pélvis. Esta porcion abandona los vasos espermáticos, y describe una curva de concavidad posterior entre las dos láminas de dicho tabique.

Porcion superior.—El conducto deferente sigue su camino curvilíneo; pasa por el lado interno de los ligamentos suspensores de la vejiga y de los uréteres; entra en la pélvis; se dilata rápidamente; rastrea por la cara superior del reservatorio urinario, y converge hácia la línea media, aproximándose á su

congénere, y dejando un espacio triangular ocupado por una lámina peritoneal, entre cuyas dos hojas se hallan sostenidos los órganos que nos ocupan y la vexícula media. Los dos conductos se colocan debajo de la próstata, y cuando llegan encima del cuello de la vejiga, se estrechan bruscamente para penetrar en el lado externo de las vexículas seminales y para continuarse con los eyaculadores.

Estructura.—Los conductos de que tratamos constan de *tres membranas: externa ó fibrosa, media ó carnosa é interna ó mucosa.*

La *membrana externa ó fibrosa* es de tejido conectivo condensado blanco.—La *media ó carnosa* se halla constituida de fibras musculares lisas: las del plano externo son longitudinales; las del medio describen círculos alrededor del tubo, y las del interno tienen la misma direccion que las del externo.—La *interna ó mucosa* es muy fina y provista de un epitelio cilíndrico, presentando en la dilatacion pelviana del órgano glándulas tubulosas y vexiculosas, de lo cual resulta un espesor considerable en sus paredes.

Los *vasos* y *nervios* del conducto deferente proceden de los espermáticos y de los véxico-prostáticos.

ARTÍCULO XLVI.

De los órganos receptores del sémen.

Entre los órganos encargados de recibir el esperma y de depositarlo en la uretra encontramos las *vexículas seminales* y los *conductos eyaculadores.*

1.º Vexículas seminales. (Figs. 111, 171, 172 y 175).

Damos este nombre *á dos bolsas ovóides, de volúmen variable y músculo-membranosas, situadas en la cavidad pelviana, encima de la vejiga y de la extremidad terminal de los tubos deferentes y debajo del intestino recto, las cuales, no sólo constituyen el receptáculo del esperma, sino que elaboran un líquido particular y contribuyen á la eyaculacion.*

Division.—Cada vexícula seminal consta de *parte media, extremidad anterior* y *extremidad posterior*.

Parte media.—Está rodeada de tejido conectivo laxo, y se relaciona con la cara inferior del recto, con la superior de la vejiga de la orina y con la terminacion del conducto deferente.

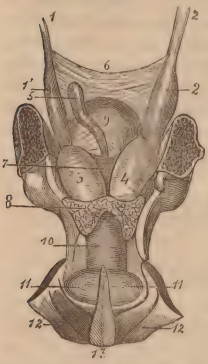

Figura 175.—*Vista superior de la porcion pelviana de los conductos deferentes, de las vexículas seminales, de la próstata, de las glándulas de Cowper y de la porcion intra-pelviana de la uretra, en el Asno.*

Extremidad anterior.—Es la más gruesa; constituye el fondo del saco que representa el órgano, y se halla cubierta por el peritoneo, que forma en este sitio un ligamento triangular pequeño, destinado á unir á los dos receptáculos espermáticos.

Extremidad posterior.—Tiene el aspecto de un cuello que, colocándose debajo de la próstata, comunica en ángulo muy agudo con la dilatacion final del conducto deferente, para componer el eyaculador.

Estructura.—Las paredes del saco que nos ocupa están formadas de *tres membranas: externa* ó *fibrosa, media* ó *carnosa* é *interna* ó *mucosa*.

La *membrana externa* ó *fibrosa* consiste en una capa de tejido conectivo blanco.—La *media* ó *carnosa* es análoga á la muscular de la vejiga de la orina, y presenta en el fondo algunos manojos divergentes, que se pierden en la superficie adherente del peritoneo.—La *interna* ó *mucosa* es delgada; contínua con la del tubo eyaculador, y ofrece arrugas más ó ménos perceptibles, segun el estado de plenitud. Además de los folículos mucosos, esta membrana posee muchas glándulas vexiculosas, destinadas á segregar un líquido especial, que se mezcla con el sémen.

---

* 1. Conducto deferente izquierdo.—1.' Su dilatacion pelviana.—2 y 2. Los mismos del lado derecho.—3 y 4. Vexículas seminales.—5. Vexícula media.—6. Lámina serosa que une á los conductos deferentes.—7. La que se halla entre las dos vexículas seminales.—8. Próstata.—9. Vejiga urinaria, vista al traves del repliegle seroso de los conductos deferentes.—10. Porcion membranosa ó intra-pelviana de la uretra, cubierta por su estinier.—11 y 11. Glándulas de Cowper rodeadas por su músculo compresor.—12 y 12. Músculos isquio-cavernosos.—13. Músculo acelerador.

2.º Conductos eyaculadores.

Etimología y definicion.—Los conductos eyaculadores, del latin, *ejaculatio*, accion de lanzar, *son muy cortos y comunicantes con el cuello de las vexículas espermáticas, los cuales, tomando orígen del nivel del punto en que estos receptáculos reciben á los tubos deferentes, recorriendo un trayecto de dos centímetros por entre la próstata y la uretra membranosa, y abriéndose en esta cavidad al lado del verumontano, depositan el humor fecundante en el acto de la excitacion venérea.*

ARTÍCULO XLVII.

De los órganos excretores del sémen.

Los órganos encargados de arrojar el esperma en la vagina de la hembra son la *uretra* y el *pene*.

1.º Uretra. (Figs. 43, 111, 175 y 176).

Definicion.—La uretra *es un conducto largo, de diámetro variable y músculo-membranoso-eréctil, situado en la cavidad pelviana y á lo largo del borde póstero-inferior de la verga; cuyo conducto, extendiéndose desde el cuello de la vejiga de la orina hasta la cabeza del pene, no sólo tiene el oficio de verter este líquido excrementicio, sino de depositar el sémen en la vagina.*

Division.—Dicho conducto se divide en *dos porciones: intra* y *extra-pelviana.*

Porcion intra-pelviana.—Esta porcion, llamada tambien *uretra membranosa,* es la más corta, pero de mayor diámetro, y puede subdividirse en dos secundarias, *estrecha* y *ancha.*—La *porcion estrecha* se halla inmediatamente detrás del cuello de la vejiga, y está cubierta por la próstata y los conductos eyaculadores.—La *porcion ancha* ó *ventrículo uretral,* se extiende hasta la arcada isquiática, para continuarse con la uretra cavernosa. Su cara superior toca á la próstata, al recto y á las glándulas de Cowper; su cara inferior descansa en la sínfi-

sis isquiática y sobre el obturador interno; sus caras laterales se relacionan con los músculos y ligamentos que completan los lados de la pélvis.

Porcion extra-pelviana.—Es la más estrecha; recibe el nombre de *uretra esponjosa ó cavernosa,* y se extiende desde la arcada isquiática hasta la cabeza del pene, ocupando todo el periné. La gran longitud de esta uretra y su diferente direccion nos autoriza para subdividirla tambien en *tres porciones* secundarias, que denominaremos *posterior, media* y *anterior.*

La *porcion posterior* es la mediana en longitud; arranca del ventrículo uretral y del punto de insercion de los músculos bulbo-cavernosos; llega á tres ó cuatro centímetros más allá del punto de convergencia de las raices penianas, y describe una curva de concavidad anterior, que podria llamarse *arcada ó corvadura isquiática de la uretra.*—La *porcion media* es la más larga de las tres; se halla comprendida en el surco profundo que resulta de la soldadura de los dos medios cilindros que componen la verga, y está protegida en toda su extension por los referidos músculos.—La *porcion anterior ó terminal* es la más estrecha y corta; se encuentra practicada en el espesor del tejido de la cabeza del pene, y recibe el nombre de *tubo uretral.*

Estructura.—El conducto que venimos describiendo presenta los elementos siguientes: 1.° *Aponeurósis del pene.* 2.° *Músculos.* 3.° *Envoltura eréctil.* 4.° *Membrana mucosa.* 5.° *Vasos* y *nervios.*

Las *aponeurosis del pene* son *dos*: *superficial* y *profunda.*—La *primera* es de tejido amarillo elástico, y está situada entre la piel y la aponeurosis profunda. Arranca de la cara interna del muslo; confunde sus fibras con el dartos; cubre al periné, y se divide en hojuelas que terminan en los lados del esfinter del ano.—La *segunda* es albugínea y comprendida entre la superficial y los músculos bulbo é ísquio cavernosos; marcha á derecha é izquierda; pasa por el intersticio que dejan este último órgano contráctil y el semi-membranoso, y va á fijarse en la tuberosidad isquiática. Despues asciende hasta la cavidad pelviana, colocándose debajo del recto y encima de la vejiga, circunscribiendo dos espacios independientes, llamados *superior ó defecatriz é inferior ó génito-urinario.*

Los *músculos de la region uretral* han sido ya descritos en la página 98.

La *envoltura eréctil* corresponde solamente á la uretra extra-pelviana, formando una cubierta casi completa á la cara adherente de la membrana mucosa. Nace del punto más alto de la corvadura isquiática del conducto de referencia por un engrosamiento abultado, ó de lo que se llama *bulbo de la uretra,* y termina por otro abultamiento muy desarrollado que constituye la cabeza del pene, y en el cual penetra la extremidad anterior de los cuerpos cavernosos. El tejido de dicha envoltura, como todos los eréctiles, presenta areolas comunicantes, separadas por tabiques elásticos con algunas fibras musculares lisas.

La *membrana mucosa* es delgada; posee muchas fibras amarillas; se halla tapizada por un epitelio vibrátil estratificado; forma el interior de la uretra, y establece comunicacion con la de la vejiga, con la de la cabeza del pene, con la de los conductos eyaculadores y con las de la próstata, glándulas de Cowper y vexícula media.

Recorriendo el trayecto del tegumento que nos ocupa, nos ofrece las particularidades siguientes: 1.° *Pliegues* en toda su extension, que desaparecen ó disminuyen en el acto de la expulsion de la orina y del sémen. 2.° La *cresta uretral* ó *verumontano,* especie de tubérculo largo situado en la línea media de la pared superior de la porcion intra-pelviana. 3.° *Una fila de orificios* de los conductos excretores de la próstata y de los eyaculadores, que ocupa los lados de dicha cresta. 4.° El *orificio* de la vexícula media, que se abre delante del expresado verumontano. 5.° Los *orificios* de las glándulas de Cowper, que se ven detrás del mismo. 6.° La *fosa navicular,* ó espacio ovóide, del cual hablaremos más adelante. 7.° El *tubo uretral* ó estrechamiento de la terminacion del conducto de este nombre. 8.° *Varias papilas* esparcidas entre este último y la fosa navicular y cubiertas por un epitelio pavimentoso.

Los *vasos* de la uretra proceden de las arterias bulbosas y de las dorsales de la verga.—Las *venas* son satélites de las arterias.—Los *linfáticos* forman debajo de la mucosa una red apretada, cuyos troncos van á los gánglios inguinales y sublumbares.—Los *nervios* emanan del pudendo interno y del gran simpático.

2.° Pene ó verga. (Figs. 111, 171 y 172).

Etimología y definicion.—El pene, del latin *penis*, y *caulos* en griego, *es un órgano cilindróide, de dimensiones variables y un poco deprimido lateralmente, situado en el periné, entre los dos muslos y en la línea media de la region abdominal inferior, compuesto por la envoltura tegumentaria ó forro, los cuerpos cavernosos insertos en la arcada isquiática y la porcion esponjosa de la uretra, siendo susceptible de entrar en ereccion, para que en el acto del cóito pueda depositar el sémen en la vagina de la hembra.*

Division.—Suponemos que el órgano copulador está formado de *dos porciones:* una *fija* y otra *libre.*—La *primera* es la que se extiende desde la arcada isquiática hasta el nivel de las bolsas testiculares, ocupando la region perineal y el ángulo entrante que forman las caras internas de los dos muslos.—La *segunda* principia en el punto en donde termina la primera ó del abultamiento circular elástico que existe en dicho sitio, constituyendo ese apéndice casi oculto en el forro durante el estado de laxitud, y que se destaca de su envoltura tegumentaria en el momento de la excitacion venérea.

Estas dos porciones contínuas, ó sea el pene propiamente dicho, presenta *dos caras laterales, un borde superior* y *otro inferior, una extremidad posterior* y *otra anterior.*

Las *caras laterales* son casi planas y no ofrecen ninguna particularidad que sea digna de mencion.—El *borde superior* ó *dorsal* es el más grueso y redondeado.—El *inferior* está provisto de una escotadura profunda que aloja al conducto de la uretra.—La *extremidad posterior,* orígen ó punto de fijeza del órgano se halla bifurcada en forma de V, cuyas dos ramas, cubiertas por los músculos ísquio-cavernosos, constituyen lo que se llama *raices del pene,* que verifican su insercion en cada uno de los lados de la arcada isquiática.—La *anterior,* denominada tambien *cabeza, glande ó balano* (figs. 111, 171, 172, 176 y 177) tiene en el caballo y sus especies durante la ereccion el aspecto de un *platillo,* del extremo libre de un *tubo de regadera* ó de un *roseton,* y presenta las particularidades siguientes: 1.° *Un abultamiento circular* limitado posteriormente por un alto ribete,

dando lugar á lo que se llama *corona del glande.* 2.° *Una eminencia redondeada en el centro del platillo,* compuesta por la terminacion de los cuerpos cavernosos. 3.° El *tubo uretral,* situado debajo de esta eminencia y rodeado de la fosa navicular. 4.° El *seno uretral* ó cavidad bilocular practicada en el fondo de dicha fosa, y que sirve de depósito de una materia sebácea particular, la cual, endureciéndose, comprime el tubo uretral. 5.° La *escotadura de este nombre,* que se distingue debajo del referido seno ó sea en la parte inferior de la cabeza peniana.

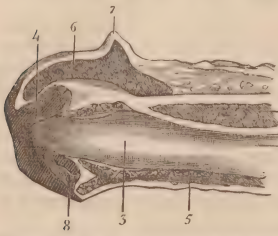

FIGURA 176.—*Corte longitudinal de la extremidad libre del pene del Caballo en su estado de laxitud.* *

ESTRUCTURA.—La verga está formada de los elementos siguientes: 1.° *Tegumentos.* 2.° *Músculos.* 3.° *Aponeurosis suspensoras.* 4.° *Cuerpos cavernosos.* 5.° *Vasos* y *nervios.*

Los *tegumentos del pene* (fig. 171.g) son *dos:* uno *externo* y otro *interno.*—El *tegumento externo,* llamado *forro* en los animales y *prepucio* en el hombre, no es otra cosa que una prolongacion de la piel abdominal, que bajo aspecto de un tubo rodea y protege á la porcion libre de la verga. Este es flexible, muy elástico, provisto de muchos folículos sebáceos, y ofrece un número considerable de arrugas que se desdoblan en el acto de la ereccion, permitiendo el alargamiento del órgano copulador.—El *tegumento interno* es una verdadera continuacion del externo, y que, reflejándose hácia dentro de su misma cavidad, forma una especie de saco circular que se refleja de nuevo adelante para formar la envoltura membranosa del roseton. El tegumento que nos ocupa es delgado, recogido en pliegues irregulares, y desprovisto de pelos. Su organizacion guarda un término medio entre la piel y las mucosas, y contiene muchas glándulas, que segregan una materia grasienta llamada *sebacina*

* 1. Tejido eréctil del cuerpo cavernoso.—2. Conducto de la uretra.—3. Fosa navicular.—4. Tubo uretral.—5. Tejido eréctil de dicho conducto.—6. Id. del glande.—7. Corona del glande.—8. Seno uretral.

prepuciana, la cual está esparcida como un betun por toda la superficie libre del forro.

La membrana interna de éste se encuentra aplicada por arriba á la pared inferior del vientre, y de cada uno de sus lados se desprende una lámina amarilla elástica que, hallándose comprendida entre las dos hojas de la vaina tegumentaria, van á fijarse en la aponeurosis amarilla abdominal, formando dos verdaderos *ligamentos suspensores del prepucio.*

La porcion de dicha membrana que se refleja para cubrir la cabeza del pene es excesivamente vásculo-nerviosa, y presenta muchas eminencias redondeadas y pequeñas, que han recibido el nombre de *corpúsculos genitales terminales.*

Los *músculos penianos* son *dos pares:* los ísquio-cavernosos y los que llamaremos *sacro-penianos.*—Los *primeros* han sido descritos entre los de la region uretral.—Los *segundos,* considerados tambien como *ligamentos suspensores* y *retractores* (figuras 171 y 172), están representados por dos fajas carnosas de fibras lisas, que nacen de la cara inferior del sacro; descienden aplicadas delante del esfinter anal; se reunen debajo de la abertura posterior del tubo digestivo, formando un anillo á su alrededor que le sirve tambien de *ligamento;* continúan íntimamente unidas á lo largo del rafe medio del bulbo-cavernoso, y cuando llegan cerca de la cabeza del pene, se pierden en el tejido de este mismo músculo.

Las *aponeurosis suspensoras* son dos láminas amarillas, anchas, casi rectangulares y situadas entre los dos muslos, las cuales, insertándose en la sínfisis ísquio-pubiana y en la aponeurosis de la parte superior de los adductores cortos de la pierna, terminan en el borde dorsal de la porcion fija de la verga, desempeñando el oficio que su nombre expresa.

El *cuerpo cavernoso ó esponjoso* (figs. 111, 171, 172, 176 y 177) forma casi todo el espesor del pene, y resulta de la soldadura de dos medios cilindros, que nacen aislados de la arcada isquiática. Descomponiendo dicho cuerpo encontramos las partes siguientes: 1.° *Una envoltura blanca, elástica* y *gruesa,* especialmente por su punto más alto, que rodea á todo el cuerpo esponjoso. 2.° *Una lámina vertical,* que parece resultar del contacto y fusion del medio cilindro derecho con el izquierdo, cuya lámina divide en el caballo y sus especies el espesor del ór-

gano en dos mitades incompletas. 3.° *Un número infinito de laminitas* que, partiendo de la cara interna de la envoltura comun, limitan espacios de diámetro variable, y sostienen á otras laminitas elásticas y contráctiles. 4.° *Una red de capilares* interpuesta á las arteriolas y á las venillas que ocupan los espacios, areolas, cavernas ó senos, constituyendo lo más esencial del tejido eréctil. 5.° *Dilataciones bruscas* y *regulares* de estos vasos, las cuales tienen de una á quince milésimas de milímetro de diámetro, y sus paredes son muy delgadas con células endoteliales. 6.° *Arterias* con túnicas carnosas gruesas y dispuestas en forma de penacho, cuyas ramas penetran en las areolas para terminar de dos maneras: unas lo hacen en tubo cerrado como un dedo de guante, y otras se fraccionan en ramitos libres, torcidos en tirabuzon ó *arterias elicinas* de los autores.

FIGURA 177.—*Corte transversal de la verga del Caballo, manifestando las relaciones del conducto uretral con los cuerpos cavernosos.*—(CHAUVEAU).

Los *vasos* que llevan la sangre al pene son las *arterias cavernosas* y *dorsales de la verga,* las cuales penetran en los espacios del tejido eréctil.—Las *venas* satélites de estas arterias se forman en la superficie del órgano de la cópula.—Los *nervios* emanan del pudendo interno y del gran simpático.

ARTÍCULO XLVIII.

De los órganos accesorios al aparato de la generacion.

Los órganos encargados de elaborar líquidos particulares, que se mezclan con el sémen en el momento de su expulsion, son los siguientes: 1.° *Vexícula media.* 2.° *Próstata.* 3.° *Glándulas de Cowper.*

1.° Vexícula media. (Fig. 175).

La vexícula media, *utrículo prostático* ó *útero masculino,* es

* 1. Tejido eréctil del cuerpo cavernoso.—2. Envoltura de este cuerpo.—3. Conducto de la uretra.—4. Tejido eréctil de la misma.—5. Músculo bulbo-cavernoso ó acelerador.—6. Corte del ligamento suspensor de la verga.

un saco músculo-membranoso, de dimensiones variables y de figura de una porra, colocado entre las dos hojas del ligamento seroso que sujeta á los dos conductos deferentes, y tiene el oficio de segregar un flúido viscoso que es depositado en el ventrículo uretral en el acto del cóito, por un orificio abierto delante del verumontano.

2.° Próstata. (Figs. 111, 171, 172 y 175).

Etimología y definicion.—La próstata, del griego *prostatay*, caminar delante, *es una glándula racimosa, bilobulada y de color grisáceo, situada en la cavidad pelviana, debajo del recto y encima del cuello de la vejiga, de las vexículas seminales, de los conductos deferentes y de los eyaculadores, y elabora un humor particular, que varios tubitos depositan en la uretra membranosa, un poco ántes de la eyaculacion espermática.*

Division.—Dicha glándula tiene *una cara superior* y *otra inferior, un borde anterior* y *otro posterior.*

La *cara superior* es un poco convexa; presenta una depresion media que marca los dos lóbulos que componen el órgano, y está relacionada con el intestino recto por medio de abundante tejido conectivo amorfo.—La *inferior* es cóncava, y se amolda y adhiere á los organos subyacentes expresados en la definicion.—Los *bordes anterior* y *posterior* conservan las mismas relaciones de las caras que limitan, ofreciendo el último una escotadura profunda.

Estructura.—El tejido de la próstata consiste en muchas celdillas comunicantes, que contienen un líquido viscoso y transparente elaborado en sus mismas paredes, el cual es vertido en el ventrículo uretral por dos filas de orificios abiertos en los lados del verumontano. Dichas celdillas no son otra cosa que depósitos del humor que segregan varias glándulas racimosas alojadas en las mallas de las referidas paredes, á expensas de una trama conjuntiva amorfa con fibras musculares lisas. El epitelio que las protege presenta dos capas de células, y el que tapiza los conductos escretores es columnario vibrátil.

3.° Glándulas de Cowper. (Figs. 111, 171, 172 y 175).

Las glándulas de Cowper, llamadas tambien en Veterinaria *próstatas pequeñas,* son dos órganos semiesféricos y racimosos

mar la cola de los mismos, quedando ésta adherida por algun tiempo á la célula que les dió orígen. Por último, abandonan la tutela de su madre, y se hallan interpuestos á los elementos superficiales que ocupan el eje del conducto seminífero.

Diferencias del aparato genital del macho.—Los caractéres diferenciales de los órganos de este aparato son de mucha importancia; pero nosotros, no pudiendo ir más allá de los límites que nos hemos señalado, expondremos solamente todo lo más culminante, y que pueda ofrecer verdadero interes práctico.

Las *bolsas testiculares* del *Toro, Morueco, Macho cabrío, Cerdo, Perro, Gato* y *Conejo* no ofrecen nada de particular, y su forma y situacion está en completa armonía con la de los órganos que protegen. La única que llama la atencion es la *túnica vaginal* del *Toro* y del *Conejo*.—La del *primero* tiene el orificio superior ó abdominal mucho más estrecho, y situado casi al nivel del punto de union de las dos ramas de orígen del músculo adductor largo de la pierna.—La del *segundo* presenta el cuello de la vaina serosa colocado horizontalmente debajo de la cara inferior de la pélvis, y su fondo piriforme se halla pendiente por debajo del ísquion.

Los *testículos* del *Toro* son muy voluminosos, ovóides y prolongados verticalmente en lo más profundo de la region inguinal.—Los del *Cerdo* y del *Perro* son esferóides, y situados en la region perineal.—Los del *Gato* tienen la forma oval, y están más colgantes que los del *Perro*.—Los del *Conejo* afectan la figura elipsóide; son muy voluminosos, y se hallan en las bolsas ó en el abdómen. En este último caso se encuentran fijos en el fondo de la túnica vaginal por un gubernáculun testis, y los conductos seminíferos tienen mucho diámetro, pudiendo ser aislados con gran facilidad.

El *epidídimo* del *Toro* ofrece la cabeza ancha y aplanada, y cubre una porcion del borde anterior del testículo. La parte media ó cuerpo es pequeña, y presenta un cordon estrecho que descansa en el lado externo del borde posterior de la glándula espermática. La cola es un apéndice delgado y libre, que se dirige de fuera adentro y de abajo arriba.—El del *Conejo* posee tambien una cabeza aplanada y una cola que se destaca bajo forma de apéndice cónico muy saliente.

El *conducto deferente* del *Toro,* cuando llega á la cara supe-

rior de la vejiga, se ensancha gradualmente de delante atrás, y se aplica al del lado opuesto. Los dos conductos pasan por encima de las vexículas seminales; caminan por debajo de la próstata, y perforan el vértice de una cresta que existe en la cavidad uretral.—El del *Conejo* está separado de los vasos del testículo en el interior de la túnica vaginal; no experimenta dilatacion en la cavidad pelviana, y se abre en la uretra, á distancia diferente del conducto del lado contrario, por un orificio provisto de una válvula.

Las *vexículas seminales* del *Toro,* llamadas tambien *próstatas laterales,* son dos órganos abollados, de color amarillento y con una cavidad interior estrecha. La estructura de estos órganos consiste en un conjunto de glándulas vexiculosas simples, engastadas en una masa de tejido conjuntivo laxo y de fibras musculares lisas. Los conductos secretores de dichas glándulas se abren en la cavidad tubular central, y ésta perfora la pared superior de la uretra, en union del conducto deferente.—Las del *Cerdo* guardan un término medio entre la disposicion de las del caballo y las de los grandes rumiantes.—El *Perro* carece de vexículas seminales.—El *Conejo* no tiene mas que una vexícula seminal prolongada y de paredes delgadas. Esta vexícula descansa sobre la vejiga y el cuello de este receptáculo; se coloca en el espesor de la próstata y atraviesa la pared de la uretra por encima de una válvula situada entre las que cubren la terminacion de los conductos deferentes.

La *uretra* del *Toro* (fig. 179) describe una S, y su diámetro va disminuyendo desde su orígen hasta su terminacion. El interior de este tubo presenta: 1.° Tocando al cuello de la vejiga, un verumontano corto y muy elevado, que se divide en dos columnas mucosas para perderse poco á poco hácia atrás. 2.° Cerca de la corvadura isquiática, una válvula cuyo borde libre, dirigido abajo, cubre un saco de dos á tres centímetros de profundidad. Las paredes de la uretra membranosa están engrosadas por una capa de tejido eréctil y por un esfinter grueso, y sus fibras terminan superiormente en un rafe aponeurótico. Al nivel de la arcada isquiática el tejido cavernoso crece en espesor, formando el bulbo uretral, cuyo volúmen es debido en gran parte al excesivo desarrollo del músculo bulbo-cavernoso, el cual no llega más allá de la corvadura isquiática.—La

uretra del *Cerdo* está conformada de una manera muy semejante á la del caballo.—La del *Perro* y la del *Gato* presenta hácia la arcada antedicha un abultamiento ó bulbo ménos elevado que el del toro, y el acelerador es más largo que en este último animal.—La del *Conejo* es muy dilatable y de paredes exclusivamente membranosas en su mitad terminal.

El *pene* del *Toro* (fig. 179) es largo, delgado y extendido en la línea media de la pared inferior del abdómen. La porcion

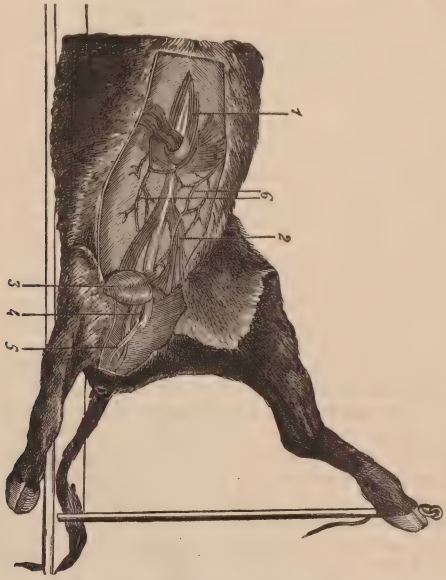

FIGURA 179.—*Pene y músculos del forro, en el Buey.*—(CHAUVEAU).

* 1. Músculo protractor del forro.—2. Músculo retractor.—3. Testículos encerrados en el saco escrotal.—4. S peniana.—5. Cordones suspensores de la verga, fijos en la segunda corvadura de la S peniana.—6. Vena subcutánea abdominal.

perineal de dicho órgano copulador se halla comprendida en una vaina aponeurótica protegida por los músculos ísquio-tibiales, la cual se fracciona, y ofrece una lámina superficial contínua con el dartos y otra profunda, delgada, blanca é inextensible. La verga describe delante del púbis *dos corvaduras* sucesivas que reciben el nombre *de S peniana.* La primera curva tiene la convexidad anterior y la segunda posterior, al nivel de la cual se fijan los ligamentos suspensores.

El *forro* del *Toro* es estrecho; se extiende mucho por debajo del vientre, y lleva en su abertura un mechon de pelos largos y rígidos. Esta envoltura tegumentaria del pene es movida por *cuatro músculos:* dos *posteriores* ó *retractores* y dos *anteriores* ó *protractores,* los cuales tambien se encuentran en la vaca, aunque más pequeños y no desempeñan ningun oficio.—El *cuerpo cavernoso* tiene poco espesor; presenta interiormente un cordon fibroso longitudinal; se dilata poco durante la ereccion, y el alargamiento de la verga es más bien debido al desdoblamiento de su S que al aumento real de longitud. Estas dos partes esenciales del órgano copulador del toro no conservan las mismas relaciones que en el caballo, puesto que la gotera destinada á alojar la uretra se halla transformada en un conducto completo, por medio de una prolongacion albugínea procedente de la cubierta del cuerpo cavernoso.—El *pene* del *Morueco* es notable por los dos repliegues que lleva en la base del glande, que parecen dos alas laterales y desiguales, y porque el conducto uretral de esta porcion de la verga es continuado por un apéndice vermiforme y de tres á cuatro centímetros de longitud.—El del *Cerdo* se parece mucho al del buey; pero carece de músculos en el forro, y está dotado de una *bolsa prepucial* particular.—El del *Perro* es largo y puntiagudo. La mitad posterior se halla formada por un cuerpo cavernoso de poco grosor y de dos medios cilindros iguales, unidos por un tabique medio completo. La mitad anterior tiene por base el *hueso peniano,* que favorece la penetracion del órgano copulador en la vagina de la hembra. Este hueso es largo, cónico y encorvado en forma de canal. Su cara superior recibe la insercion del tabique medio elástico; su cara inferior es una gotera que concurre á componer la bóveda de la uretra; su base está íntimamente adherida á la extremidad anterior de dicho cuerpo; su

vértice constituye la parte final del glande. La porcion libre de la verga ofrece además *dos abultamientos eréctiles, anterior* y *posterior*. El *primero* es parecido al de la cabeza del pene del caballo; pero terminado en punta dirigida abajo, y en cuya cara inferior se halla practicada la abertura uretral. El *segundo* comienza en la base de la misma porcion libre del órgano ó en el punto en que se replega circularmente el forro, y avanza hasta tres ó cuatro centímetros más allá de la base del hueso peniano. Estos dos abultamientos entran en ereccion independientemente el uno del otro, y el gran volúmen que toma el posterior es la causa del enlace con la hembra y de la mucha duracion de la cópula. El *Perro* posee *dos músculos* pequeños que tienen el oficio de elevadores, los cuales consisten en dos manojos carnosos que parten de la raiz de la verga; marchan adelante; acaban confundidos en un tendon, y se fijan en el borde dorsal del órgano. El forro es estrecho y largo, y presenta como en los didáctilos dos músculos *protractores*.—El *pene* del *Gato* es corto y vuelto atrás; pero cambia completamente esta posicion en el acto del cóito. La porcion libre es cónica, y su vértice lleva la abertura de la uretra, un hueso peniano pequeño y un epitelio formado por células córneas agudas.—El del *Conejo* tiene una direccion horizontal paralela á la region coccígea, y ofrece un *músculo retractor* de la cubierta cutánea, que se inserta en el cuerpo cavernoso.

Los *órganos accesorios* al aparato genital del *Toro* están reducidos á una próstata pequeña, amarillenta y bilobulada, que ocupa el orígen de la uretra y descansa sobre la terminacion de los conductos deferentes.—Los del *Morueco* consisten en dos glándulas de Cowper pequeñas.—Los del *Cerdo* son dos próstatas: una situada transversalmente al cuello de la vejiga, y otra dispuesta como la del toro.—El *Perro* tiene una sola próstata y carece de glándulas de Cowper.—El *Gato* posee próstata y glándulas de Cowper.—El *Perro* y el *Gato* se hallan dotados además de *dos glándulas anales,* que vierten en esta region un líquido oscuro y fétido.

CAPÍTULO XX.

DEL APARATO GENITAL DE LA HEMBRA.

Definicion.—El aparato genital de la hembra *es un conjunto de órganos de forma, volúmen, color, consistencia, situacion y naturaleza diferentes, que no sólo tienen por objeto formar y conducir el óvulo, sino que sirven para el desarrollo y expulsion del nuevo sér.*

Division.—Dicho aparato puede descomponerse en las partes siguientes; 1.° *Órganos productores del óvulo ú ovarios.* 2.° *Órganos conductores del mismo ó trompas de Falopio.* 3.° *Órgano gestador ó útero.* 4.° *Órganos copuladores y expulsores del feto ó vagina y vulva.* 5.° *Órganos secretores de la leche ó mamas.* Los cuatro primeros se consideran como *esenciales* y los últimos como *accesorios ó anejos.*

Describiremos todos estos órganos por el órden de su enumeracion, insertando préviamente un cuadro sinóptico, en el cual puede leerse lo más esencial de cada uno de ellos.

LOS ÓRGANOS QUE COMPONEN EL APARATO GENITAL DE LA HEMBRA SON LOS SIGUIENTES:

- **1.º ÓRGANOS PRODUCTORES DEL ÓVULO Ó OVARIOS, que presentan..**
  - Dos caras.... { Anterior.. { Son convexas, lisas y con cicatrices ó cuerpos lúteos. / Posterior.
  - Dos bordes... { Superior, con el hilio del órgano. / Inferior, que se confunde con las caras.
  - Dos extremidades..... { Interna. / Externa.
  - Medios de fijeza, que son..... { El ligamento ancho, superior ó comun. / El ligamento propio ó de fibras musculares lisas. / Las arterias, venas y nervios útero-ováricos.
  - Estructura, que consiste en..... { Porcion glandular ó ovígena, que consta de { Partes comunes.. { Capa delgada epitelial. / Trama fibro-plástica. / Vasos y nervios. / Partes propias ó vesículas de Graaf, en número de seis á setecientas mil. / Id. profunda ó bulbosa, que ofrece.... { Fibras musculares lisas. / Materia conjuntiva. / Vasos y nervios.
- **2.º ÓRGANOS CONDUCTORES DEL ÓVULO, TROMPAS Ú OVIDUCTOS, que tienen una**
  - Extremidad súpero-anterior, con el pabellon ó bocado franjeado.
  - Parte media ó cuerpo, entre las láminas del ligamento ancho.
  - Extremidad infero-posterior, abierta en el fondo del cuerno uterino.
  - Estructura, que consiste en..... { Capa externa ó serosa. / Capa media ó carnosa. / Capa interna ó mucosa, con epitelio vibrátil. / Vasos y nervios.
- **3.º ÓRGANO GESTADOR Ó ÚTERO, que comprende sus.....**
  - Parte media ó cuerpo, con { Cuatro caras..... { Superior, que toca al recto. / Inferior y laterales, relacionadas con la vejiga y las circunvoluciones intestinales. / Dos extremidades. { Anterior, continua con los cuernos del órgano. / Posterior, separada de la vagina por el cuello uterino.
  - Ramas ó cuernos, con .... { Dos corvaduras... { Superior ó cóncava, con la insercion del ligamento ancho. / Inferior, convexa ó libre. / Dos extremidades { Anterior, vértice ó fondo del saco. / Posterior ó base, continua con la cavidad uterina.
  - Estructura, que consiste en..... { Membrana serosa ó de los ligamentos anchos. / Membrana carnosa, con varios planos de fibras. / Membrana mucosa, con epitelio vibrátil. / Vasos y nervios.
- **4.º ÓRGANOS COPULADORES Y EXPULSORES, que son la...**
  - Vagina, que tiene..... { Cuatro caras..... { Superior, que toca al recto. / Inferior, descansando sobre la vejiga. / Laterales, mirando á los lados de la pélvis. / Dos extremidades: anterior y posterior. / Estructura, que consiste en..... { Membrana externa ó carnosa. / Membrana interna ó mucosa, con pliegues longitudinales. / Vasos y nervios.
  - Vulva ó natura, que ofrece una ..... { Abertura, con..... { Dos labios: derecho é izquierdo. / Dos comisuras: superior ó estrecha é inferior ó ancha, alojando al clitoris. / Cavidad, con el... { Hímen ó pliegue mucoso circular. / Meato urinario, con su válvula. / Estructura, que consiste en..... { Tegumentos externo é interno. / Bulbo vaginal. / Músculos. / Vasos y nervios.
- **5.º ÓRGANOS SECRETORES Y EXCRETORES DE LA LECHE Ó MAMAS, que constan de...**
  - Masa glandular, con..... { Dos caras. { Superior ó plana. / Inferior ó convexa. / Una circunferencia que limita las dos caras.
  - Pezon, mamelon ó tetina, ó conóide eréctil atravesado por los conductos excretores de la leche.
  - Estructura, que consiste en..... { Cápsula elástica. / Tejido propio ó racimoso. / Senos galactóforos. / Conductos excretores ó del pezon.

ARTÍCULO XLIX.

De los órganos productores del óvulo.

Los órganos encargados de formar las células ováricas y de lanzarlas al pabellon de la trompa de Falopio, son los

Ovarios. (Figs. 180, 181 y 182).

Definicion.—Damos este nombre *á dos glándulas vexiculosas sin conducto excretor contínuo, de figura ovóide y más pequeñas que los testículos, situadas en la cavidad abdominal, detrás de los riñones, entre las circunvoluciones intestinales, y suspendidas de la region sublumbar por medio de una prolongacion de la hoja visceral del peritoneo; cuyas glándulas, no sólo son los agentes del desarrollo del óvulo, sino que sirven para la expulsion del mismo gérmen.*

Division.—Cada uno de los ovarios tiene *una cara anterior* y *otra posterior, un borde superior* y *otro inferior, una extremidad interna* y *otra externa.*

Todas estas partes del ovario son lisas; se continúan insensiblemente, y no presentan cosa digna de ser mencionada. Exceptúase el *borde superior,* que ofrece en su centro el *hilio,* verdadera cisura profunda y oblicua, destinada á dar insercion al pabellon de la trompa.

Medios de fijeza.—Los que la naturaleza emplea para mantener los ovarios en su posicion son *tres:* el *ligamento ancho,* el *ligamento propio* y los *vasos.*

El *ligamento ancho suspensor* ó *comun* es una lámina peritoneal ancha, que no sólo mantiene flotante al ovario en su borde anterior, sino que lo suspende de la region sublumbar en union del órgano gestador.—El *ligamento propio* es un cordon pequeño de fibras musculares lisas, que fija la glándula á la matriz.—Los *vasos* son las arterias y venas útero-ováricas.

Estructura.—El estudio de la composicion del ovario ha sido objeto de numerosas investigaciones. El estrecho espacio en que nos hemos encerrado no nos permite entrar en detalles

acerca de las creencias que ciegamente se han seguido, ni tampoco describir los trabajos hechos por anatómicos de reconocida fama europea, cuyos resultados han venido á disipar la densa niebla que velaba los ojos de los espíritus alejados del terreno de la pura experimentacion. Nos limitaremos, pues, á exponer lo que la ciencia moderna enseña sobre este punto de histología especial.

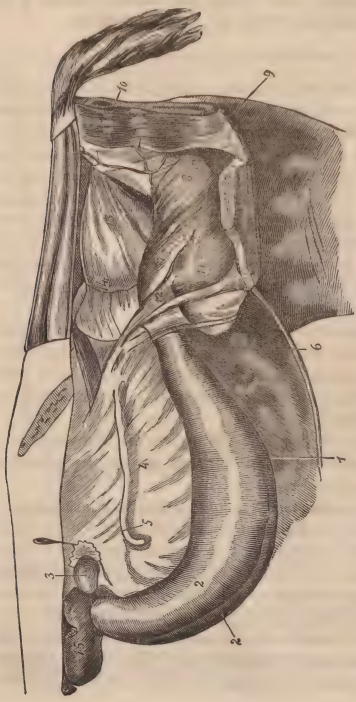

FIGURA 180.—*Vista general de los órganos genitales de la yegua, colocados en su posicion normal.*—(CHAUVEAU).*

* 1. Cuerpo del útero.—2 y 2. Cuerno del útero.—3. Ovario con el pabellon de la trompa. (Este órgano se halla vuelto y sostenido por medio de una erina).—4. Ligamento ancho.—5. Rudimento del ligamento redondo.—6. Cuello del útero.—7. Vagina.—8. Constrictor posterior de la misma.—10. Esfinter del ano.—11. Vejiga.—12. Uretra.—13. Recto.—14. Repliegue circular del peritoneo que abraza al recto.—15. Riñon.—16. Bulbo de la vagina.

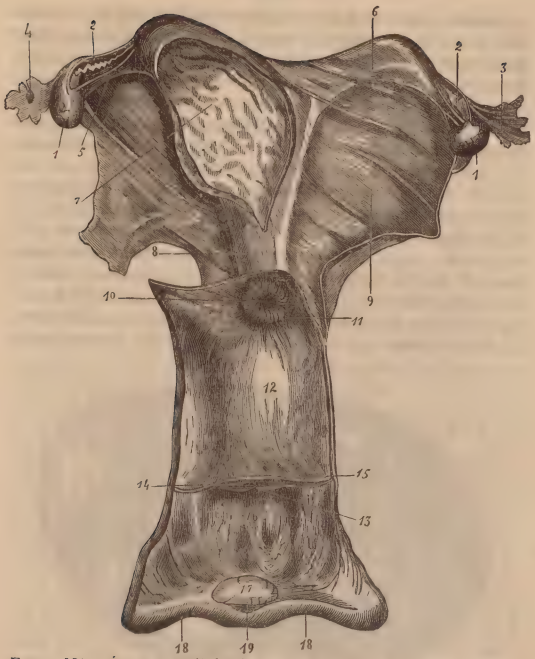

FIGURA 181.—*Órganos genitales de la yegua, aislados y en parte abiertos.* (CHAUVEAU). *

* 1 y 1. Ovarios.—2 y 2. Trompas de Falopio.—3. Cara externa del pabellon de la trompa.—4. Cara interna del mismo, con el orificio en su centro.—5. Ligamento del ovario.—6. Cuerno uterino intacto.—7. Id. abierto—8. Cuerpo del útero, visto por arriba.—9. Ligamento ancho.—10. Cuello del útero con los pliegues mucosos que forman la flor radiada.—11. Fondo de la vagina.—12. Interior de la misma, con los pliegues mucosos, que simulan las columnas vaginales en la mujer.—13. Meato urinario.—14. Válvula del meato urinario.—15. Pliegue mucoso ó vestigio del hímen.—16. Interior de la vulva.—17. Clítoris.—18 y 18. Labios de la vulva.—19. Comisura inferior de la misma.

Cuando dividimos el ovario perpendicularmente á su superficie y en toda su masa, lo vemos formado de *dos sustancias* distintas, que han recibido el nombre de *porcion periférica, glandular* ú *ovígena,* y de *porcion profunda vascular* ó *bulbosa.*

La *porcion glandular* ú *ovígena* es blanca, homogénea y tenaz; tiene milímetro y medio de espesor; constituye una especie de corteza que cubre todo el órgano, ménos por su borde superior, y es la que, desconocida en su naturaleza y usos, ha sido descrita con los nombres de *túnica propia, fibrosa* ó *albugínea.* Esta porcion representa hoy la parte esencial y fundamental de la glándula ovárica, y se compone de *partes comunes* y de *partes propias.*—Las *primeras* son: 1.° *Una capa delgada epitélica,* con células ovoídeas ó prismáticas y perpendiculares á la capa subyacente. 2.° *Una trama fibro-plástica,* formada de manojos cruzados de tejido conectivo con fibro-plastos fusiformes. 3.° *Vasos* y *nervios,* que se distribuyen en red.—Las *segundas*

FIGURA 182.—*Corte del ovario.*—(SCHRŒN). *

* 1 y 1. Vexículas corticales.—2. Vexículas más voluminosas.—3. Id. rodeadas de la membrana granulosa.—4, 5, 6, 7 y 8. Folículos en diferentes grados de desarrollo.—9. Membrana granulosa.—10. Óvulo.—11. Cúmulos próliger.—12. Folículo que no ha sido abierto, y que se halla rodeado por una red vascular.—13. Folículo cuyo contenido se ha derramado en parte.—14. Stroma de la zona cortical.—15. Vasos que penetran por el hílio de la glándula.—16. Stroma del hílio.—17, 17 y 17. Membrana externa de los cuerpos amarillos.—18 y 18. Arterias de los mismos.—19. Su vena central.

comprenden las *vexículas ováricas, vexículas de Graaf* ú *ovisacos,* cuya existencia es fácil demostrar, sometiendo un trozo vertical y delgado de la periferia del ovario á la accion de los reactivos y del microscópio. Entonces distinguimos perfectamente que la expresada trama se halla repleta de las mencionadas vexículas, y que, segun observaciones que nos merecen completo crédito, se pueden contar entre los dos ovarios de seis á setecientas mil, número admirable que contrasta con el de veinte contadas por Graaf.

La *porcion profunda, vascular* ó *bulbosa* es blanda y diversamente colorada segun el grado de congestion del órgano; forma el cuerpo de la glándula; recibe á la ovígena, y presenta: *fibras musculares lisas, materia conjuntiva, vasos* y *nervios.*—Las *fibras musculares* son muy numerosas, y parecen procedentes del ligamento propio del ovario, las cuales penetran en el espesor del bulbo, y se distribuyen en su sustancia, cruzándose en todas direcciones.—La *materia conjuntiva* sigue el camino de los vasos, y sostiene una infinidad de fibro-plastos fusiformes.—Los *vasos arteriales* son las ramas de las *arterias útero-ováricas,* que marchan flexuosas, y se internan en dicho bulbo por el hilio del órgano.—Las *venas* tienen mucho calibre; componen una red alrededor de la masa de referencia, y desaguan en la cava.—Los *linfáticos* son en gran número, y van á los gánglios sublumbares.—Los *nervios* emanan del plexo de la mesentérica pequeña.

Desarrollo.—El ovario de las hembras de los solípedos tiene un volúmen enorme en el estado fetal, volúmen que contrasta con el poco desarrollo de la matriz. La porcion ovígena es la primera que se forma, y poco á poco crece la porcion bulbosa, hasta que adquiere los nueve décimos del peso total de la glándula.

Las vexículas de Graaf existen, pues, en el ovario del feto; pero éstas aparecen tambien en todos los períodos de la vida extra-uterina, ménos en la vejez, época en la que decrece la ovogénia gradualmente, y el órgano se atrofia, reduciéndose á un cuerpo pequeño y duro.

Los folículos de Graaf (fig. 183) en su más simple expresion no son otra cosa que una célula pequeña, que presenta todas las partes que constituyen el *óvulo.* Cuando una vexícula entra

en el período de crecimiento se dirige hácia la porcion profunda de la glándula, á expensas de la impulsion de las que se forman y que se hallan encima de ella, abriéndose paso á la vez por entre los elementos del bulbo. En estos momentos se cubre de una *capa granulosa* formada por células, la cual no tarda á dividirse en *dos hojas* que, separándose la una de la otra, dejan un espacio, ocupado por un líquido particular ú *ovarina líquida de las vexículas de Graaf;* pero como esta separacion no es completa, el óvulo queda rodeado por una atmósfera de glóbulos orgánicos (*cúmulus próliger* ó disco prolígero), compuesta por la membrana granulosa interna y externa. Mientras esto acontece, la sustancia del bulbo se condensa y constituye la *pared externa de la vexícula.* Llegado el momento de los celos, y congestionado el ovario, aparecen en dicha pared un número considerable de vasos reticulados que aumenta la vida del ovisaco, proveyéndose al propio tiempo de una capa de células procedentes de la granulosa, que constituyen un *verdadero epitelio* protector. El líquido incluso crece en cantidad, y las fibras carnosas inmediatas repelen á la vexícula ya madura hácia su primitiva morada, es decir, hácia la porcion ovígena ó superficial, apareciendo al exterior bajo aspecto de un quiste casi transparente, que se romperá para lanzar de su cavidad al disco prolígero con el óvulo, el cual es recogido por la trompa uterina.

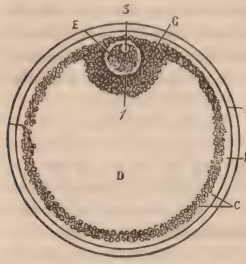

FIGURA 183.—*Vexícula de Graaf.* (BISCHOFF). *

Expulsados estos últimos, la glándula presenta entonces una solucion de continuidad, cuyos bordes se retraen y terminan por formar una cicatriz amarillenta ó rojiza, que recibe el nombre de *corpus lúteus ó mancha amarilla.*

El *óvulo* es una célula de un décimo de milímetro de diáme-

* A. Membrana externa del folículo.—B. Su capa interna.—C. Membrana granulosa.—D. Cavidad del folículo.—E. Óvulo.—G. Cúmulus próliger.—1. Membrana vitellina.—2. Vitellus.—3. Vexícula germinativa.

tro, encerrada en medio del disco ó cúmulus próliger, y compuesta de una túnica gruesa, *zona transparente, pellúcida* ó *membrana vitellina,* constituida por células atravesadas de *tubitos* radiados, que reciben el nombre de *conductos porosos;* de un contenido granuloso denominado *vitellus* ó *yema;* de un núcleo aplicado en un punto de la zona pelúcida, llamado *vexícula germinativa* ó *de Purkinje;* de un nucleolo blanco en el interior de esta última, nombrado *mancha germinativa* ó *de Wagner,* y de otra vexícula *embriógena* ó *de Balbiani,* situada al lado de la germinativa.

ARTÍCULO L.

De los órganos conductores del óvulo.

Los tubos encargados de llevar la célula ovárica á la cavidad de la matriz son las

Trompas de Falopio, uterinas ú oviductos. (Fig. 181,2).

Definicion.—La trompa de Falopio *es un tubo cilindróide, flexuoso y de figura de una trompeta, del diámetro de una pluma de escribir y músculo-membranoso, situado entre las dos láminas del ligamento ancho y cerca del borde anterior de esta prolongacion peritoneal; cuyo tubo, extendiéndose desde el ovario hasta los cuernos del útero, no sólo sirve para trasportar la célula embrionaria al órgano gestador, sino que permite el paso al esperma, que puede ascender hasta la superficie de las glándulas ovígenas.*

Division.—Las trompas uterinas se distinguen en *derecha* é *izquierda.* Cada una de éstas tiene *una extremidad súpero-anterior, una parte media* y *otra extremidad infero-posterior.*

La *extremidad súpero-anterior* se halla inserta en el lado externo del ovario, y presenta el *pabellon* ó parte ancha de la trompeta, llamada tambien *bocado franjeado,* porque su circunferencia está provista de franjas ó lengüetas lanceoladas, que flotan libremente en el vientre, pero que se aplican á dicho ovario en el momento de la rotura de la vexícula de Graaf, con objeto de que el óvulo no caiga á la cavidad abdominal. Esta disposicion

del referido pabellon explica dos hechos importantes: la discontinuidad de la glándula con su conducto excretor, y la comunicacion de un espacio seroso con el exterior.—La *parte media ó cuerpo* es el tubo flexuoso comprendido entre las dos láminas del ligamento ancho. La longitud de este conducto fluctúa entre doce y catorce centímetros, y su diámetro varia segun los puntos en donde se estudie.—La *extremidad infero-posterior* es la parte más estrecha de la trompeta, y se abre en el centro de un tubérculo muy duro, situado en el fondo del saco del cuerno uterino correspondiente.

Estructura.—El oviducto está formado de tres capas, llamadas *externa ó serosa, media ó carnosa é interna ó mucosa.*—La *capa serosa* es el ligamento peritoneal, que rodea la superficie externa de todo el tubo.—La *carnosa* es de fibras lisas longitudinales y circulares. Estos dos órdenes de elementos contráctiles se encuentran diseminados en el espesor del pabellon.—La *mucosa* forma pliegues longitudinales en el centro de la trompa y radiados en el bocado franjeado; termina bruscamente en este punto para continuarse con el peritoneo, y su epitelio protector pertenece á la variedad cilíndrico-vibrátil.

ARTÍCULO LI.

Del órgano gestador.

La cavidad destinada principalmente al desarrollo del nuevo sér es el

Útero ó matriz. (Figs. 180 y 181).

Etimología y definicion.—El útero, del latin *úterus*, y *metra* del griego, *es un saco cilindróide, aplanado de arriba abajo, bífido anteriormente y músculo-membranoso, situado entre la cavidad pelviana y la abdominal, debajo del recto, encima de la vejiga y en medio de las circunvoluciones intestinales que ocupan los ijares; cuyo saco, no sólo sirve al desarrollo del nuevo sér, sino que es el agente impulsor del feto para que éste atraviese las demás vias genitales en el momento del parto.*

Division.—La matriz consta de *parte media* ó *cuerpo* y de *dos ramas* ó *cuernos*.

Cuerpo ó parte media.—Esta porcion del útero tiene *una cara superior, otra inferior* y *dos laterales, una extremidad anterior* y *otra posterior*.

La *cara superior* es un poco convexa de un lado á otro; se halla en contacto con el recto, y da insercion á los ligamentos anchos.—La *inferior* y las *laterales* tocan á la vejiga y á las circunvoluciones intestinales.—La *extremidad anterior* es contínua con sus cuernos.—La *posterior* está separada de la vagina por una estrangulacion, que recibe el nombre de *cuello del útero,* en cuyo centro se distingue el conducto que establece la comunicacion del interior de la matriz con dicha vagina, llamado *cavidad del cuello del útero,* presentando en este punto una eminencia denominada *hocico de tenca* en la mujer, pero que en la mayor parte de las mamíferas domésticas tiene el aspecto de una *flor radiada*.

Ramas ó cuernos.—Son dos prolongaciones de la extremidad anterior del cuerpo del órgano gestador, situadas entre los intestinos que ocupan la region sublumbar y dirigidas adelante, arriba y afuera, describiendo la figura de una V.

Cada una de estas ramas presenta *una corvadura inferior,* convexa y libre; *otra superior* ó *cóncava,* en donde se fija el ligamento ancho; *una extremidad anterior* ó *vértice,* que mira arriba, y se halla terminada en saco atravesado por la parte delgada de la trompa de Falópio, y *otra posterior* ó *base,* que se confunde con el cuerpo de la matriz.

Medios de fijeza.—Además de la continuidad que tiene el útero con la extremidad anterior de la vagina, se encuentra sujeto á la region antedicha por medio de los *ligamentos anchos* ó *suspensores,* que son dos láminas serosas casi triangulares, estrechas y aproximadas por detrás, anchas y separadas por delante como las ramas de una V.

Cada una de estas láminas arranca de la pared sublumbar; desciende oblicuamente abajo y atrás, y se inserta por su borde inferior en la cara súpero-lateral del órgano de la preñez y en la corvadura cóncava del cuerno correspondiente. El borde anterior del medio de fijeza que nos ocupa es libre, y aloja entre sus dos hojas al oviducto y al ovario. Este último recibe una lá-

mina que viene del lado interno del ligamento ancho, formando con la principal una especie de cúpula por debajo de la glándula ovígena. Del lado externo del mismo ligamento se destaca otra lámina estrecha y larga, que se extiende hasta el orificio superior del conducto inguinal. Delante de esta prolongacion serosa notamos un apéndice pequeño y abultado, entre cuyas hojas se halla un manojo carnoso, que simula el cremáster del macho, cuando los testículos no han descendido á las bolsas, y que representa el ligamento redondo de la mujer.

Estructura.—El útero está formado de tres membranas: *externa* ó *serosa, media* ó *carnosa* é *interna* ó *mucosa*.

La *membrana serosa* no es otra cosa que una expansion de los ligamentos anchos, que no sólo rodea á toda la matriz y fija un cuerno al otro por medio de un repliegue poco desarrollado en los solípedos, sino que, extendiéndose hasta la extremidad anterior de la vagina, envuelve á este conducto, y se dirige hácia el recto, la vejiga y las paredes laterales de la pélvis.

La *membrana carnosa* está compuesta de *tres planos* de fibras lisas: *longitudinales, circulares* y *oblícuas*. Muchas de las fibras del plano superficial se dirigen afuera, y penetran por entre las dos láminas de los referidos ligamentos, para fijarse en su cara adherente. Los elementos contráctiles del útero aumentan en espesor y en número, haciéndose á la vez estriados en sentido longitudinal, aumento que explica por qué las paredes de la matriz no se adelgazan, multiplicándose extraordinariamente los diámetros de su cavidad en la época de la preñez.

La *membrana mucosa* es delgada, laxa, fina, muy vascular y protegida por un epitelio vibrátil, que se hace simplemente cilíndrico en la cavidad del cuello y pavimentoso en la flor radiada. Dicha membrana carece de papilas; pero posee un número considerable de glándulas tubulosas simples ó ramificadas. Además de estos órganos secretores, Sinéty ha demostrado en las inmediaciones del cuello uterino la existencia de células caliciformes, que representan otras tantas glándulas unicelulares, destinadas á elaborar el humor concreto de esta region.

Estudiando la mucosa uterina en los diversos puntos de la cavidad que tapiza, presenta las particularidades siguientes: 1.° *Repliegues* que sólo desaparecen en el período de la preñez. 2.° *Un tubérculo duro* en el fondo del saco de cada

uno de los cuernos, con el orificio terminal de la trompa de Falopio. 3.° La *continuacion con la mucosa vaginal* al traves de la cavidad del cuello del órgano. 4.° *Pliegues transversales* dispuestos circularmente, que dan al hocico de tenca el aspecto de una flor radiada.

Los *vasos* son las *arterias útero-ováricas* y *uterinas,* y las *venas del mismo nombre,* cuyos vasos en la época de la gestacion adquieren más diámetro; se hacen más flexuosos, y las venas se adhieren á los tejidos que las rodean.—Los *linfáticos* tienen tambien mucho volúmen; son en número considerable, y terminan en la region sublumbar.—Los *nervios* proceden del plexo de la arteria mesentérica pequeña y del pelviano.

Desarrollo.—El útero, en el estado fetal, se halla representado por un conducto muy estrecho, y cuya forma varía muy poco en la juventud; pero cuando la hembra es púbera, este órgano, como todos los del aparato, se congestiona temporalmente y duplica su volúmen, volúmen que llega á su máximum en la época de la preñez, quedando muy dilatado en las hembras que han gestado repetidas veces.

ARTÍCULO LII.

De los órganos copuladores y expulsores del feto.

Los espacios que tienen la importante mision de recibir el pene del macho en el acto de la cópula, y de expeler el feto en los momentos del parto, son la *vagina* y la *vulva.*

1.° Vagina. (Figs. 180 y 181).

Etimología y definicion.—La vagina, del latin *vagina,* vaina, *es un conducto cilíndrico de dimensiones variables y músculo-membranoso, situado horizontalmente en la cavidad pelviana entre el útero, la vulva, la vejiga y el recto, y no sólo tiene el oficio de recibir el pene del macho en el acto de la cópula, sino que permite el paso del feto en el parto.*

Division.—Dicho conducto tiene *una cara superior,* que toca al recto; *otra inferior,* que descansa sobre la vejiga y los uréte-

res; *dos laterales*, que se relacionan con los lados de la pélvis; *una extremidad anterior*, continua con el útero, y que presenta en el fondo de su cavidad la *flor radiada*, y *otra posterior*, que sólo está separada de la vulva por el repliegue mucoso que luego conoceremos con el nombre de *himen*.

Estructura.—La vagina se halla formada de *dos membranas: externa ó carnosa* é *interna ó mucosa*.

La *cubierta carnosa* es de color rosáceo; se encuentra atravesada por muchos vasos, y está protegida por gran cantidad de tejido conectivo laxo, que la pone en relacion con los demás órganos pelvianos. Por delante tiene la envoltura peritoneal que hemos indicado en la estructura del útero.

La *membrana mucosa* se continúa con la de la vulva y con la del útero; ofrece muchas papilas; contiene en su espesor algunos folículos cerrados; se halla tapizada por un epitelio pavimentoso estratificado, y presenta á lo largo de la cavidad que protege muchos pliegues llamados *columnas vaginales*.

Las *arterias* proceden de la *pudenda interna*.—Las *venas* forman una especie de plexo alrededor del órgano y desaguan en un tronco satélite de la arteria.—Los *linfáticos* son numerosos, y terminan en los gánglios pelvianos.—Los *nervios* emanan del *plexo* de este último nombre.

2.° Vulva ó natura. (Figs. 180 y 181).

Definicion.—La vulva *es la abertura exterior del aparato genital de la hembra, de figura elipsóide, músculo-membranosa, y situada en el periné y debajo del ano, la cual, no sólo sirve para la entrada de la verga en el acto del cóito, sino para la expulsion del feto y de la orina.*

Division.—En la vulva tenemos que estudiar su *abertura exterior*, su *cavidad* y su *estructura*.

Abertura exterior de la vulva.—Es una hendidura elipsóide, prolongada verticalmente, y compuesta de *dos labios* y de *dos comisuras*.—Los *labios* resultan de la union de los bordes libres de la piel con la mucosa y del músculo esfinter comprendido entre estos tegumentos.—La *comisura superior* es estrecha, y se halla separada del ano por un espacio que constituye el *periné*.—La *inferior* es ancha y redondeada, y aloja en su fondo al clítoris.

Cavidad de la vulva.—Es un espacio corto, que encierra el *hímen*, el *meato urinario* y el *clitoris*.

El *hímen* consiste en un doblez más ó ménos saliente y circular ó transversal, formado por las mucosas de las cavidades vaginal y vulvaria. El paso del pene rompe este tabique incompleto, quedando entonces colgajos irregulares que han sido descritos con el nombre de *carúnculas mirtiformes*.

El *meato urinario* ó abertura terminal de la uretra de la hembra es un orificio de bastante diámetro, situado en el plano inferior de la cavidad de la vulva, y casi cubierto por un repliegue mucoso, que recibe el nombre de *válvula del meato*, la cual, dirigiéndose abajo y atrás, en nada estorba la salida de la orina, pero impide que este líquido camine hácia adelante. La uretra es muy corta y ancha; se coloca pronto entre la cara adherente del constrictor anterior y la pared de la vagina; marcha atrás y un poco arriba, y perfora el suelo de la natura, para terminar como hemos dicho ántes.

El *clitoris* es un órgano eréctil, semejante en su forma y estructura al pene del macho, de cinco á ocho centímetros de longitud, y constituye el agente principal de la excitacion venérea. Arranca de la arcada isquiática por dos raices cubiertas por músculos ísquio-cavernosos rudimentarios; se fija en la sínfisis de los ísquios por medio de un ligamento suspensor parecido al del caballo; camina atrás y arriba, y horada la pared inferior de la vulva para colocarse en el fondo de la comisura grande de esta abertura. La extremidad terminal del órgano eréctil simula la de la verga del sexo masculino, y presenta: 1.° *Una especie de capuchon* mucoso plegado en diversos sentidos, que se denomina *prepucio del clitoris*. 2.° *Una eminencia* situada cerca del centro del prepucio, que se llama *tubérculo clitoriano*. 3.° *Una cavidad foliculosa* análoga á la de la cabeza del órgano copulador del macho.

Estructura.—La vulva está compuesta de las partes siguientes: 1.° *Membrana tegumentaria externa*. 2.° *Membrana tegumentaria interna*. 3.° *Bulbo vaginal*. 4.° *Músculos*.

El *tegumento externo* es una piel delgada, suave, untuosa, oscura, desprovista de pelos y muy adherida á los tejidos subyacentes.

El *tegumento interno* ó mucosa que tapiza la cavidad vulva-

ria, se continúa con la de la vagina y con la de la vejiga, y presenta un color rosado ó rojo-vivo, hallándose frecuentemente salpicada de manchas pigmentarias que la dan un tinte marmóreo. En el espesor de esta membrana encontramos folículos mucosos y sebáceos aglomerados cerca del borde libre de los labios, alrededor del clítoris y en la comisura inferior, en donde parece que se reunen en varios senos pequeños. La membrana interna vulvaria ofrece además muchas papilas y un epitelio pavimentoso estratificado.

El *bulbo vaginal* es un tubérculo eréctil, formado por dos ramas que, partiendo de cerca de las raices clitorianas, pasando por debajo del constrictor posterior, y terminando á los lados de la cavidad de la vulva por un lóbulo redondeado, parece que tiene el oficio de hacer más perfecta la coaptacion de los órganos copuladores en el acto del cóito.

Los *músculos de la vulva* son el *constrictor posterior*, el *constrictor anterior* y el *sacro peniano*, que en la hembra debe llamarse *sacro vulvario*. Los dos *primeros* han sido descritos en la página 100, y el *último* es el que tambien se conoce con el nombre de *ligamento musculoso de la vulva*. Este órgano consiste en dos fajas carnosas lisas que nacen en la cara inferior del sacro; siguen por los lados del recto, formando el ligamento suspensor del ano como en el macho; se reunen debajo de la abertura posterior del aparato digestivo, y descienden fraccionadas en varios manojos, que se pierden entre las fibras rojas del esfínter de la vulva.

ARTÍCULO LIII.

De los órganos secretores y excretores de la leche.

Los órganos que completan las funciones genitales de la hembra, proporcionando la primera alimentacion al recien nacido, son las

Mamas ó tetas.

Definicion.—Damos el nombre de mamas *á dos glándulas hemisféricas, de volúmen muy variable y racimosas compues-*

tas, situadas en la region inguinal y separadas la una de la otra por un surco poco profundo, las cuales, entrando en accion despues del parto, proporcionan la leche al recien nacido durante los primeros meses de la vida extra-uterina.

DIVISION.—Cada una de las mamas consta de *masa glandular* y de *pezon.*

Masa glandular.—Ésta presenta *una cara superior, otra inferior* y *una circunferencia.*

La *cara superior* es casi plana, y se halla adherida á la aponeurosis amarilla abdominal.—La *inferior* es convexa y libre, constituyendo la parte más visible del órgano, la cual está cubierta por una piel fina, elástica, untuosa y provista de pelos muy delgados, que desaparecen alrededor del pezon.—La *circunferencia* es el borde que limita las dos caras, y se encuentra oculta entre la capa célulo-adiposa y la piel de la glándula, formando su principal medio de fijeza.

Pezon, mamelon ó tetina.—Damos este nombre á una eminencia cilindroídea ó conoídea, obtusa en su extremidad libre, desprovista de pelos, de superficie granulosa y de diez á once milímetros de altura por ocho ó diez de diámetro, la cual, hallándose situada en la parte más saliente de la teta, y multiplicando sus dimensiones en las épocas de los celos, de la preñez y de la lactancia, está destinada á dar salida á la leche por dos conductos diferentes.

ESTRUCTURA.—En la constitucion de las mamas entran las partes siguientes: 1.° *Cápsula fibrosa-elástica.* 2.° *Tejido propio.* 3.° *Senos galactóforos.* 4.° *Conductos excretores.*

La *cápsula fibrosa-elástica* es la envoltura subcutánea de la teta. Esta envoltura recibe en su cara externa varias prolongaciones de la aponeurosis amarilla abdominal, que sirven de ligamentos suspensores. De la superficie interna de la misma cubierta elástica se destacan láminas que, proyectándose hácia el espesor de la masa glandular, dejan espacios en donde están alojados los elementos elaboradores de la leche.

El *tejido propio ó glandular* tiene la disposicion de todos los órganos racimosos. Cada uno de los lóbulos de la mama posee un conducto excretor propio que desagua aisladamente en los senos galactóforos. Cuando la glándula no está en actividad, las vexículas secretoras son ocupadas por una masa de células po-

liédricas; pero durante la lactancia, las referidas vexículas aumentan sus diámetros, su pared interna se halla tapizada por una capa epitélica regular, y su cavidad se encuentra llena de células esféricas que encierran materia adiposa.

Los *senos* ó *reservatorios galactóforos* ordinariamente son *dos* para cada teta; comunican el uno con el otro, y sus extremidades inferiores estrechadas constituyen los *conductos excretores.*—Estos atraviesan independientes la masa del pezon para abrirse en su vértice. El pequeño aparato excretor que nos ocupa se halla formado por una membrana mucosa muy delgada en los senos, reforzada por una capa de tejido conjuntivo en los conductos del mamelon, y contínua con la piel de esta eminencia eréctil.

Completan la masa de la glándula el *tejido laminar,* que une los elementos secretores; *vasos,* que mantienen la vida y la funcion del órgano, y *nervios,* que sostienen la neurilidad de la mama y de su tetina.

Diferencias del aparato genital de la hembra.—Los caractéres diferenciales más culminantes que presentan los órganos del aparato genital de las demás hembras mamíferas domésticas, y que difieren notablemente de los de la yegua y de la burra, son los siguientes.

Los *ovarios* de la *Vaca* son relativamente más pequeños.—Los de la *Cerda, Perra* y *Gata* tienen una forma lobulada, que simula el racimo de las aves.—Los de la *Coneja* tienen centímetro y medio de longitud por cuatro ó cinco milímetros de ancho, y su superficie blanca-rosada presenta una infinidad de vexículas de Graaf en vias de madurez y las cicatrices ó manchas amarillas de los muchísimos ovisacos que se rompen durante la vida de esta hembra.

El *útero* de la *Vaca* avanza cuatro ó cinco centímetros más hácia el vientre que el de la yegua. La cavidad de dicho órgano es más estrecha, y está sembrada de tubérculos redondeados, que se llaman *cotiledones,* mucho más numerosos y grandes hácia los cuernos que en el cuerpo de la matriz. El cuello uterino es estrecho, irregular, de siete á ocho centímetros de largo, y la flor radiada, finamente plegada, tiene una consistencia ternillosa. Los cuernos son delgados, su corvadura cóncava mira abajo, y la extremidad terminal de los mismos se encuentra

como retorcida afuera y arriba. Los ligamentos suspensores son muy anchos, separados el uno del otro, y se fijan en la corvadura expresada de los cuernos y en la cara inferior del útero, proyectándose hácia la pélvis por este mismo punto.—El de la *Oveja* y el de la *Cabra* tienen la misma disposicion general del de la vaca; pero los cotiledones ofrecen la forma de cúpula.—El de la *Cerda* es corto, y los cuernos, excesivamente largos, se hallan replegados en medio de las circunvoluciones intestinales.—El de la *Perra* y de la *Gata* se parecen al de la cerda.—El de la *Coneja* está dividido en dos cavidades laterales cilíndricas, flexuosas, contorneadas afuera y arriba en su extremidad anterior y de diez á doce centímetros de largo, cuyos dos úteros están aplicados el uno al otro en su orígen, y son divergentes en lo restante de su extension. Los ligamentos anchos se fijan en el órgano gestador como en la vaca.

La *vagina* de *esta hembra* presenta en las paredes laterales de su cavidad un conducto mucoso llamado de *Gœrtner,* que se abre al lado del meato urinario.—La de la *Oveja, Cabra, Perra* y *Gata* carecen de *conducto de Gœertner.*—La de la *Cerda* tiene los mismos conductos mucosos que la vaca.—La de la *Coneja* es aplanada de arriba abajo y de seis á ocho centímetros de largo. Su orígen no está bien marcado, porque el meato se cruza con un conducto de Gœrtner, situado al lado izquierdo del mismo orificio uretral.

La *vulva* de la *Vaca* tiene los labios gruesos, la comisura inferior puntiaguda y con un mechon de pelos y el meato urinario como la yegua, pero con una válvula dentro de la uretra. En el espesor de los labios, y á dos centímetros de la entrada, se notan las *glándulas vulvo-vaginales,* que son del tamaño de una almendra, de color amarillento y racimosas compuestas, cuyos conductos excretores se reunen para formar una especie de seno en la extremidad inferior ó aguda de la masa glandular, que va á abrirse en la cavidad vulvaria entre su entrada y el meato.—La de la *Cerda* tiene la comisura inferior más aguda que la de la vaca.—La de la *Perra* es triangular, y presenta la dicha comisura estrecha.—La de la *Gata* está provista de un hueso clitoriano.—La de la *Coneja* mide seis centímetros de largo, y su cavidad se halla situada más allá de la arcada isquiática. El orificio vulvario presenta *labios grandes* y *peque-*

ños. Los *primeros* poseen cerca de la comisura inferior un mechon de pelos largos y finos. Los *segundos* comienzan cerca de la superior, y terminan en los bordes del clítoris. Este órgano eréctil tiene un cuerpo cavernoso de cuatro centímetros de largo, y su porcion libre es aplanada y acaba en punta saliente.

Las *tetas* de la *Vaca* puede decirse que son dos á cada lado con sus dos pezones correspondientes, pero cada masa lateral se encuentra comprendida en una sola cápsula fibrosa y en una misma envoltura cutánea. Detrás de los pezones verdaderos se encuentra otro rudimentario. Los senos galactóforos son únicos para cada una de las glándulas.—Las *tetas* de la *Oveja* y las de la *Cabra* son en número igual que en la yegua y en la burra, pero tienen dos pezones en cada mama, como la vaca, los cuales corresponden á dos senos galactóforos.—Las de la *Cerda* son diez, dispuestas en dos filas laterales que se extienden desde las ingles hasta la region subtorácica. Cada pezon está provisto de cinco ó seis orificios, que son continuacion de otros tantos conductos excretores que vienen de la glándula, sin formar senos galactóforos.—Las de la *Perra* son tambien en número de diez, y las de la *Gata* ocho, dividiéndose, como los de la cerda, en *inguinales, abdominales* y *pectorales*.—Las de la *Coneja* están dispuestas como las de la cerda y como las de la perra. La *Coneja* posee, como el macho de su especie, un par de glándulas rectales y otro de glándulas anales.

No podemos ni debemos terminar el estudio del aparato genital de la hembra sin manifestar que los órganos de la generacion de las mamíferas domésticas presentan anomalías que los hacen variar ostensiblemente del tipo de su especie.

M. Sanson ha visto una vaca que daba leche por siete pezones distintos. Este autor observó que dos de éstos comunicaban con un mismo seno galactóforo, y concluye diciendo «que no »existen en dichas hembras mas que dos mamas, cualquiera »que sea el número de sus tetinas.» No obstante; M. Chauveau ha encontrado un quinto mamelon con su seno galactóforo. Nosotros hemos tenido lugar de ver una perra sin glándulas mamarias inguinales; otra con tetas ventrales en un solo lado, y una burra que carecia de ovario izquierdo.

APARATOS GENITALES DE LAS AVES.

Órganos de la generacion en el macho.

Las partes que forman el aparato genital del sexo masculino de las aves son los *testículos*, los *conductos deferentes* y el *órgano copulador*.

Testículos.—Estos órganos son ovóides y de volúmen variable, segun las especies y la época más ó ménos próxima de los amores, situados en la cavidad visceral y en la region sublumbar, detrás de los pulmones, debajo de la extremidad anterior de los riñones y en frente de las tres últimas costillas.

Conductos deferentes.—Los conductos deferentes de las aves no forman epidídimo. Nacen de la parte interna de la extremidad posterior de la glándula seminal; caminan flexuosos abajo y atrás; se aproximan á los uréteres; pasan con estos á lo largo de los riñones; llegan á la cloaca, y terminan por un orificio á los lados del siguiente.

Órgano copulador.—Varia en las diferentes especies de aves domésticas.—Las gallináceas le tienen representado por una papila pequeña, situada debajo de la márgen de la abertura del depósito comun y entre los conductos deferentes.—Las *Palmípedas* poseen dicha eminencia eréctil más desarrollada; se halla en una cavidad tubulosa de la cloaca, y se hace exterior en el acto de la cópula por la inversion de esta cavidad á manera de un dedo de guante, presentando entonces la forma de un apéndice largo y contorneado en tirabuzon.

Órganos de la generacion en la hembra.

Las partes genitales del sexo femenino de las aves están reducidas al *ovario* y al *oviducto*.

Ovario.—Es único é izquierdo, porque en la mayor parte de esta clase de animales desaparece el derecho por verdadera atrofia. El único ovario que queda presenta la forma de un racimo, y conserva la misma ó análoga situacion que los testículos del macho. Este *racimo* es más ó ménos voluminoso, y ofrece un número variable de óvulos en via de desarrollo: unos muy pe-

queños y blanquecinos, otros más crecidos y amarillentos, y otros completamente desarrollados y muy amarillos. Estas tres variedades de esferas se hallan protegidas por una membrana célulo-vascular, que en la época de la madurez se hiende circularmente y deja escapar su contenido, que es el verdadero huevo designado con el nombre de *vitellus* ó *yema*.

Oviducto.—Es largo, muy ancho, dilatable y flexuoso. Principia cerca del ovario por un pabellon no franjeado, y termina en la cloaca por un orificio bastante estrecho, que se dilata considerablemente en el momento del tránsito del huevo. Éste, cuando entra en el oviducto, consta de la parte fundamental ó *yema;* pero en el trayecto del conducto se provee, primero de una *atmósfera de albúmina,* adquiriendo despues una *capa protectriz.* Luego el oviducto no es solamente un órgano conductor, sino que contribuye á la formacion del huevo. Está compuesto de *tres membranas: externa* ó *serosa*, que es la que mantiene el órgano replegado, *media* ó *carnosa* é *interna* ó *mucosa.*

En los dos sexos encontramos un diverticulum llamado *bolsa de Fabricio,* la cual se halla situada encima de la cloaca. En algunos paises se estirpa esta bolsa para producir la esterilidad á las hembras de las aves domésticas.

EMBRIOLOGÍA Ó EMBRIOGRAFÍA.

ETIMOLOGÍA Y DEFINICION.—Damos el nombre de embriología, del griego *émbrion,* embrion, y *logos,* discurso, *á la rama de la anatomía descriptiva, que no sólo tiene por objeto el estudio de las modificaciones experimentadas en el huevo despues de la fecundacion, sino que se ocupa de las transformaciones sucesivas y necesarias de éste para constituirse en un sér nuevo, capaz de vivir en el mundo exterior.*

DIVISION.—La embriología comprende el estudio del *desarrollo del huevo,* el *del embrion* y el *del feto.*

Describiremos estos tres puntos del desarrollo del nuevo sér, prévia insercion de un cuadro sinóptico, en el cual exponemos lo más importante de cada uno de ellos.

EL ESTUDIO DE LA EMBRIOLOGÍA COMPRENDE LOS TRES PUNTOS SIGUIENTES:

- **1.º DESARROLLO DEL HUEVO.**
  - Ántes de la fecundacion, que consta de.....
    - Granulaciones del cúmulus próliger.
    - Membrana vitellina ó zona pellúcida.
    - Vitellus ó yema.
    - Vexicula germinativa.
    - Vexicula embriógena ó de Balbiani.
  - Despues de la fecundacion, que comprende la.....
    - Disolucion de las granulaciones del cúmulus próliger.
    - Formacion de vellosidades en la membrana vitellina ó corion primitivo.
    - Segmentacion del vitellus, con.....
      - Ocultacion de la vexicula germinativa.
      - Retraccion de la masa del Vitellus.
      - Aparicion de uno ó dos glóbulos polares.
      - Division de estos en dos glóbulos de segmentacion.
      - Division sucesiva de estos en glóbulos más pequeños.
    - Formacion del blastoderm o por.....
      - Aparicion de un líquido en el centro del óvulo.
      - Aumento gradual del líquido.
      - Emigracion celular centrífuga.
      - Repulsion total de células, formando el blastodermo.
- **2.º DESARROLLO DEL EMBRION**, que abraza el.....
  - Del embrion propiamente dicho, con la forma.....
    - Circular, engrosamiento oscuro, mancha embrionaria ó área germinativa.
    - Oval, con el area opaca, la transparente y la embrionaria; la gotera primitiva, la cuerda dorsal y la hoja media del blastodermo.
    - Embrionaria ó encorvamiento de la placa, dejando una abertura que formará el conducto ónfalo-mesentérico ó vitellino.
  - De las hojas del blastodermo, dividido ya en.....
    - Hoja externa, ó ectodermo, con su.....
      - Porcion externa, con.....
        - El capuchon cefálico.
        - El capuchon caudal.
        - El ámnios, con sus aguas.
        - La vexicula serosa.
        - El corion definitivo.
      - Porcion interna, que se continúa con la placa embrionaria.
    - Hoja media, vascular ó germinativa.
    - Hoja interna ó endodermo con su...
      - Porcion extra-embrionaria ó vexícula umbilical.
      - Porcion intra-embrionaria ó gotera intestinal.
      - Porcion media, que forma parte del conducto ónfalo-mesentérico.
- Del feto propiamente dicho, que es del exclusivo dominio de la fisiología.
- **3.º DESARROLLO DEL FETO**, que abarca el.....
  - De las envolturas ó anejos del mismo, que comprende el.....
    - Estudio de las membranas, llamadas
      - Corion, que tiene
        - Dos caras.
          - Externa.
          - Interna.
      - Ámnios, que ofrece.....
        - Dos caras.
          - Externa.
          - Interna.
      - Allantóides, con.
        - Dos hojas.
          - Externa ó corial.
          - Interna ó amniótica.
    - Estudio del aparato vascular que se divide en.....
      - De la vexícula umbilical, con.....
        - Dos caras.
          - Externa.
          - Interna.
        - Un cuello, que comunica con la gotera intestinal y con la terminacion del intestino delgado.
        - Un fondo, que toca á la vexícula serosa.
        - Vasos ramificados en sus paredes, representados por una vena y una arteria ónfalo-mesentéricas.
      - De la placenta ó placentario, formado por
        - La placenta, dividida en..
          - Maternal ó uterina.
          - Fetal.
        - El cordon umbilical, con su.....
          - Porcion amniótica.
          - Porcion allantóidea.

CAPÍTULO XXI.

DEL DESARROLLO DEL ÓVULO.

Esta parte de la embriología abraza el estudio del óvulo tal como se encuentra *ántes* y *despues de la fecundacion.*

ARTÍCULO LIV.

Del óvulo ántes de la fecundacion.

(Fig. 184).

Definicion.—El óvulo de las mamíferas domésticas *es una vexícula esférica de un décimo de milímetro de diámetro, suspendida en la ovarina líquida de los folículos de Graaf y rodeada del cúmulus próliger, la cual, estando formada de todas las partes de una célula, constituye el elemento orgánico primitivo, que por desarrollos sucesivos dará lugar al nuevo sér.*

Division.—Descomponiendo el óvulo ó elemento generador,

lo encontramos formado de las partes siguientes: 1.º *Membrana vitellina, zona pellúcida,* ó continente de la célula primitiva, y que tiene un céntimo de milímetro de espesor. 2.º *Vitellus* ó *yema,* ó contenido viscoso y turbio con muchas granulaciones oscuras y glóbulos grasientos. 3.º *Vexícula germinativa* ó núcleo hueco, esférico, transparente, susceptible de alterarse con prontitud y situado cerca de un punto de la cara interna de la membrana vitellina. 4.º *Mancha germinativa* ó nucleolo muy brillante alojado en la cavidad de la vexícula germinativa. 5.º *Vexícula embriógena* ó *de Balbiani,* que se nota al lado de ésta.

FIGURA 184.—*Vexícula de Graaf de una mujer de 32 años.*—(BALBIANI). *

ARTÍCULO LV.

Del óvulo despues de la fecundacion.

La accion de los espermatozóides sobre el óvulo produce modificaciones en la constitucion de éste, que han recibido los nombres de *segmentacion del vitellus* y de *formacion del blastodermo.*

Ántes de entrar en materia, y á fin de que se comprenda con más facilidad el estudio de la embriología, apuntaremos algunas consideraciones generales acerca de la fecundacion, aunque para ello tengamos que invadir el vasto campo de la fisiología.

¿Es el flúido espermático el que va al encuentro del óvulo, ó, por el contrario, desciende éste por las vias genitales en donde el sémen ha sido depositado?

La ciencia no ha dicho la última palabra sobre este punto importantísimo de la embriogénia. Lo que puede afirmarse es que el humor fecundante invade todas las mencionadas vias á expensas de las contracciones de las fibras carnosas de la vagina, del útero, de los cuernos y de las trompas, y por medio del movimiento vibrátil de las pestañas del epitelio cilíndrico que tapiza las superficies libres de las mucosas de dichos órganos,

* a. Vexícula germinativa con su mancha.—b. Vexícula embriógena ó de Balbiani.—c. Pared de la vexícula de Graaf.

pudiendo el referido humor llegar hasta las mismas glándulas ovígenas. Y teniendo presente que en muchas especies se verifica la fecundacion fuera de los órganos genitales, parece lógico que en los vertebrados superiores tenga lugar la combinacion de las células espermáticas en cualquier punto del trayecto que necesariamente han de recorrer.

Pero no faltan embriólogos que pretenden probar con argumentos convincentes que la fecundacion solamente puede hacerse en los ovarios.

Fúndanse en que el óvulo sólo se encuentra en condiciones de recibir los espermatozóides en el momento del rompimiento de la vexícula de Graaf, puesto que en este tiempo es cuando se desprovee de la afmósfera de las granulaciones del cúmulus próliger, y cuando el elemento macho puede adherirse á su superficie para atravesar los conductos porosos de la membrana vitellina ó por las micropilas.

Inmediatamente despues, el pequeño huevo se cubre de capas mucosas y albuminosas impermeables, que sólo le facilitan el desliz á lo largo de las trompas falopianas, para que sea conducido á la cavidad del órgano gestador y hácia las vias expulsoras.

§ I. SEGMENTACION DEL VITELLUS. (Figs. 185, 186, 187 y 188).

DEFINICION.—Damos este nombre al *conjunto de fenómenos que pasan en la masa del óvulo, y que tienen por objeto final la*

FIGURAS 185, 186, 187 y 188.—*Óvulos en via de segmentacion y rodeados por la membrana pellúcida, en la cual se hallan adheridos algunos espermatozóides.*—(BISCHOFF). *

* Óvulo con dos glóbulos de segmentacion y dos glóbulos polares, hallándose la zona pellúcida rodeada por la membrana granulosa.

Óvulo con cuatro glóbulos de segmentacion y un glóbulo polar.

Óvulo con ocho glóbulos de segmentacion.

Óvulo en el estado más avanzado de segmentacion.

transformacion de aquel en una infinidad de glóbulos á células nuevas en el interior de la célula madre.

Division.—Los fenómenos que se experimentan en la masa del vitellus son los siguientes: 1.° *Ocultacion ó desaparicion* de la vexícula germinativa. 2.° *Retraccion* de la masa de la yema. 3.° *Aparicion* de *uno ó dos glóbulos polares* en el punto estrangulado del vitellus. 4.° *Division de éste* en dos porciones esferoídeas llamadas *glóbulos de segmentacion,* los cuales están provistos de un núcleo. 5.° *Division sucesiva de estos,* siguiendo el mismo procedimiento de retraccion, hasta que la expresada masa queda transformada en *glóbulos pequeños,* constituidos por un núcleo cubierto de una membrana.

§ II. FORMACION DEL BLASTODERMO.

Etimología y definicion.—El blastodermo, del griego *blastos,* gérmen, y *derma,* piel, *es una túnica celular que aparece alrededor de la cara interna de la membrana vitelina por la repulsion centrífuga de los elementos resultantes de la segmentacion del vitellus.*

Division.—Esta segmentacion y emigracion celular comprende los tiempos siguientes: 1.° *Aparicion de un líquido* en el centro del óvulo, y, por consiguiente, en medio de la masa de células constituidas por la division del vitellus. 2.° *Aumento gradual* de dicho líquido. 3.° *Emigracion de células* hácia fuera por la presion interior que éstas experimentan. 4.° *Completa formacion del líquido central,* que llena casi toda la cavidad del óvulo. 5.° *Repulsion total de las células* hácia la cara interna de la membrana vitellina, las cuales pierden su figura esférica primitiva, y componen una especie de *epitelio pavimentoso,* que cubre á la referida membrana.

Division del blastodermo en hojas.—El epitelio celular de la cara interna de la membrana vitellina, llamado tambien *vexícula blastodérmica,* no tarda á dividirse en *dos hojas:* una *blastodérmica externa* ó *ectodermo,* y otra *blastodérmica interna* ó *endodermo.*—La *primera* tiene sus células casi transparentes, lisas ó un poco granulosas.—La *segunda* difiere de la primera por presentar sus elementos llenos de granulaciones opacas.

CAPÍTULO XXII.

DEL DESARROLLO DEL EMBRION.

Etimología y definicion.—El embrion, del griego *en*, dentro, y *brion*, que crece ó pulula, *es la parte del óvulo segmentado, que no sólo está representado por un engrosamiento de la vexícula blastodérmica y por la delineacion de todas las partes que han de componer el cuerpo del nuevo sér, sino por la formacion de otros aparatos nutritivos y protectores indispensables al crecimiento del mismo.*

Division.—El estudio del embrion comprende: el *desarrollo del embrion propiamente dicho* y el *de las hojas del blastodermo.*

ARTÍCULO LVI.

Del desarrollo del embrion propiamente dicho.

El óvulo presenta en este período de su crecimiento *tres formas principales*, que denominaremos *circular, oval* ó *prolongada* y *curvilínea.*

§ I. FORMA EMBRIONARIA CIRCULAR. (Fig. 189).

Esta forma primitiva del embrion se inicia por un *engrosamiento redondeado* y *oscuro, mancha embrionaria* ó *área germinativa,* la cual es debida á una multiplicacion celular de un punto de la vexícula blastodérmica, y es el sitio en donde se opera la separacion de las dos hojas del blastodermo expresadas anteriormente.



FIGURA 189.—*Huevo con la mancha embrionaria.*—(BISCHOFF). *

§ II. FORMA EMBRIONARIA PROLONGADA. (Fig. 190).

Este desarrollo se verifica á expensas de una proliferacion de las células de las hojas externa y media del blastodermo.



FIGURA 190.—*Huevo con la primera marca del embrion.*—(BISCHOFF). **

La mancha embrionaria aumenta en superficie y en espesor; se hace saliente, y adquiere la forma de un broquel oscuro, que recibe el nombre de *área opaca.* Ésta presenta pronto en su centro un punto claro, denominado *área transparente.* El punto claro se prolonga y se estrangula en su parte media, constituyendo el *área embrionaria.* En medio de ésta aparece una línea oscura denominada *gotera primitiva.* Debajo de la misma gotera se nota un cordon cilíndrico ó *cuerda dorsal,* llamada así por su aspecto, y porque constituirá el ráquis ó espinazo.

En el momento en que se presenta el área opaca del embrion,

---

* 1. Membrana vitellina.—2. Blastodermo.—3. Mancha embrionaria.—4. Sitio en donde el blastodermo se ha dividido en dos hojas.

** 1. Gotera primitiva.—2. Área embrionaria.—3. Área transparente.—4. Área opaca.

se forma la *hoja media del blastodermo* á expensas de los elementos del endodermo.

Todos los fenómenos descritos se pasan dentro de los diez ó doce dias que siguen á la fecundacion; pero estos no habrian tenido lugar si no hubiesen sido simultáneos con otros verificados en la superficie externa del óvulo. Nos referimos á la *disolucion de las granulaciones* del cúmulus próliger, y al *desarrollo de vellosidades* en la cara externa de la membrana vitellina, por medio de las cuales el gérmen se fija en el útero, con objeto de recibir de éste los materiales necesarios para su vida y acrecentamiento. Estas vellosidades, con la membrana que las sostiene, componen el *corion primitivo,* y dan al huevo el aspecto de una castaña cubierta por su cáliz y de siete á nueve milímetros de diámetro.

De modo, que contando de fuera adentro, dicho óvulo consta en este período de su desarrollo, de las *cuatro capas* sobrepuestas siguientes: 1.° *Membrana vitellina erizada de vellosidades.* 2.° *Hoja externa del blastodermo.* 3.° *Hoja media del mismo.* 4.° *Hoja interna.* 5.° *Embrion rudimentario.* Este último no debe contarse como capa, porque es un engrosamiento de las hojas externa y media.

§ III. FORMA EMBRIONARIA CURVILÍNEA.

Cuando el embrion ha completado su alargamiento, y ha adquirido la figura de una suela de zapato ó la de una guitarra, las extremidades y los lados del nuevo sér se doblan hácia el centro y adentro, cuyo fenómeno se suele llamar *encorvamiento de la placa embrionaria.* Las extremidades y los lados inflejos se aproximan, y como estas partes no llegan á tocarse, resulta una abertura, que en union de las porciones tambien inflejas de las hojas externa é interna del blastodermo compondrán el *conducto ónfalo-mesentérico* ó *vitellino.*

ARTÍCULO LVII.

Del desarrollo de las hojas del blastodermo.

Por lo dicho en los párrafos precedentes sabemos ya que el blastodermo se ha dividido en las tres hojas denominadas *externa, media* é *interna*. Completaremos, pues, su estudio, exponiendo lo más importante en los tres párrafos siguientes.

§ I. HOJA EXTERNA DEL BLASTODERMO.

Esta túnica celulosa, además del nombre que tiene referente á su situacion, recibe otros conforme á los usos que la naturaleza le ha asignado. Así es, que se llama *sensitiva,* porque forma el epidérmis y los órganos de los sentidos, y *ectodermo,* porque constituirá el tegumento cutáneo.

La hoja de que tratamos se divide en *porcion externa* y en *porcion interna.*

Porcion externa.—En la época en que el embrion se halla representado por un broquel ó por un escudo, el ectodermo es contínuo con éste, formando parte del mismo, y toca á la cara interna del corion primitivo. Mas cuando la placa embrionaria se encorva inflegiéndose por sus extremidades y por sus lados, dicho ectodermo es arrastrado por la referida placa, y da orígen á *dos pliegues* ó *dobleces:* uno que se llama *capuchon cefálico,* porque cubre la extremidad cefálica del embrion, y otro que se denomina *capuchon caudal,* porque rodea la extremidad opuesta del nuevo sér rudimentario. Estos pliegues, así como los que resultan de la inflexion de los bordes laterales de la placa, se dilatan con mucha rapidez, simulando dos sacos que tienden á ponerse en contacto hácia el dorso del embrion. Por fin llegan á tocarse, permaneciendo unidos el uno al otro por medio de un pedículo nominado *ombligo superior,* el cual une temporalmente la porcion reflejada con el resto de la hoja blastodérmica externa. El pedículo se oblitera; luego se rompe y queda encerrado el embrion en un saco particular que recibe el

nombre de *ámnios*. La porcion no reflejada del ectodermo constituye la *vexícula serosa* que, reemplazando al *corion primitivo*, formará el *definitivo ó secundario*.

Porcion interna.—Es la porcion de hoja externa del blastodermo que queda contínua con la placa embrionaria, y que en el feto dará orígen al epidérmis y sus dependencias pelos, uñas, cuernos, glándulas de la piel, etc., al sistema nervioso central, y á los aparatos de los sentidos.

§ II. HOJA MEDIA DEL BLASTODERMO.

La hoja media del blastodermo, llamada tambien *vascular* ó *germinativa*, porque es el punto en donde se presentan los principales vasos del embrion, y porque formará los órganos del aparato locomotor, es la última que aparece como una dependencia del endodermo. En los primeros tiempos de su existencia, dicha hoja sólo ocupa la extension de la mancha embrionaria; pero las dimensiones de aquella túnica vascular aumentan rápidamente en relacion directa del volúmen del embrion.

Muchos anatómicos creyeron que la hoja germinativa no componia mas que órganos del feto; pero varios autores modernos han demostrado que no sólo desempeña este oficio, sino que envia prolongaciones entre las envolturas fetales, constituyendo la lámina músculo-cutánea del ámnios, la capa conjuntiva del corion definitivo y el tejido unitivo inter-anexial.

§ III. HOJA INTERNA DEL BLASTODERMO.

La hoja interna del blastodermo, llamada tambien *mucosa, intestino-glandular* ó *endodermo*, porque á expensas de sus elementos se desarrollan las membranas mucosas y el intestino con sus glándulas, se divide en *dos porciones* que denominaremos *extra* é *intra-embrionarias*.

El mútuo enlace que existe entre estas dos porciones nos autoriza para describirlas del modo siguiente:

Encorvándose el embrion á manera de una barquilla, encierra necesariamente en su cavidad una parte de la hoja interna del blastodermo. La porcion inclusa y la libre ó externa se comunican por un ancho conducto resultante de la estrangulacion

que el endodermo ha experimentado por el encorvamiento de la placa. La hoja mucosa blastodérmica queda, pues, dividida en *tres porciones* distintas y comunicantes.—La *porcion intra-embrionaria ó gotera intestinal,* que formará el epitelio del intestino, las glándulas anejas á este órgano, el parato respiratorio, los riñones y la vejiga.—La *media,* que se halla comprendida en el ombligo, y compone el conducto *ónfalo-mesentérico.*—La *extra-embrionaria ó vexícula umbilical,* que consiste en un receptáculo que encierra un líquido granuloso apropiado por el feto por medio de los vasos ónfalo-mesentéricos.

La *gotera intestinal* emite de su parte ínfero-posterior una bolsa pequeña, que pronto aumenta de capacidad, y se prolonga arrastrando consigo los vasos umbilicales; atraviesa el ombligo bajo aspecto de conducto estrecho, y vuelve á dilatarse de nuevo para extenderse entre la cara interna del corion y la externa del ámnios. La bolsa que envia la gotera intestinal constituirá la *vejiga de la orina;* el conducto estrecho que salva el ombligo será el *uraco,* y la dilatacion de la bolsa que se coloca entre el corion y el ámnios compondrá la *allantóides.*

Resumiendo cuanto hemos dicho en este capítulo, encontramos en el nuevo sér las capas siguientes: 1.° *Membrana vitellina* doblada interiormente por la *vexícula serosa.* 2.° *Hojas del blastodermo* transformadas en los tres sacos membranosos *ámnios, vexícula umbilical* y *allantóides,* los cuales forman lo que se llama *envolturas ó anejos fetales.* 3.° *Embrion* completamente desarrollado ó *feto,* y que en este período tiene los rudimentos de todas las partes del cuerpo de la especie á que pertenece. 4.° *Aparato vascular,* destinado á establecer las relaciones entre la madre y el hijo que mantiene en su seno.

CAPÍTULO XXIII.

DEL DESARROLLO DEL FETO.

Etimología y definicion.—Damos el nombre de feto, del latin *fœtus, al producto de la fecundacion del óvulo, que no sólo presenta en estado rudimentario todas las partes del cuerpo del nuevo sér, sino que se halla provisto de órganos protectores y nutritivos, destinados á completar el desenvolvimiento de éstas, desde los dos meses de la vida intra-uterina hasta la terminacion de la preñez.*

Division.—El estudio del feto comprende: la *descripcion de su desarrollo* y la de sus *envolturas* ó *anejos.*

ARTÍCULO LVIII.

Del desarrollo del feto propiamente dicho.

El estudio de la formacion y acrecentamiento de las partes que componen los diferentes aparatos orgánicos del nuevo sér es del

dominio exclusivo de la fisiología, y, por consiguiente, pasamos en silencio cuanto concierne á este extenso y curiosísimo punto científico.

ARTÍCULO LIX.

De los anejos ó envolturas fetales.

El estudio de los anejos del nuevo sér abraza: la *descripcion de las membranas* y la *del aparato vascular*.

§ I. MEMBRANAS DEL FETO.

Las membranas que protegen al nuevo sér son las *tres* siguientes: 1.° *Corion*. 2.° *Ámnios*. 3.° *Allantóides*.

1.° Corion. (Fig. 191 y 192).

Etimología y definicion.—El corion, del griego *korion*, envoltura exterior, *es la membrana más externa del feto, de figura y aspecto del intestino ciego y de naturaleza celulosa particular; cuya membrana, extendiéndose por todos los ámbitos de la cavidad de la matriz, constituye un saco, que no sólo encierra en su interior á las demás envolturas y al gérmen desarrollado, sino que fija el aparato fetal á la mucosa del útero.*

Division.—El corion presenta *una cara externa* y *otra interna*.

La *cara externa* está sembrada de tuberculillos rojizos formados por los penachos ó borlas placentarias; se adhiere á la mucosa uterina, y entre las dos membranas suele depositarse un líquido sanguinolento ó lactecente.—La *interna* se halla cubierta por la superficie opuesta de la allantóides, y se une íntimamente con ésta por medio de las ramificaciones vasculares del cordon que penetran en el espesor del corion y por tejido conjuntivo finísimo inter-anexial. Hácia el punto de insercion del cordon vascular, dichas membranas quedan separadas por un espacio cónico ocupado por la vexícula umbilical.

Estructura y desarrollo.—La envoltura exterior del nuevo

sér se halla representada por la *membrana vitellina,* cubierta por fuera por una capa de células procedentes de la trompa ó del útero. Este *corion primitivo* es sustituido por la hoja blastodérmica externa ó *vexícula serosa,* constituyendo el corion *secundario* ó *definitivo,* el cual está privado de vasos hasta que se desarrolla la allantóides.

El corion, completamente desarrollado, consta de *tres capas: epitélica, conjuntiva* y *mucosa.*—La *capa epitélica* ó *externa* se encuentra formada de células cilíndricas, uniformes, y dispuestas en una sola série, conteniendo algunas de éstas granulaciones grasientas.—La *capa conjuntiva* ó *media* es una trama floja de materia unitiva amarillenta con células esféricas y estrelladas, suspendidas en un líquido albuminoso abundante, y en la cual se ven además partículas irregulares de fosfato tribásico de cal, llamadas *placas coriales,* destinadas, segun Dastre, á la osificacion de los cartílagos fetales.—La *capa mu-*

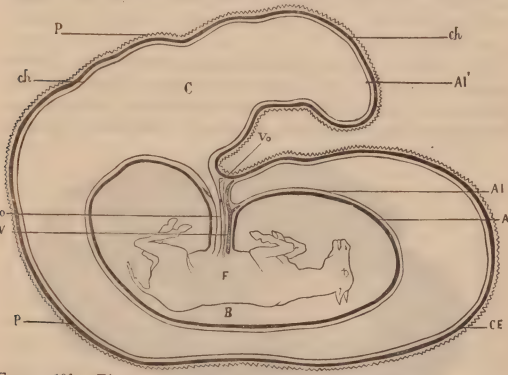

FIGURA 191.—*Figura esquemática que manifiesta las diferentes partes del feto de yegua, hácia la mitad de la gestacion.*—(CHAUVEAU). *

* P, P. Placenta.—Ch. Ch. Corion.—Al' Hoja externa de la allantóides.—Al. Hoja interna de la misma.—o. Uraco.—C. Cavidad de la allantóides.—A. Ámnios.—B. Cavidad del ámnios.—V o. Vestigios de la vexícula umbilical.—V. Vasos del cordon umbilical.—F. Feto.

cosa ó interna es de sustancia gelatinosa, sirviendo de medio de union del corion con la allantóides.

2.º Ámnios. (Fig. 192).

Etimología y definicion.—El ámnios, del griego *ymen* y *amnios*, membrana y cordero, *es una especie de bolsa ovoídea y celulosa que, hallándose flotante en el interior del corion, y separada de la piel del feto por el humor amniótico, tiene el oficio de mantener en suspension al óvulo fecundado, desde las primeras semanas de su vida intra-uterina hasta la época del parto.*

Division.—La envoltura fetal que nos ocupa tiene *una cara externa* y *otra interna.*

La *cara externa* se adhiere débilmente á la hoja contraria del saco allantoídeo; se halla recorrida por muchos vasos flexuosos cubiertos de un barniz de gelatina de Wharton, y forma una vaina al cordon vascular en las inmediaciones del ombligo.—La *interna* es completamente lisa; se une á la piel de la region umbilical del feto, y está lubrificada por el *humor amniótico ó aguas del ámnios.*

Este líquido es lactecente en el estado embrionario, y transparente, citrino ó un poco rosado en el período fetal. Su cantidad está en razon inversa del desarrollo del feto, y ofrece en su composicion gran cantidad de agua, que contiene en disolucion

Figura 192.—*Vista del saco corial en un feto de yegua.* (Chauveau). *

* A. Cuerpo del saco.—B, C. Cuernos del mismo.

ó en suspension las sustancias siguientes: albúmina, cloruro de sódio, sulfato y fosfato de cal, úrea, azucar, partículas de meconio escapadas del intestino del nuevo sér, y placas epidérmicas desprendidas de las envolturas córneas de los dedos.

Estructura.—El ámnios está formado de *tres capas: conjuntiva, fibro-muscular* y *epitélica*.—La *capa conjuntiva* ó *externa* es muy fina, y adhiere el ámnios á la allantóides.—La *fibro-muscular* ó *media* consiste en una mezcla de tejido laminar poco condensado y de fibras carnosas lisas.—La *epitélica* ó *interna* es pavimentosa simple. En esta capa se notan frecuentemente unas masas pequeñas, blanquecinas y opacas, compuestas de células glicógenas, que toman un tinte oscuro por la accion del yodo.

3.° Allantóides. (Fig. 191).

Etimología y definicion.—La allantóides, del griego *allas*, salchicha, y *eidos*, semejanza, porque en los rumiantes tiene el aspecto de una tripa, *es una membrana delgada y muy ancha, que no sólo tapiza toda la cara interna del corion, sino que se refleja alrededor del punto de insercion del cordon umbilical para extenderse por la superficie externa del ámnios, transformando á éste en una víscera y al saco corial en una cavidad serosa, en donde se halla contenido el humor allantoideo, destinado á mantener en suspension al feto hasta los últimos momentos de su vida intra-uterina.*

Division.—Dicha membrana está formada de *dos hojas:* una *externa* ó *corial*, y otra *interna* ó *amniótica*.

La *hoja externa* ó *corial* se halla tan adherida á la superficie interna del corion, que sólo puede ser aislada á colgajos y con mucha dificultad. Esta adherencia desaparece alrededor del cordon umbilical y de las primeras divisiones vasculares.—La *hoja interna* ó *amniótica* establece la fijeza con la superficie externa del ámnios, por medio de bridas de tejido conjuntivo laxo, que se rompen fácilmente.

La gran cavidad del saco allantoídeo se comunica con el interior de la vejiga por un conducto dividido en *dos porciones:* una *ancha*, que se encuentra en la porcion amniótica del cordon umbilical, cuyas paredes son contínuas con la hoja amniótica de la allantóides y con la corial de la misma membra-

na, y otra *estrecha ó uraco,* que es un tubo músculo-membranoso, extendido desde el ombligo hasta el punto más saliente de la vejiga, y acompañado lateralmente por las arterias umbilicales. Dedúcese de lo que acabamos de exponer, que la cavidad del saco allantoídeo, no sólo contiene el líquido elaborado por la membrana, sino que es un depósito de la orina del feto.

El *humor allantoídeo* es incoloro y transparente al principio, ambreado despues, y de color pardo y turbio en el último período de la gestacion. La propiedad que tiene de emulsionar las grasas nos demuestra que es muy alcalino. La masa de este flúido aumenta en razon directa del desarrollo del feto, y mantiene en disolucion albúmina, úrea, sales y azucar. Además de estas sustancias, encontramos flotando en el humor de referencia lo que se llama

Hipomanes.—Damos este nombre á unos cuerpos de color más ó ménos oscuro, irregulares y del diámetro de un duro, de volúmen variable, gruesos por el centro y delgados por su circunferencia, únicos ó múltiples, libres ó pediculados, de consistencia glutinosa, y cuya formacion y usos son puramente hipotéticos.

§ II. APARATO VASCULAR DEL FETO.

Los órganos destinados á mantener la nutricion del nuevo sér componen dos aparatos secundarios, que llamaremos *de la vexícula umbilical* y *placentario.*

1.° Aparato de la vexícula umbilical. (Fig. 191).

Definicion.—Denomínase así *una bolsa prolongada y piriforme, del tamaño de un garbanzo, de color rojizo, muy fina y célulo-vascular, situada en el infundibulum de la extremidad del cordon umbilical procedente de la porcion extra-embrionaria de la hoja interna del blastodermo, y encierra el líquido formado por la segmentacion del vitellus, que sirve de alimento al nuevo sér en el primer mes de su vida interior.*

Division.—La vexícula umbilical presenta *una cara externa* y *otra interna, un cuello* y *un fondo.*

La *cara externa* se halla en contacto con la vexícula serosa, que más tarde constituirá el corion definitivo.—La *interna* está

humedecida por el líquido resultante de la segmentacion del vitellus, y que sirve de alimento durante el primer mes de la vida del nuevo sér.—El *cuello* comunica y es contínuo con la gotera intestinal y con la terminacion del intestino delgado.—El *fondo* ó *extremidad terminal* toca á la misma membrana que la cara externa.

Estructura y desarrollo.—La composicion de la vexícula umbilical es puramente celular, y sus paredes sostienen una red de vasos constituida por la terminacion de una arteria particular que viene de la mesentérica anterior y por el orígen de una vena correspondiente, que desagua en la porta. *Estos vasos,* llamados *ónfalo-mesentéricos,* son los que mantienen la circulacion de los líquidos nutritivos en los primeros tiempos de la existencia del producto genital de la hembra.

Añadiremos á lo expuesto en la definicion y en la division acerca de la procedencia de dicha vexícula, que esta bolsa es, en los últimos meses de la preñez, notable por su decrecion, y se encuentra reducida á un filamento rojo-oscuro y delgado. Los vasos ónfalo-mesentéricos, obedeciendo al mismo movimiento atrófico, se hallan representados solamente por la arteria que ha tomado el aspecto filiforme.

2.° Aparato placentario.

Este aparato comprende la *placenta* y el *cordon umbilical.*

A. *Placenta.* (Fig. 191.P).

Etimología y definicion.—La placenta, del griego *plakons,* torta, llamada así porque en la mujer tiene el aspecto de una masa blanda, esponjosa y reniforme, *es un órgano irregular de color rojo-oscuro, situado entre el corion y la matriz, compuesto de un número considerable de tubérculos célulo-vasculares, esparcidos por la superficie externa de esta membrana, y constituye el medio más eficaz para establecer las relaciones necesarias entre el feto y el útero.*

Division.—La placenta puede ser *maternal* ó *uterina* y *fetal.*

La *placenta maternal* está representada por cavidades foliculares que se forman durante la preñez al lado de las glándulas vexiculosas y permanentes de la mucosa respectiva, las cuales sirven para dar fijeza á la placenta fetal, estableciendo las mútuas é indispensables relaciones del hijo con la madre.

La *placenta fetal* de los solípedos se halla constituida de una infinidad de tubérculos célulo-vasculares, que á manera de vegetaciones están esparcidos con profusion por casi toda la superficie externa del corion.

El número máximo de los tubérculos referidos se encuentra en la zona en que las principales divisiones de los vasos del cordon se aplican á dicho corion, disminuyendo de volúmen y de cantidad hácia el fondo de los cuernos del útero y hácia el cuello de mismo órgano.

Estos tubérculos tienen un conjunto de vellosidades cortas y simples, que penetran en las cavidades foliculosas de la matriz. Las ramificaciones de los vasos del cordon son las que dan á las vegetaciones y vellosidades su color rojo característico.

Estructura y desarrollo.—Las vellosidades placentarias están constituidas por un tejido semejante al del corion, cuya materia unitiva sostiene las redes vasculares, encontrándose todo protegido por un epitelio de células cilíndricas.

Es opinion, ya generalmente admitida, que los vasos preexisten á las vellosidades. No desarrollándose éstas, pues, por verdaderas excresencias de la superficie externa del corion, sino á expensas de las exudaciones vasculares, se comprende que la membrana externa del feto debe ser repelida hácia su cavidad para dar colocacion al aparato que se forma en la superficie externa del saco corial. Dedúcese tambien de la teoría de Dastre tres hechos importantes: 1.° Que la placenta aparece ántes que la allantóides, que es la destinada á llevar los vasos fetales desde el ombligo hasta el corion. 2.° Que los dos sistemas capilares de la madre y del hijo no se hallan separados mas que por las paredes tenuísimas que los componen y por el epitelio de las vellosidades y de los folículos. 3.° Que estos dos sistemas de tubos no se fusionan jamás, y que los cambios de materiales líquidos que se operan entre la hembra y su producto genital, tiene lugar por un simple efecto ósmico.

B. *Cordon umbilical.* (Fig. 191.V).

Definicion.—Damos este nombre *á un órgano cilindróide y retorcido sobre sí mismo, formado principalmente por dos arterias y una vena unidas por tejido mucoso; cuyos vasos, extendiéndose desde el ombligo hasta las membranas más distantes*

del feto, sirven para trasportar la sangre de éste á la placenta y vice versa.

Division.—Suponemos al cordon umbilical compuesto de *dos porciones:* una *amniótica* y otra *allantoídea.*

La *porcion amniótica* es la más larga, retorcida como los cabos de una cuerda, y cubierta por una vaina formada por el ámnios, que se confunde alrededor del ombligo con la piel del feto.—La *porcion allantoídea* es mucho más corta, ménos retorcida, envuelta por la vaina que establece la continuidad entre las dos hojas de la allantóides, y termina ramificada, fijándose en la pared superior del saco corial.

Estructura.—Dicho cordon está formado por dos arterias y una vena rodeadas y enlazadas por medio de una capa gruesa de gelatina de Wharton.

Las *arterias umbilicales* nacen de la ilíaca interna; caminan por los lados de la vejiga hasta el ombligo; atraviesan este orificio; llegan á la extremidad terminal de la primera porcion del cordon; envian algunos ramitos á las paredes del saco amniótico; se continúan hasta la extremidad de la porcion allantoídea del mismo cordon, y concluyen por diferentes ramas coriales ó placentarias.—Los *ramitos amnióticos* son muy flexuosos y en corto número, y se hallan comprendidos entre la hoja allantoídea y el ámnios, para penetrar en el espesor de esta última membrana.—Las *ramas coriales* ó *placentarias* son mucho más numerosas y gruesas. Parten de la extremidad final del cordon; se dirigen divergentes, serpeando por entre el corion y la hoja externa de la allantóides, y constituyen una espesa red, de la cual proceden los capilares que penetran en las vellosidades de la placenta. Todos estos se comunican con otro órden de capilares, que dan orígen al vaso que vamos á describir.

La *vena umbilical* nace por tubos tenuísimos que arrancan del seno de las vellosidades placentarias. Estas raices venosas, convergiendo entre el corion y el ámnios, componen una red de ramitos más gruesos y más numerosos que los que forman la red arterial. De esta arborizacion parten dos venas, reunidas muy pronto en un solo tronco, que acompaña á las dos arterias en las dos porciones del cordon. El tronco venoso llega al ombligo; salva este orificio; camina adelante por la cara interna de la pared abdominal; entra en el hígado, y desagua en la vena

porta. De esta union vascular resulta un solo tronco que da orígen á las venas subhepáticas. En los demás animales domésticos la vena umbilical se divide en *dos ramas:* una que penetra en el hígado para unirse á la porta, como en los solípedos, y otra que termina directamente en la cava posterior, y que recibe el nombre de *conducto venoso* ó *de Arantio.*

Diferencias de los anejos del feto.—El *corion definitivo* de la *Vaca,* de la *Oveja* y de la *Cabra* reemplaza completamente al primitivo, y se divide en *dos porciones*: una (corion læve) que, colocándose en los espacios inter-placentarios, toca al útero; otra (corion frondosum) que sostiene las placentas.—El de la *Cerda* no tiene un cuerpo y dos cuernos, sino que afecta la forma de un saco prolongado, cuyas extremidades se ponen en relacion con las envolturas del feto más próximo.—El de la *Perra* y de la *Gata* es semejante al de la cerda.

La *allantóides* de la *Vaca,* de la *Oveja,* de la *Cabra* y de la *Cerda* representa una cavidad prolongada, cuya parte media recibe la insercion del pedículo que la continúa con el uraco, y cuyas extremidades ocupan los dos cuernos del corion.—La de la *Perra* y de la *Gata* es muy semejante á la de la yegua.

El *ámnios* de las *hembras rumiantes* domésticas se parece al de la yegua; pero es susceptible de dividirse en dos capas provistas de placas.—El de la *Cerda* no tiene placas ni las células del de las hembras rumiantes.-El de la *Perra* y de la *Gata* está, como en la yegua, tapizado por la hoja interna de la allantóides.

La *placenta* de la *Vaca* no se encuentra esparcida uniformemente por la superficie externa del corion, sino que presenta unos sesenta cuerpos vasculares, diseminados sin órden y fijos en los *cotiledones* de la mucosa uterina.—La de la *Oveja* y de la *Cabra* es muy parecida á la de la vaca.—La de la *Cerda* es muy semejante á la de la yegua.—La de la *Perra* y de la *Gata* se halla representada por una banda gruesa, esponjosa, rojo-lívida en su centro y verdosa en sus bordes, la cual rodea circularmente la parte media del corion.

El *cordon umbilical* de la *Vaca,* de la *Oveja,* de la *Cabra* y de la *Cerda* se halla formado de dos arterias y de dos venas; pero estas últimas componen un solo tronco al nivel del ombligo.—El de la *Perra* y el de la *Gata* se divide, como en la yegua, en dos porciones.

La *vexícula umbilical* de la *Vaca,* de la *Oveja,* de la *Cabra* y de la *Cerda* se atrofia por completo y con mucha rapidez.—La de la *Perra* y de la *Gata* subsiste muy desarrollada durante todo el tiempo de la gestacion.

HUEVO DE LAS AVES.

Cuando el huevo* de las aves abandona su racimo presenta las mismas partes que el óvulo de las hembras mamíferas, no difiriendo del de éstas mas que por su enorme volúmen. Emigrando por el oviducto, se provee primero de una capa gruesa de albúmina; luego adquiere otra capa que, condensándose, forma una membrana blanquecina, y, por último, es envuelto de un barniz de materia calcárea que compone la cáscara, quedando así constituido lo que en lenguaje vulgar conocemos con el nombre de *huevo propiamente dicho.*

El *huevo de las aves* (fig. 193) está, pues, formado del *óvulo* y de las *materias accesorias.*

Óvulo.—Éste consta de las partes siguientes: 1.° *Membrana vitellina,* que es proporcionalmente más delgada que la de las mamíferas. 2.° *Cicatrícula* ó *placa germinativa de Pander,* ó engrosamiento blanquecino, situado en un punto de la superficie interna de la membrana vitellina. 3.° *Vexícula germinativa* ó *de Purkinje,* que consiste en un cuerpo pequeño y vexiculoso, encerrado en el espesor de la cicatrícula. 4.° *Yema* ó *vitellus,* representado por una sustancia amarilla y granugienta que llena la cavidad de la referida

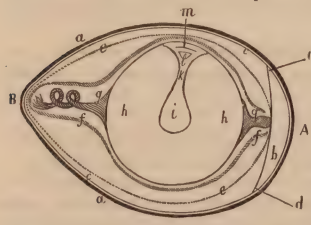

FIGURA 193.—*Huevo del ave.*—(BAER).

* A. Polo obtuso del huevo.—B. Polo agudo.—a, a. Cáscara.—b. Cámara aérea.—d, d. Repliegues de la membrana testácea, entre los cuales está comprendida la cámara aérea.—c. Membrana testácea.—e, e, f. Albúmina ó clara.—g, g. Ligamentos de la yema llamados chalazas.—h, h. Yema ó vitellus.—i, k. Masa en forma de botella de largo cuello.—l. Vexícula germinativa.—m. Cicatrícula.

membrana. En el centro del vitellus se distingue la *látebra de Purkinje ó núcleo de Pander,* que consiste en una masa en forma de botella, cuyo cuello se apoya en la cicatrícula.

La yema del huevo de las aves presenta además al nivel de la cicatrícula *dos hojas:* la *externa* está compuesta de células poligonales aplicadas las unas á las otras, y entre las cuales se nota una cavidad llena de esferas de segmentacion; es decir, células redondas, granulosas y con núcleo. El resto de la masa vitellina se halla formado de *granulaciones morenas* y brillantes y de *cuerpos esféricos* insensibles al yodo, solubles en el aceite de yema y en el alcohol, precipitables por el agua y polarizantes por medio de glóbulos de lecitina.

El Vitellus del huevo de las aves ha recibido el nombre de *meroblasto,* porque sólo entra á formar el embrion la parte que hemos llamado esferas de segmentacion, sirviendo lo demás de la masa para nutrir á este último. En el vitellus de las mamíferas acontece todo lo contrario, por cuyo motivo se ha denominado *hoboblasto.*

Materias accesorias.—Éstas son las siguientes: 1.° *Clara.* 2.° *Chalazas.* 3.° *Membrana testácea.* 4.° *Cámara aérea.* 5.° *Cáscara.*

La *clara del huevo* es una masa de albúmina, dispuesta alrededor de la yema en tres capas de diferente densidad, las cuales han sido agrupadas en otros tantos tiempos del descenso del óvulo á lo largo del oviducto.

Las *chalazas* son unas especies de ligamentos albuminosos, que bajo forma espiral fijan la yema á la cubierta siguiente.

La *membrana testácea* es una capa blanca y opaca, formada de materia conjuntiva, cuyas pequeñas mallas se hallan ocupadas por aire atmosférico, y se encuentra cubriendo toda la masa albuminosa y la superficie interna de la capa siguiente.

La *cáscara* es la cubierta sólida brillante, calcárea y exterior del huevo, la cual presenta un número considerable de cavidades pequeñas, que se abren en su superficie externa. Dicha cubierta está compuesta de varias capas de materia caliza, tanto más sólidas y numerosas, cuanto más expuesto ha de hallarse el huevo á la accion de los agentes atmosféricos.

FIN DE LA ANATOMÍA.

ÍNDICE

DE LAS

MATERIAS CONTENIDAS EN ESTE TOMO.

Páginas.

SARCOLOGÍA.

Etimología y definicion de esta rama de la Anatomía 5
Division de la misma 5

MIOLOGÍA Ó MIOGRAFÍA:

Etimología y definicion de esta rama 7
Division de la misma 7
CAPÍTULO PRIMERO.—De los músculos del tronco 9
Artículo primero.—De los músculos de la parte media del tronco . 9
Regiones en que estos se dividen 9
§ I. Region subcutánea con su solo músculo 11
„ II. Region cervical y su division. 17
A. Region cervical superior con sus diez y siete músculos . . 17
B. Region cervical inferior con sus diez músculos 27
§ III. Region espino-dorso-lumbar con sus siete músculos. . . 36
„ IV. Region costal con sus cincuenta y cuatro músculos . . . 43
„ V. Region axilar con sus cuatro músculos 46
„ VI. Region abdominal y su division 49
A. Region abdominal superior con sus nueve músculos . . . 50
B. Region abdominal anterior con su solo músculo diafragma. 53
C. Region abdominal inferior con sus cinco músculos. . . . 56
Artículo II.—De los músculos de la extremidad anterior del tronco 66
Regiones en qué estos se hallan agrupados 66
§ I. Region auricular con sus diez músculos 68
„ II. Region timpánica con sus dos musculitos 71

Páginas.

§ III. Region maxilar ó masetérica y su division 72
A. Region maxilar externa con sus dos músculos. 72
B. Region maxilar interna con sus tres músculos 74
§ IV. Region hioídea con sus seis músculos 76
„ V. Region lingual con sus cinco pares de músculos. 79
„ VI. Region palatina con sus cuatro pares de músculos. . . . 81
„ VII. Region faríngea con sus siete pares de músculos. . . . 82
„ VIII. Region laríngea con sus ocho músculos 84
„ IX. Region palpebral con sus tres músculos 86
„ X. Region ocular con sus siete músculos. 87
„ XI. Region facial con sus trece músculos 89
Artículo III.—De los músculos de la extremidad posterior del tronco 94
Regiones en que estos se encuentran agrupados. 94
§ I. Region coccígea con sus cuatro músculos pares 95
„ II. Region anal con sus dos músculos. 97
„ III. Region genital del macho y su division 98
A. Region testicular con su solo cremáster 98
B. Region uretral con sus cuatro músculos. 98
§ IV. Region genital de la hembra con sus dos músculos impares. 100
CAPÍTULO II.—De los músculos de los miembros 101
Artículo IV.—De los músculos de los miembros anteriores. . . . 101
Regiones en que estos se hallan agrupados 102
§ I. Region escapular y su division 102
A. Region escapular externa con sus cuatro músculos . . . 103
B. Region escapular interna con sus cuatro músculos. . . . 108
§ II. Region humeral y su division 112
A. Region humeral anterior con sus dos músculos 113
B. Region humeral posterior con sus cinco músculos 115
§ III. Region radial y su division. 118
A. Region radial anterior con sus cuatro músculos. 118
B. Region radial posterior con sus cinco músculos 123
§ IV. Region metacarpiana con sus cuatro musculitos 136
Artículo V.—De los músculos de los miembros posteriores. . . . 139
Regiones en que están agrupados 139
§ I. Region coxal y su division. 140
A. Region coxal superior con sus tres músculos. 141
B. Region coxal inferior con sus cinco músculos 144
§ II. Region femoral ó crural y su division 147
A. Region femoral anterior con sus tres músculos 147
B. Region femoral posterior con sus tres músculos 151
C. Region femoral interna con sus cinco músculos. 154
§ III. Region tibial y su division 160
A. Region tibial anterior con sus tres músculos. 160
B. Region tibial posterior con sus seis músculos. 164
§ IV. Region metatarsiaua con sus cinco musculitos 176

Páginas.

ESPLANOLOGÍA Ó ESPLANOGRAFÍA.

Etimología y definicion de esta rama de la Anatomía 179
Division de la misma en tres aparatos. 179
CAPÍTULO III.—Del aparato digestivo ó de la digestion. 181
Division de éste en dos grandes porciones 181
Artículo VI.—De la porcion anti-diafragmática de dicho aparato . 185
§ I. Cavidad de la boca con las partes que la componen. . . . 186
„ II. Faringe 197
„ III. Esófago 199
„ IV. Glándulas salivales. 201
Artículo VII.—De la porcion posti-diafragmática del aparato digestivo 211
§ I. Cavidad abdominal 212
„ II. Peritoneo. 213
„ III. Estómago 218
„ IV. Intestino. 224
„ V. Hígado 237
„ VI. Páncreas. 246
„ VII. Bazo. 247
CAPÍTULO IV.—Del aparato respiratorio ó de la respiracion 267
Artículo VIII.—De los órganos mecánicos de la respiracion . . . 269
§ I. Cavidad torácica 269
„ II. Pleuras 272
Artículo IX.—De los órganos físicos ó aeríferos de la respiracion. 274
§ I. Fosas ó cavidades nasales 275
1.° Narices ú hollares 275
2.° Fosas nasales propiamente dichas 276
3.° Senos 278
§ II. Faringe 279
„ III. Laringe. 279
„ IV. Tráquea ó traquearteria 286
„ V. Brónquios 289
Artículo X.—De los órganos químicos de la respiracion 290
Pulmones 291
Artículo XI.—De los órganos anejos al aparato de la respiracion . 293
1.° Cuerpo ó gánglio tiróides 293
2.° Timo ó timus 294
CAPÍTULO V.—Del aparato urinario 301
Artículo XII.—De los órganos secretores de la orina ó riñones. . 303
„ *XIII.*—De los órganos conductores de la orina ó uréteres 309
„ *XIV.*—De los órganos reservadores de la orina ó vejiga . 310
„ *XV.*—De los órganos expulsores de la orina ó uretra . . 313
„ *XVI.*—De los órganos anejos al aparato urinario ó cápsulas anteronales 313

Páginas.

ANGIOLOGÍA Ó ANGIOGRAFÍA.

Etimología y definicion de esta rama de la Anatomía 315

CARDIOLOGÍA Ó CARDIOGRAFÍA.

Etimología y definicion de esta parte de la angiología 315
Capítulo VI. Del corazon 317

ARTERIOLOGÍA Ó ARTERIOGRAFÍA.

Etimología y definicion de esta parte de la angiología 336
Capítulo VII.—De la arteria pulmonar. 337
„ VIII.—De la arteria aorta 339
Artículo XVII.—De la arteria aorta primitiva y sus divisiones. . 340
„ XVIII.—De la arteria aorta anterior 341
„ XIX.—De los troncos braquiales ó arterias axilares . . 343
§ I. Ramas intra-torácicas de la arteria axilar. 345
„ II. Ramas extra-torácicas de la misma. 348
„ III. Arteria humeral 349
Artículo XX.—De las arterias carótidas primitivas. 362
§ I. Arteria occipital 365
„ II. Arteria carótida interna 370
„ III. Arteria carótida externa 372
Artículo XXI.—De la arteria aorta posterior 386
§ I. Ramas parietales de esta arteria 388
„ II. Ramas viscerales del mismo tronco 389
Artículo XXII.—De las arterias ilíacas internas 401
„ XXIII.—De las arterias ilíacas externas 408
§ I. Arteria femoral 409
„ II. Arteria poplítea 413

FLEBOLOGÍA Ó FLEBOGRAFÍA.

Etimología y definicion de esta parte de la angiología. 420
Capítulo IX.—De las venas de la circulacion pequeña ó pulmonares 421
„ X.—De las venas de la circulacion grande 425
Artículo XXIV.—De las venas cardíacas 425
„ XXV.—De la vena cava anterior 426
§ I. Venas yugulares 427
„ II. Venas axilares 436
Artículo XXVI.—De la vena cava posterior 441
§ I. Venas diafragmáticas 443
§ II. Vena porta 444
„ III. Venas renales ó emulgentes 447
„ IV. Venas espermáticas 447
„ V. Venas lumbares 447
„ VI. Venas ilíacas primitivas ó pelvi-crurales 447

Páginas.

ANGIOLEUCOLOGÍA Ó ANGIOLEUCOGRAFÍA.

Etimología y definicion de esta parte de la angiología 452
CAPÍTULO XI.—De los vasos linfáticos 453
Artículo XXVII.—Del conducto torácico. 454
§ I. Linfáticos del miembro posterior, de la pélvis, de las paredes del vientre y de los órganos pélvi-inguinales.. . . . 455
§ II. Linfáticos de las vísceras abdominales. 459
„ III. Gánglios y vasos linfáticos de los órganos contenidos en la cavidad torácica 461
§ IV. Gánglios y vasos linfáticos de las paredes del pecho. . . 461
„ V. Vasos linfáticos de la cabeza, del cuello y del miembro anterior 462
Artículo XXVIII.—De la gran vena linfática. 464

NEUROLOGÍA Ó NEUROGRAFÍA.

Etimología y definicion de esta rama de la Anatomía. 469
CAPÍTULO XII.—De los órganos protectores del aparato nervioso. . 471
Artículo XXIX.—Del estuche huesoso cráneo-vertebral. 473
Conducto raquídeo 473
Cavidad del cráneo. 473
Artículo XXX.—De las membranas ó meninges. 474
§ I Meninges medulares 474
„ II. Meninges encefálicas. 476
Artículo XXXI.—De los espacios subaracnoídeos 478
„ *XXXII.*—Del líquido céfalo-raquídeo. 479
„ *XXXIII.*—De las granulaciones meníngeas. 480
CAPÍTULO XIII.—De los órganos esenciales del aparato nervioso. . 481
Artículo XXXIV.—De la médula espinal. 483
„ *XXXV.*—Del encéfalo ó masa encefálica. 488
§ I. Istmo encefálico 488
„ II. Cerebelo. 501
„ III. Cerebro. 504
Artículo XXXVI.—De los nervios ó cordones nerviosos.. . . . 515
§ I. Nervios craneales, encefálicos ó cerebrales. 515
„ II. Nervios raquídeos, vertebrales ó medulares. 547
Nervio diafragmático ó frénico. 555
Plexo braquial ó cérvico-dorsal con sus catorce ramos.. . . . 555
Plexo crural ó lumbo-sacro con sus divisiones. 569
§ III. Nervio gran-simpático. 579

APARATOS DE LOS SENTIDOS Ó ESTHESIOLOGÍA.

Etimología y definicion de esta rama de la Anatomía. 593
CAPÍTULO XIV.—Del sentido del tacto. 595

Páginas.

Artículo XXXVII.—De la piel ó tegumento externo. 595
„ *XXXVIII.*—De los apéndices tegumentarios. 596
1.° Pelos. 596
2.° Espejuelos 597
3.° Espolones 597
4.° Cascos. 597
Capítulo xv.—Del sentido del gusto 613
Capítulo xvi.—Del sentido del olfato 615
Capítulo xvii.—Del sentido de la vista. 617
Artículo XXXIX.—De los órganos esenciales de la vista. . . . 618
§ I. Partes continentes ó membranas del ojo. 620
1.° Esclerótica ó córnea opaca 620
2.° Córnea transparente. 623
3.° Coróides ó membrana negra. 621
4.° Íris ó diafragma ocular. 626
5.° Retina ó membrana nerviosa. 627
§ II. Partes contenidas ó medios transparentes del ojo. . . . 630
1.° Cuerpo ó humor vítreo. 630
2.° Cristalino ó lente cristalina. 631
3.° Humor acuoso. 633
Artículo XL.—De los órganos protectores de la vista. 634
§ I. Cavidad orbitaria 635
„ II. Músculos motores oculares. 635
„ III. Velos protectores ó párpados. 635
„ IV. Aparato lagrimal. 639
Capítulo xviii.—Del sentido del oido 643
Artículo XLI.—Del oido externo ú oreja 645
§ I. Cuenca ó pabellon. 645
„ II. Conducto auditivo externo. 647
Artículo XLII.—Del oido medio ó caja del tambor. 647
§ I. Caja del tambor propiamente dicha. 648
„ II. Trompa de Eustaquio. 650
„ III. Bolsa gutural. 651
Artículo XLIII.—Del oido interno ó laberinto. 652
§ I. Laberinto huesoso. 653
„ II. Laberinto membranoso. 655
„ III. Ramas terminales del nervio auditivo. 657
„ IV. Líquidos laberínticos. 657

APARATOS GENITALES Ó DE LA GENERACION.

Definicion de esta rama de la Anatomía. 659
Capítulo xix.—Del aparato genital del macho. 661
Artículo XLIV.—De los órganos secretores del sémen. 663
1.° Envolturas ó bolsas testiculares. 663
2.° Testículos ó testes. 666

Páginas.

Artículo XLV.—De los órganos conductores del sémen. 672
1.° Epidídimo 672
2.° Conducto deferente 673
Artículo XLVI.—De los órganos receptores del sémen. 674
1.° Vexículas seminales. 674
2.° Conductos eyaculadores. 676
Artículo XLVII.—De los órganos excretores del sémen 676
1.° Uretra. 676
2.° Pene ó verga 679
Artículo XLVIII.—De los órganos accesorios á dicho aparato . . 682
1.° Vexícula media 682
2.° Próstata. 683
3.° Glándulas de Cowper 683
Capítulo xx.—Del aparato genital de la hembra. 691
Artículo XLIX.—De los órganos productores del óvulo. 693
Ovarios. 693
Artículo L.—De los órganos conductores del óvulo. 699
Trompas de Falopio, uterinas ú oviductos. 699
Artículo LI.—Del órgano gestador. 700
Útero ó matriz, ... 700
Artículo LII.—De los órganos copuladores y expulsores del feto. 703
Vagina 703
Vulva. 704
Artículo LIII.—De los órganos secretores y excretores de la leche. 706

EMBRIOLOGÍA Ó EMBRIOGRAFÍA.

Etimología y definicion de esta rama de la Anatomía 713
Capítulo xxi.—Del desarrollo del óvulo. 715
Artículo LIV.—Del óvulo ántes de la fecundacion. 715
„ *LV.*—Del óvulo despues de la fecundacion. 716
§ I. Segmentacion del vitellus. 717
„ II. Formacion del blastodermo. 718
Capítulo xxii.—Del desarrollo del embrion. 719
Artículo LVI.—Del desarrollo del embrion propiamente dicho. . 719
§ I. Forma embrionaria circular.. 720
„ II. Forma embrionaria prolongada. 720
„ III. Forma embrionaria curvilínea. 721
Artículo LVII.—Del desarrollo de las hojas del blastodermo. . . 722
§ I. Hoja externa del mismo. 722
„ II. Hoja media. 723
„ III. Hoja interna 723
Capítulo xxiii.—Desarrollo del feto. 725
Artículo LVIII.—Del desarrollo del feto propiamente dicho. . . 725
„ LIX.—De los anejos del feto.. 726
§ I. Membranas del feto. 726
§ II. Aparato vascular del mismo. 730